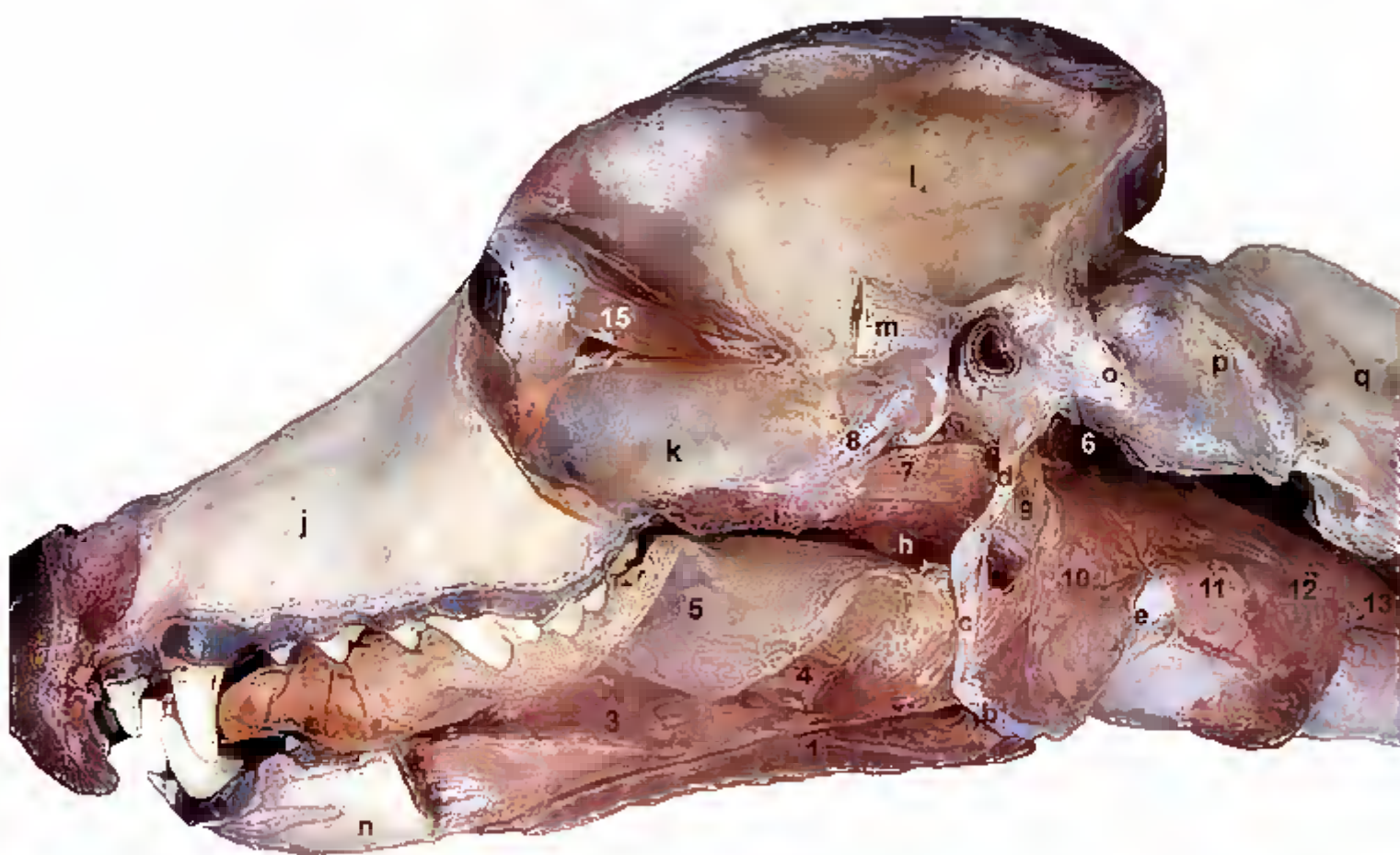


Atlas

de los Músculos del Perro



Autores:
Carlos López Plana
Pedro Mayor Aparicio
Josep Rutllant Labeaga
Manel López Béjar

Organizadores:
Carlos López Plana
Pedro Mayor Aparicio
Thyago Habner de Souza Pereira
Frederico Ozanan Barros Monteiro

**ATLAS DE LOS MÚSCULOS
DEL PERRO**



Carlos López Plana
Pedro Mayor Aparicio
Josep Rutllant Labeaga
Manel López Béjar
Autores

Carlos López Plana
Pedro Mayor Aparicio
Thyago Habner de Souza Pereira
Frederico Ozanan Barros Manteiro
Organizadores

ATLAS DE LOS MÚSCULOS DEL PERRO

Belém – Pará
2018

© 2018 Universidade Federal Rural da Amazônia.

BRASIL
MINISTERIO DE EDUCACIÓN
Rossieli Soares da Silva
 MINISTRO
UNIVERSIDADE FEDERAL RURAL DA AMAZÔNIA
Marcel do Nascimento Botelho
 Rector
Janae Gonçalves
 Vicerrectora
Heloisa dos Santos Brasil
 Gerente de Edición
Antonia Benedita Da Silva Bronze
Heloisa dos Santos Brasil
Israel Hidenburgo Aniceto Cintra
Marcos Antônio Souza dos Santos
Rinaldo Viana
Tabilla Verena Da Silva Leite
 Comisión Editorial
Ana Paula Nazaré de Freitas
 Portada
Cristiane do Espirito Santo Coelho
Inácia Faro Libonati
John Barbosa Júnior
Luiza Garcia Corrêa
Rafaele de Oliveira Ferreira
 Equipo Editorial
Mónica Sumoy Gete-Alonso
 Revisión de la Lengua Española



DIRECCIÓN
 Av. Tancredo Neves, 2501
 CEP: 66077-530 - Terra Firme
 e-mail: editora@ufra.edu.br

Editorial asociada a Associação Brasileira das Editoras Universitárias (ABEU)

Atlas de los músculos del perro/ Carlos López Plana et al. - Belém:
 Universidade Federal Rural da Amazônia, 2018.

254 p.: il.

ISBN: 978-85-7295-142-5.

1. Perro-Músculos. 2. Anatomía canina. I. López Plana, Carlos. II. Mayor Aparicio, Pedro. III. Rutllant Labeaga, Josep. IV. López Béjar, Manel. V. López Plana, Carlos, Org. VI. Mayor Aparicio, Pedro, Org. VII. Pereira, Thyago Habner de Souza, Org. VIII. Monteiro, Frederico Ozanan Barros, Org. IX. Título.

AUTORES Y ORGANIZADORES

Autores:

Carlos López Plana

Profesor Titular
 Departament de Sanitat i Anatomia Animals
 Facultat de Veterinària
 Universitat Autònoma de Barcelona
 Bellaterra, Barcelona, España
 carlos.lopez@uab.cat

Pedro Mayor Aparicio

Profesor Titular
 Departament de Sanitat i Anatomia Animals
 Facultat de Veterinària
 Universitat Autònoma de Barcelona
 Bellaterra, Barcelona, España
 mayorpedro@hotmail.com
 pedrogines.mayor@uab.cat

Josep Rutllant Labeaga

Universitat Autònoma de Barcelona
 Bellaterra, Barcelona, España
 Actualmente: Full Professor,
 College of Veterinary Medicine
 Western University of Health Sciences
 Pomona, California, USA
 jrutllant@westernu.edu

Manel López Béjar

Profesor Titular
 Departament de Sanitat i Anatomia Animals
 Facultat de Veterinària
 Universitat Autònoma de Barcelona
 Bellaterra, Barcelona, España
 manel.lopez.bejar@uab.cat

Organizadores:

Carlos López Plana

Profesor Titular
 Departament de Sanitat i Anatomia Animals
 Facultat de Veterinària
 Universitat Autònoma de Barcelona
 Bellaterra, Barcelona, España
 carlos.lopez@uab.cat

Pedro Mayor Aparicio

Profesor Titular
 Departament de Sanitat i Anatomia Animals
 Facultat de Veterinària
 Universitat Autònoma de Barcelona
 Bellaterra, Barcelona, España
 mayorpedro@hotmail.com
 pedrogines.mayor@uab.cat

Thyago Habner de Souza Pereira

Estudiante de Máster
 Programa de Posgrado en Salud y Producción Animal de la Amazonía
 Universidade Federal Rural da Amazônia
 Belém, Pará, Brasil
 thyagohabner1@gmail.com

Frederico Ozanan Barros Monteiro

Profesor Asociado
 Programa de Posgrado en Salud y Producción Animal de la Amazonía
 Universidade Federal Rural da Amazônia
 Belém Pará, Brasil
 fredericovet@hotmail.com

PRESENTACIÓN

Empiezan a quedar lejos los años en los que algunos de nosotros aprendimos el aparato locomotor copiando de la pizarra los dibujos con los que el profesor representaba los diferentes músculos y sus correspondientes inserciones óseas. Hay que tener en cuenta que entonces la Anatomía disponía de un mayor número de horas en los Planes de Estudios de las Facultades de Veterinaria, que las Tecnologías de la Información y la Comunicación estaban muy poco desarrolladas, y que la bibliografía disponible era bastante más escasa que en la actualidad.

Tradicionalmente se ha considerado que el mejor camino para aprender Anatomía es disecar. Sin embargo, la actividad práctica también se ha visto afectada en los últimos años por la limitación horaria, que dificulta que los estudiantes lleven a cabo una disección ordenada, sistemática y completa del cadáver durante el curso. Además, la disección que llevan a cabo los estudiantes, pese a sus indudables propiedades formativas, presenta algunas desventajas. No puede ser detallada ni de calidad, ya sea por falta de tiempo o por la inexperiencia de los alumnos, o por ambas cosas; los grupos de trabajo suelen ser mayores de lo deseable y, finalmente, no es fácil acceder permanentemente al estudio de las disecciones realizadas.

La reducción horaria a la que se enfrenta la enseñanza tradicional, por un lado, y los inconvenientes de la disección, por otro, son los principales motivos que nos impulsan a presentar este Atlas de los Músculos del Perro. El Atlas, aprovechando el soporte digital, pone a disposición del estudiante un recurso didáctico de consulta permanente, rico en imágenes, de fácil acceso y de bajo coste económico, que puede contribuir a paliar los problemas de la enseñanza tradicional de la Anatomía. En absoluto pretendemos sustituir las clases, ni alejar al estudiante de la disección, sino simplemente proporcionar un método complementario de aprendizaje que ayude a ampliar los conocimientos y que sirva como recordatorio de lo visto en el aula y en la sala de disección. Animamos también a los estudiantes a que utilicen en su formación los textos clásicos de Anatomía. Obras como las de Evans y de Lahunta, sobre la Anatomía del perro, o de Barone, sobre la Anatomía comparada en los mamíferos domésticos, son títulos de referencia con una categoría extraordinaria, y nos han inspirado en la realización de muchas de las disecciones para obtener las imágenes de nuestro Atlas.

Carlos López Plana
Profesor Titular

Facultat de Veterinària (Departament de Sanitat i Anatomia Animals)
Universitat Autònoma de Barcelona, España

AGRADECIMIENTOS

Los autores agradecen el apoyo financiero otorgado por la Universitat Autònoma de Barcelona (Ayuda para Proyectos de Innovación Docente 2003) y por la Generalitat de Catalunya (Ayudas MQD para la financiación de Proyectos de Mejora de la Calidad Docente en las Universidades de Catalunya 2004MQD00049 y 2009MQD00033).

Los autores y organizadores dan las gracias al Conselho Nacional de Desenvolvimento Científico e Tecnológico (CNPq) por el apoyo financiero concedido a través de la convocatoria pública Apoio a Pesquisador Visitante (APV, processo 452908/2016-7). Por último, nuestro agradecimiento sincero también a la Editorial de la Universidade Federal Rural da Amazônia (EDUFRA), especialmente a su comisión editorial por creer en el potencial didáctico de esta obra.

ABREVIATURAS

A. - Arteria
Aa. - Arterias
C. - Cabeza
C - Vértebras cervicales
L - Vértebras lumbares
M. - Músculo
Mm. - Músculos
N. - Nervio
Nn. - Nervios
P. - Parte
S - Vértebras sacras
T - Vértebras torácicas
V. - Vena
Vv. - Venas

SUMARIO

INTRODUCCIÓN	1
METODOLOGÍA	3
CAPÍTULO 1 - MÚSCULOS DE LA CABEZA	7
1.1 Músculos faciales	7
Músculos de los labios y la nariz	7
<i>M. orbicular de la boca</i>	8
<i>M. buccinador</i>	8
<i>M. elevador nasolabial</i>	8
<i>M. elevador del labio superior</i>	8
<i>M. canino</i>	9
<i>M. cigomático</i>	9
Músculos de los párpados	9
<i>M. orbicular del ojo</i>	9
<i>M. retractor del ángulo lateral del ojo</i>	9
<i>M. elevador del ángulo medial del ojo</i>	10
<i>M. elevador del párpado superior</i>	10
Músculos de la región frontal	10
<i>M. frontal</i>	11
<i>M. occipital</i>	11
Músculos de la oreja	11
<u>Grupo rostral</u>	12
<i>Mm. escutuloauriculares superficiales</i>	12
<i>Mm. escutuloauriculares profundos</i>	13
<i>M. cigomaticoauricular</i>	13
<u>Grupo dorsal</u>	13
<i>M. interescutular</i>	13
<i>M. parietoescutular</i>	15
<i>M. parietoauricular</i>	15
<u>Grupo caudal</u>	15
<i>M. cervicoescutular</i>	15
<i>M. cervicoauricular superficial</i>	15
<i>M. cervicoauricular medio</i>	16
<i>M. cervicoauricular profundo</i>	16
<u>Grupo ventral</u>	16
<i>M. parotidoauricular</i>	16
<i>M. estiloauricular (o m. mandibuloauricular)</i>	16
<u>Grupo de músculos intrínsecos</u>	17
1.2 Músculos masticadores	19
<i>M. temporal</i>	19

<i>M. masetero</i>	20
<i>Mm. pterigoideos</i>	20
<i>M. digástrico</i>	21
1.3 Músculos de la lengua	26
<i>M. estiloso</i>	26
<i>M. hiogloso</i>	26
<i>M. geniogloso</i>	26
<i>M. propio de la lengua</i>	29
1.4 Músculos de la faringe	29
<i>M. hiofaríngeo</i>	31
<i>M. tirofaríngeo</i>	31
<i>M. cricofaríngeo</i>	32
<i>M. estilofaríngeo</i>	32
<i>M. pterigofaríngeo</i>	32
<i>M. palatofaríngeo</i>	33
1.5 Músculos del paladar blando	33
<i>M. tensor del velo del paladar</i>	33
<i>M. elevador del velo del paladar</i>	33
<i>M. palatino</i>	35
1.6 Músculos de la laringe	35
<i>M. cricotiroideo</i>	35
<i>M. cricoaritenideo dorsal</i>	36
<i>M. cricoaritenideo lateral</i>	36
<i>M. tiroaritenideo</i>	36
<i>M. vocal</i>	39
<i>M. ventricular</i>	39
<i>M. aritenideo transverso</i>	39
<i>M. hioepiglótico</i>	39
1.7 Músculos del aparato hioideo	40
<i>M. tirohioideo</i>	40
<i>M. estilohioideo</i>	41
<i>M. milohioideo</i>	41
<i>M. genihioideo</i>	41
<i>M. ceratohioideo</i>	41
<i>M. occipitohioideo</i>	41
1.8 Músculos extrínsecos del globo ocular	46
<i>Mm. rectos</i>	46
<i>M. retractor del globo ocular</i>	47
<i>M. oblicuo dorsal</i>	48
<i>M. oblicuo ventral</i>	48
<i>M. elevador del párpado superior</i>	49
CAPÍTULO 2- MÚSCULOS DEL CUELLO, TRONCO Y COLA	55
2.1 Músculos de la columna vertebral	62
Músculos epiaxiales.....	62

<i>M. esplenio de la cabeza</i>	66
Columna lateral	66
<i>M. iliocostal</i>	66
Columna intermedia	67
<i>M. longísimo</i>	67
<i>Mm. intertransversos</i>	72
Columna medial: Sistema transversoespinoso	74
<i>M. espinal y semiespinal torácico y cervical</i>	75
<i>M. semiespinal de la cabeza</i>	76
<i>Mm. multifidos</i>	77
<i>Mm. rotadores</i>	78
<i>Mm. interespinales</i>	79
Músculos hipoaxiales	82
<i>Mm. escalenos</i>	82
<i>M. largo de la cabeza</i>	83
<i>M. largo del cuello</i>	83
Músculos motores específicos de la cabeza	84
<i>M. recto dorsal mayor de la cabeza</i>	86
<i>M. recto dorsal menor de la cabeza</i>	88
<i>M. oblicuo craneal de la cabeza</i>	88
<i>M. oblicuo caudal de la cabeza</i>	88
<i>M. recto lateral de la cabeza</i>	89
<i>M. recto ventral de la cabeza</i>	92
2.2 Músculos ventrales del cuello	92
<i>M. esternocéfálico</i>	93
<i>M. esternohioideo</i>	93
<i>M. esternotiroideo</i>	94
<i>El espacio visceral del cuello</i>	95
2.3 Músculos torácicos	96
<i>M. serrato dorsal craneal</i>	97
<i>M. serrato dorsal caudal</i>	97
<i>Mm. intercostales externos</i>	98
<i>Mm. intercostales internos</i>	98
<i>Mm. elevadores de las costillas</i>	100
<i>Mm. subcostales</i>	100
<i>M. retractor de la costilla</i>	101
<i>M. recto del tórax</i>	101
<i>M. transverso del tórax</i>	101
<i>Diafragma</i>	103
2.4 Músculos abdominales	108
<i>M. oblicuo externo del abdomen</i>	108
<i>M. oblicuo interno del abdomen</i>	110
<i>M. transverso del abdomen</i>	111
<i>M. recto del abdomen</i>	111
<i>Canal inguinal y anillos inguinales</i>	113

<i>Ligamento o arco inguinal. Lagunas muscular y vascular</i>	115	Músculos supinadores y pronadores del antebrazo	151
<i>Vaina del músculo recto del abdomen</i>	120	<i>M. braquiorradial</i>	151
2.5 Músculos de la cola.....	121	<i>M. supinador</i>	152
Músculos que se originan en las vértebras.....	121	<i>M. pronador redondo</i>	152
<i>M. sacrocaudal dorsal medial</i>	123	<i>M. pronador cuadrado</i>	152
<i>M. sacrocaudal dorsal lateral</i>	123	Músculos que actúan sobre el carpo y los dedos	155
<i>M. sacrocaudal ventral medial</i>	123	<u><i>Grupo extensor</i></u>	155
<i>M. sacrocaudal ventral lateral</i>	124	<i>M. extensor carporradial</i>	155
<i>M. intertransverso dorsal caudal</i>	124	<i>M. extensor digital común</i>	156
<i>M. intertransverso ventral caudal</i>	124	<i>M. extensor digital lateral</i>	156
Músculos que se originan en el coxal.....	125	<i>M. extensor carpocubital</i>	158
<i>M. coccígeo</i>	125	<i>M. separador largo del dedo I</i>	158
<i>M. elevador del ano</i>	125	<i>M. extensor de los dedos I y II</i>	160
CAPÍTULO 3 - MÚSCULOS DEL MIEMBRO TORÁCICO	133	<u><i>Grupo flexor</i></u>	161
3.1 Músculos de la cintura del miembro torácico	133	<i>M. flexor carporradial</i>	161
Capa superficial.....	134	<i>M. flexor digital superficial</i>	161
<i>M. trapecio</i>	134	<i>M. flexor carpocubital</i>	162
<i>M. braquiocefálico</i>	134	<i>M. flexor digital profundo</i>	162
<i>M. omotransverso</i>	135	Músculos del autopodo.....	168
<i>M. dorsal ancho</i>	136	<u><i>Músculos comunes</i></u>	168
<i>Mm. pectorales superficiales</i>	136	<i>M. interflexor</i>	168
Capa profunda.....	137	<i>Mm. lumbricales</i>	168
<i>M. pectoral profundo</i>	137	<i>Mm. interóseos</i>	168
<i>M. romboides</i>	138	<u><i>Músculos propios de los dedos</i></u>	169
<i>M. serrato ventral</i>	138	Músculos propios del dedo I.....	169
3.2 Músculos intrínsecos del miembro torácico	139	Músculos propios del dedo II.....	169
Músculos de la articulación del hombro	140	Músculos propios del dedo V.....	169
<u><i>Grupo lateral</i></u>	140	CAPÍTULO 4 - MÚSCULOS DEL MIEMBRO PELVIANO	175
<i>M. supraespinoso</i>	140	4.1 Músculos de la cintura del miembro pelviano	175
<i>M. infraespinoso</i>	141	<i>M. psoas menor</i>	175
<i>M. deltoides</i>	141	<i>M. iliopsoas</i>	176
<i>M. redondo menor</i>	143	<i>M. cuadrado lumbar</i>	176
<u><i>Grupo medial</i></u>	143	4.2 Músculos intrínsecos del miembro pelviano	177
<i>M. subescapular</i>	143	Músculos de la articulación de la cadera.....	178
<i>M. coracobraquial</i>	143	<u><i>Grupo de músculos externos de la cadera</i></u>	178
<i>M. redondo mayor</i>	143	<i>M. glúteo superficial</i>	179
Músculos de la articulación del codo.....	145	<i>M. glúteo medio</i>	179
<u><i>Grupo craneal</i></u>	145	<i>M. piriforme</i>	179
<i>M. braquial</i>	145	<i>M. glúteo profundo</i>	179
<i>M. bíceps braquial</i>	146	<i>M. tensor de la fascia lata</i>	182
<u><i>Grupo caudal</i></u>	146	<u><i>Grupo de músculos caudales del muslo</i></u>	182
<i>M. tríceps braquial</i>	146	<i>M. bíceps femoral</i>	182
<i>M. ancóneo</i>	151	<i>M. separador caudal de la pierna</i>	183
<i>M. tensor de la fascia del antebrazo</i>	151	<i>M. semitendinoso</i>	183

<i>M. semimembranoso</i>	186
<u>Grupo de músculos mediales del muslo</u>	186
<i>M. sartorio</i>	186
<i>M. gracilis</i>	188
<i>M. pectíneo</i>	188
<i>Mm. aductores</i>	190
<u>Grupo de músculos profundos de la cadera</u>	190
<i>M. obturador interno</i>	190
<i>Mm. gemelos</i>	190
<i>M. obturador externo</i>	191
<i>M. cuadrado femoral</i>	191
<i>M. articular de la cadera</i>	191
Músculos de la articulación de la rodilla.....	200
<i>M. cuádriceps femoral</i>	200
<i>M. poplíteo</i>	201
Músculos que actúan sobre el tarso y los dedos.....	201
<u>Grupo craneolateral</u>	203
<i>M. tibial craneal</i>	203
<i>M. extensor digital largo</i>	205
<i>M. peroneo largo</i>	205
<i>M. extensor largo del dedo I</i>	206
<i>M. extensor digital lateral</i>	206
<i>M. peroneo corto</i>	207
<u>Grupo caudal</u>	209
<i>M. gastrocnemio</i>	209
<i>M. flexor digital superficial</i>	209
<i>Mm. flexores digitales profundos</i>	210
<i>M. tibial caudal</i>	212
Músculos del autopodo.....	216
<u>Músculos comunes</u>	216
<i>M. extensor digital corto</i>	217
<i>M. cuadrado plantar</i>	217
<u>Músculos propios de los dedos</u>	217
<i>M. separador del dedo V</i>	217
REFERENCIAS CONSULTADAS	221
ÍNDICE DE FIGURAS	223

INTRODUCCIÓN

El Atlas de los Músculos del Perro se ideó y desarrolló en la Unidad de Anatomía Animal de la Facultat de Veterinària de la Universitat Autònoma de Barcelona (UAB), España. La primera versión del Atlas se publicó en lengua castellana en forma de página web hace ya algunos años.

La colaboración entre los profesores de Anatomía veterinaria de la UAB y los miembros del Área de Morfofisiología del Programa de Posgrado en Salud y Producción Animal en la Amazonía de la Universidad Federal Rural de la Amazonía (PPGS-PAA / UFRA), Belém, Pará, Brasil, ha permitido desarrollar una versión del Atlas en lengua portuguesa. Ambas versiones, en castellano y en portugués, están disponibles en línea y en acceso abierto a través del enlace <https://www.anatomiaveterinaria-uab-ufra.com/>. Ahora damos un nuevo paso y, como resultado de la cooperación entre la UAB y la UFRA, presentamos una versión del Atlas en formato de libro electrónico. Creemos que de esta forma se puede aumentar la divulgación del trabajo y facilitar el acceso a los estudiantes de anatomía animal.

La idea de elaborar este material educativo ha surgido de la necesidad de desarrollar métodos de enseñanza alternativos y facilitarlos al estudiante, de forma gratuita, como herramienta de aprendizaje en soporte digital. Recomendamos que el Atlas sea utilizado como refuerzo a la enseñanza presencial en el aula, y que sirva también de ayuda en la enseñanza y el aprendizaje facilitando la actividad no presencial, autónoma y activa del estudiante, aumentando por tanto el protagonismo en el propio proceso formativo.

La presente obra aporta 242 imágenes de diversas visiones de los músculos que conforman las diferentes regiones del organismo del perro. Entre los objetivos específicos que el estudiante puede alcanzar utilizando el Atlas destacamos:

- Identificar los músculos de las regiones corporales;
- Conocer el origen y la inserción de los músculos, así como su inervación;
- Analizar la acción de los músculos y su participación en el movimiento de las diferentes articulaciones del organismo

Esperamos que el Atlas de los Músculos del Perro sea útil para el estudiante de Anatomía veterinaria, a quien está especialmente dirigido, y también para el profesional veterinario y para cualquier otra persona interesada en conocer la anatomía del perro.

Los autores y organizadores, octubre de 2018

METODOLOGÍA

El Atlas se ha estructurado siguiendo una aproximación fundamentalmente sistemática, que pensamos que es la más adecuada para los estudiantes de los primeros cursos de los estudios de Veterinaria. Se escogió el perro como modelo, al ser una especie de especial interés en la práctica clínica veterinaria. Todas las disecciones que se presentan se realizaron en cadáveres fijados por medio de una solución de formaldehído al 4%. No se eutanasió ningún animal con el propósito de ser utilizado en la preparación del trabajo. Las imágenes fueron obtenidas a través de un conjunto de disecciones progresivas, desde los planos más superficiales hasta los más profundos, en las diferentes regiones del cuerpo animal. Se incluyen también imágenes de secciones transversales de la cabeza, cuello, tronco y miembros, con la intención de facilitar la adquisición, por parte del estudiante, de una visión topográfica del organismo. La terminología utilizada en el Atlas sigue generalmente las propuestas de la obra "Nomenclatura anatómica veterinaria ilustrada" (1996). También se han tenido en cuenta las aportaciones más recientes de la obra "Illustrated Veterinary Anatomical Nomenclature" (2012), que recoge las modificaciones incluidas en la 5ª edición de la Nomina Anatomica Veterinaria (2005).

CAPÍTULO 1

Músculos de la Cabeza

MÚSCULOS DE LA CABEZA

Siguiendo criterios ontogénicos y funcionales, en la cabeza podemos reconocer los siguientes grupos musculares:

- Músculos faciales;
- Músculos masticadores;
- Músculos de la lengua;
- Músculos de la faringe;
- Músculos de la laringe;
- Músculos del aparato hioideo;
- Músculos extrínsecos del globo ocular.

Los músculos de la cabeza incluidos en un mismo grupo comparten en general el nervio responsable de su inervación; esta característica indica que esos músculos también tienen en común un mismo origen embrionario. En muchos casos las inserciones de los músculos de la cabeza no tienen lugar en estructuras óseas, sino en los tejidos de diversos órganos de la cabeza, de modo que esos músculos serán los responsables de los movimientos de estructuras tan importantes como la lengua, la faringe, la laringe o el globo ocular.

1.1 Músculos faciales

Los músculos faciales comparten origen embrionario, ya que derivan del II arco faríngeo. Están inervados por diversos ramos del nervio facial. Son los músculos de la mímica o de la expresi-

ón de la cara; entre otras funciones, los músculos faciales participan en la manifestación de los estados de ánimo del animal.

Los músculos más superficiales del grupo son el músculo esfínter superficial del cuello, el platisma y el músculo esfínter profundo del cuello. El músculo esfínter superficial del cuello, situado en la región laríngea, tiene unas fibras transversales y muy superficiales, que frecuentemente quedan unidas a la piel; en el curso de la disección es pues más fácil observar el músculo sobre la piel retirada que sobre el cadáver. El platisma está mucho más desarrollado y alcanza una mayor extensión; sus fibras, dispuestas longitudinalmente, cubren parte de la cara y del cuello (Figura 1.1). Actúa retrayendo caudalmente la comisura de los labios y moviendo la piel de la cabeza. El músculo esfínter profundo del cuello, que se extiende bajo el platisma, está formado por una capa discontinua de fibras dispuestas en dirección dorsoventral (Figuras 1.1, 1.2).

Cubiertos en mayor o menor medida por esos músculos superficiales, el grupo de músculos faciales incluye también muchos músculos relativamente pequeños que se distribuyen por la cara alrededor o en las proximidades de las aberturas naturales. Estos músculos, que actúan sobre los labios, la nariz, los párpados, la piel de la región frontal y las orejas, se describen a continuación.

Músculos de los labios y la nariz

Están inervados por los ramos dorsal y ventral del nervio facial. Los

músculos más relevantes del grupo son los siguientes:

M. orbicular de la boca (Figura 1.2)

Queda incluido dentro de los labios, de los que es su principal componente. Se sitúa formando un anillo alrededor de la abertura de la boca. Cuando actúa cierra la abertura de la boca y colabora en la succión.

M. buccinador (Figuras 1.3, 1.12)

Une el maxilar y la mandíbula, formando la pared lateral de la cavidad bucal y la base de la región de la mejilla. Colabora en la masticación, ya que cuando se contrae estrecha el vestíbulo oral y lleva el alimento desde el vestíbulo hacia los dientes y la parte central de la boca.

M. elevador nasolabial (Figuras 1.1, 1.2)

Une la región nasal dorsal con el ala de la nariz y el labio superior. Dilata la narina y eleva el labio superior.

M. elevador del labio superior (Figura 1.4)

Se encuentra cubierto por el músculo elevador nasolabial. Se origina en el hueso maxilar, bajo el agujero infraorbitario, y se inserta en el ala de la nariz y el labio superior. Actúa dilatando la narina y elevando el labio superior.

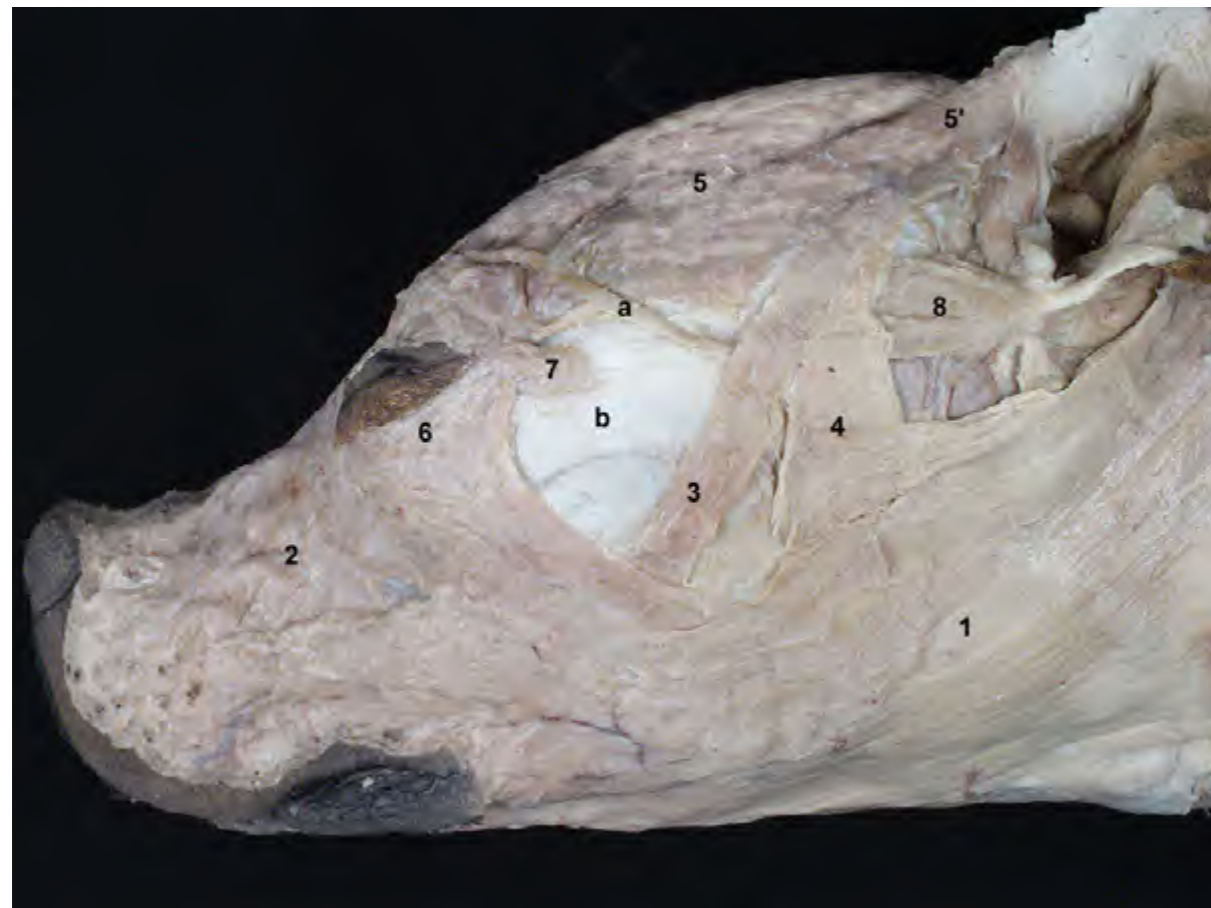


Figura 1.1 - Diseción superficial de la cabeza. Visión lateral izquierda. El platisma, que se extiende longitudinalmente desde el cuello hasta la comisura de los labios, cubre gran parte de la cara. Bajo el platisma asoman músculos faciales dispuestos más profundamente, como el m. cigomático o el m. esfínter profundo del cuello. 1. Platisma; 2. M. elevador nasolabial; 3. M. cigomático; 4. M. esfínter profundo del cuello; 5. M. frontal; 6. M. orbicular del ojo; 7. M. retractor del ángulo lateral del ojo; 8. M. cigomáticoauricular; a. Nervio palpebral; b. Arco cigomático.

M. canino (Figura 1.4)

Se dispone ventralmente al músculo elevador del labio superior. Su función es similar a la del m. elevador del labio superior.

M. cigomático (Figuras 1.1, 1.3)

Se extiende entre el cartílago escutiforme y el ángulo de la boca. Dirige caudalmente el ángulo de la boca o mueve rostralmente el cartílago escutiforme.

Músculos de los párpados

Están inervados por el ramo palpebral del nervio auriculopalpebral (que a su vez es ramo del nervio facial). Los músculos más relevantes del grupo son los siguientes:

M. orbicular del ojo (Figuras 1.1, 1.4, 1.5)

Está incluido dentro de los párpados. Se dispone rodeando como un esfínter a la abertura palpebral, de manera que cuando se contrae cierra los párpados.

M. retractor del ángulo lateral del ojo (Figuras 1.1, 1.4, 1.5)

Este pequeño músculo se extiende

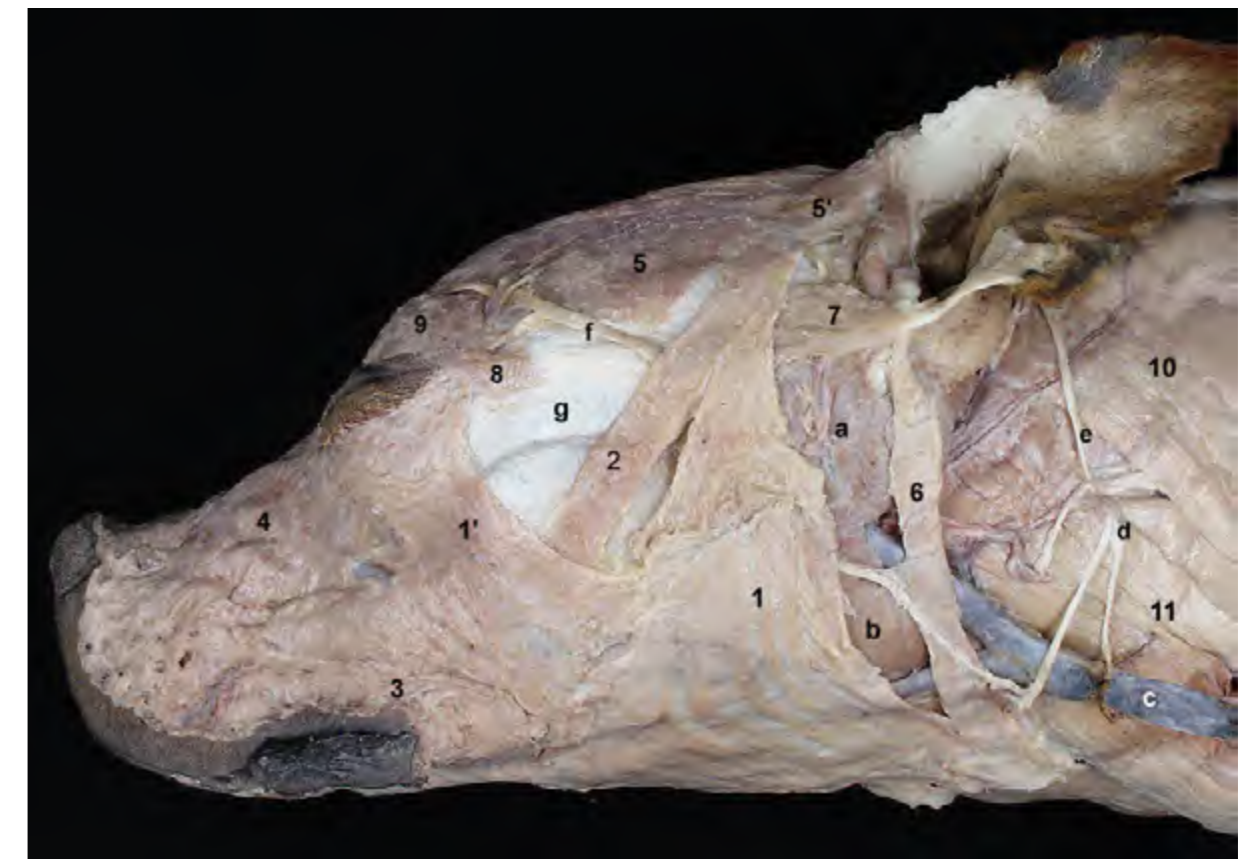

Figura 1.2 - Diseción superficial de la cabeza. Visión lateral izquierda. Al retirar el platisma pueden apreciarse el músculo esfínter profundo del cuello y otros músculos faciales. El músculo esfínter profundo del cuello está formado por una capa discontinua de fibras dispuestas dorsoventralmente. En el cuello reconocemos músculos dispuestos superficialmente, como el m. esternocéfálico y el m. braquiocefálico. 1 y 1'. M. esfínter profundo del cuello; 2. M. cigomático; 3. M. orbicular de la boca; 4. M. elevador nasolabial; 5. M. frontal; 6. M. parotidoauricular; 7. M. cigomáticoauricular; 8. M. retractor del ángulo lateral del ojo; 9. M. orbicular del ojo; 10. M. braquiocefálico; 11. M. esternocéfálico; a. Glándula parótida; b. Glándula mandibular; c. V. yugular externa; d. Nervio transverso del cuello; e. Nervio auricular mayor; f. Nervio palpebral; g. Arco cigomático.

de lateralmente desde la fascia temporal hasta el ángulo lateral del ojo. Como su nombre indica, su contracción retrae el ángulo lateral.

M. elevador del ángulo medial del ojo (Figura 1.5)

Este pequeño músculo se extiende dorsalmente desde la fascia de la región frontal hasta el ángulo medial del ojo. Eleva el párpado superior.

M. elevador del párpado superior

Aunque funcionalmente actúa sobre el párpado, por su inervación, su origen embrionario y su topografía es más correcto asignarlo al grupo de [músculos extrínsecos del globo ocular](#).

Músculos de la región frontal

Están inervados por el nervio auriculopalpebral (ramo del nervio facial).

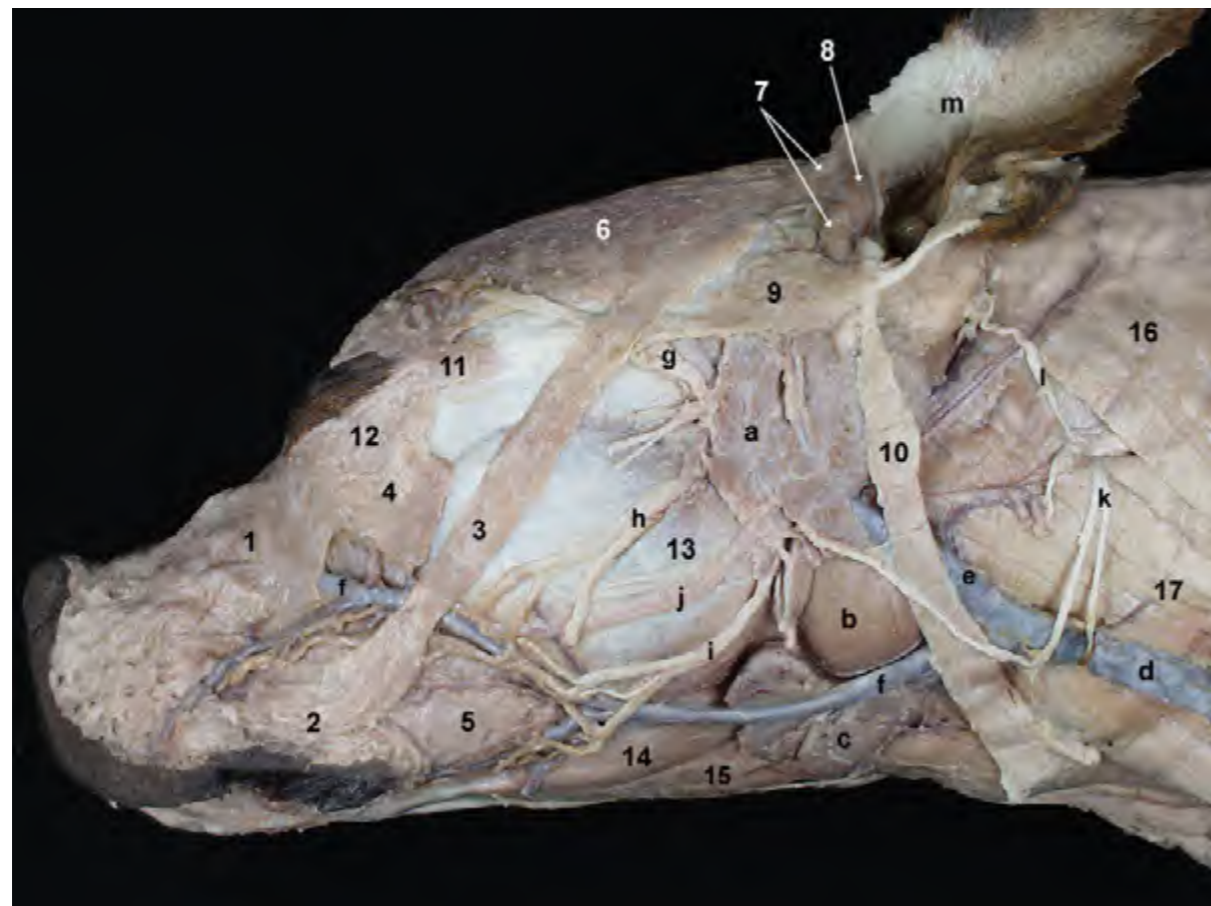


Figura 1.3 - Diseción de la cabeza una vez eliminados el platismo y el músculo esfínter profundo del cuello. Visión lateral izquierda. Se identifican varios músculos faciales distribuidos por la cara en las proximidades de las diferentes aberturas naturales. Además de los músculos faciales, la diseción superficial permite reconocer diversas estructuras de importancia práctica y funcional: vasos y nervios superficiales, nódulos linfáticos, glándulas salivares. 1. M. elevador nasolabial; 2. M. orbicular de la boca; 3. M. cigomático; 4. M. esfínter profundo del cuello (cortado); 5. M. buccinador; 6. M. frontal; 7. Mm. escutuloauriculares superficiales; 8. M del hélix; 9. M. cigomáticoauricular; 10. M. parotidoauricular; 11. M. retractor del ángulo lateral del ojo; 12. M. orbicular del ojo; 13. M. masetero; 14. M. digástrico; 15. M. milohioideo; 16. M. braquiocefálico; 17. M. esternocefálico; a. Glándula parótida. b. Glándula mandibular; c. Nódulos linfáticos mandibulares; d. V. yugular externa; e. V. maxilar; f. V. facial; g. N. palpebral (N. facial); h. Ramo bucal dorsal (N. facial); i. Ramo bucal ventral (n. facial); j. Conducto parotídeo; k. N. transverso del cuello; l. N. auricular mayor; m. Pabellón auricular.

M. frontal (Figuras 1.1, 1.2, 1.6)

Se dispone superficialmente en la región frontal, entre el cartílago escutiforme y el párpado superior. Desplaza rostralmente el cartílago escutiforme o, al mover la piel de la región frontal, eleva el párpado superior. Puede por tanto actuar, además de sobre la piel frontal, en los párpados y las orejas.

M. occipital (Figura 1.6, 1.7)

Más profundo que el anterior, está cubierto por el músculo interescutular. Se dispone sobre el músculo tem-

poral, entre la parte caudal de la cresta sagital externa y la fascia nasofrontal. Actúa tensando la fascia de la región.

Músculos de la oreja

Constituyen un grupo numeroso de músculos que desde orígenes diversos externos a la oreja convergen para insertarse en el pabellón auricular, de forma que cuando actúan mueven la oreja en varias direcciones, tanto con fines de expresión facial como para captar mejor los sonidos. Varios de los músculos tienen

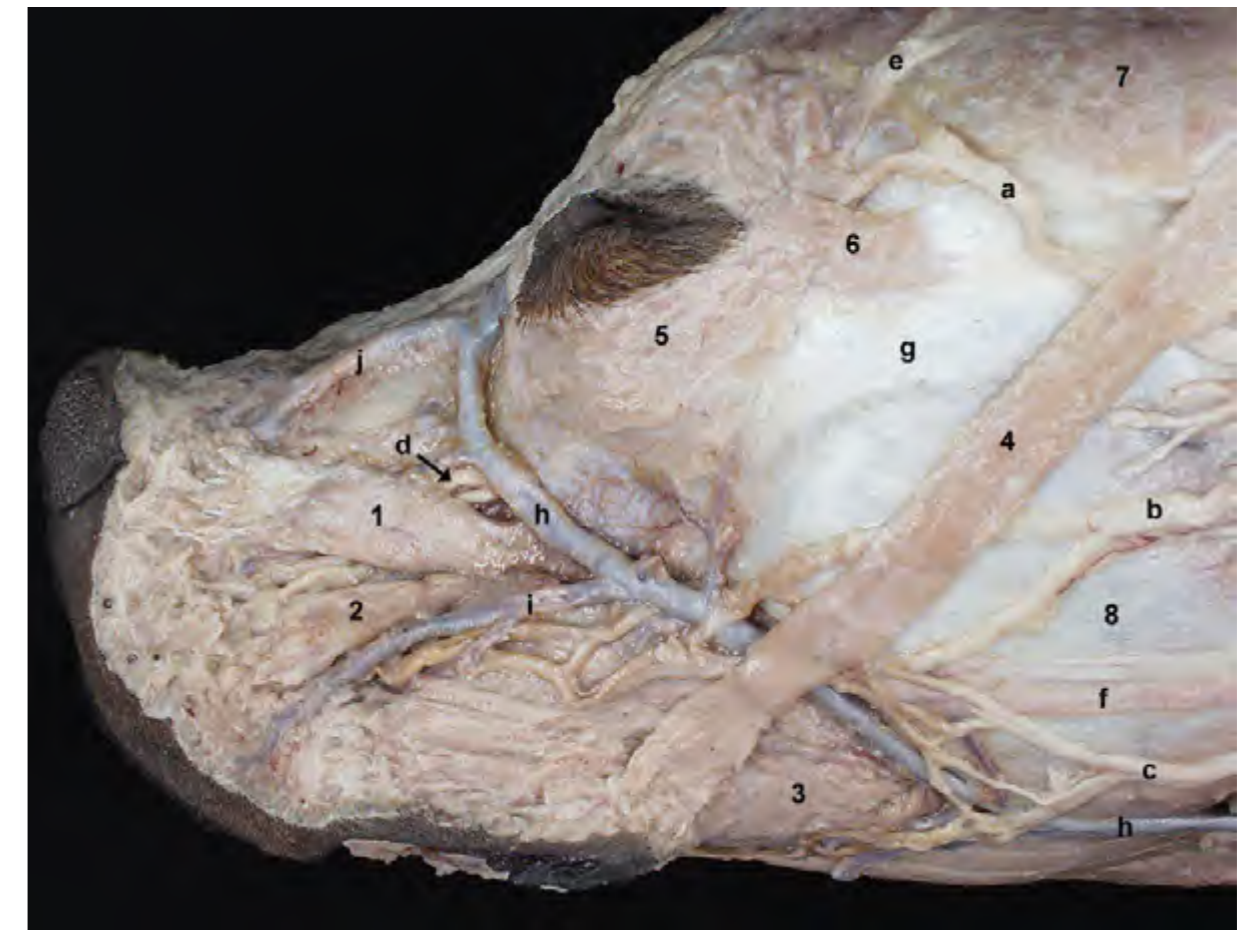


Figura 1.4 - Diseción de la cabeza. Visión lateral izquierda. Al retirar el músculo elevador nasolabial pueden observarse los músculos elevador del labio superior y canino. Los músculos elevador del labio superior y canino cubren parcialmente a los ramos del nervio infraorbitario, que surgen desde el agujero infraorbitario tras atravesar el canal del mismo nombre. 1. M. elevador del labio superior; 2. M. canino; 3. M. buccinador; 4. M. cigomático; 5. M. orbicular del ojo; 6. M. retractor del ángulo lateral del ojo; 7. M. frontal; 8. M. masetero; a. N. palpebral (N. facial); b. Ramo bucal dorsal (N. facial); c. Ramo bucal ventral (n. facial); d. Ramos del n. infraorbitario; e. N. cigomático-temporal; f. Conducto parotídeo; g. Arco cigomático; h. V. facial; i. V. labial superior; j. V. dorsal de la nariz.

inserciones en el cartílago escutiforme, que se localiza sobre el músculo temporal rostralmente a la oreja (Figuras 1.8, 1.9). De acuerdo con su situación los músculos auriculares se clasifican en cuatro grupos: rostral, dorsal, ventral y caudal. Además, se considera un quinto grupo formado por los pequeños músculos intrínsecos de la oreja. Diversos ramos del nervio facial se ocupan de la inervación: nervio auricular caudal (músculos del grupo caudal), ramo cervical (músculo parotidoauricular), y ramo auricular ros-

tral del nervio auriculopalpebral (músculos del grupo rostral).

Grupo rostral. Se extiende entre el cartílago escutiforme, o el cráneo, y la oreja.

Mm. escutuloauriculares superficiales (Figuras 1.3, 1.6, 1.7)

Son varios pequeños músculos que se sitúan entre el cartílago escutiforme y el pabellón auricular. Son rotadores internos del pabellón auricular, y dirigen la concha auricular rostromedialmente.

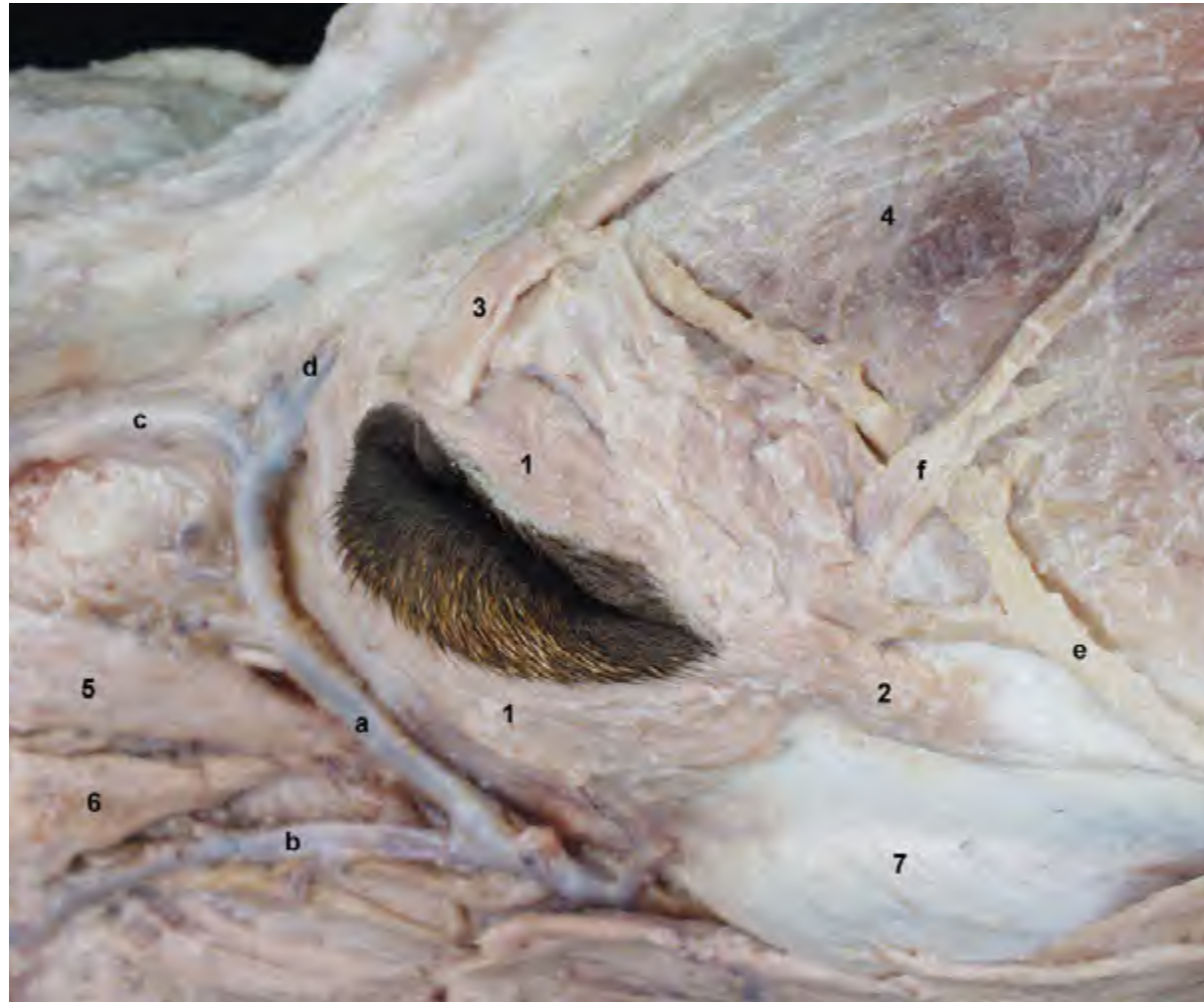

Figura 1.5 - Diseción superficial de la región de la órbita (se ha retirado el músculo elevador nasolabial). Visión dorsolateral. Los músculos orbicular del ojo, retractor del ángulo lateral del ojo, elevador del ángulo medial del ojo y frontal actúan sobre los párpados, modificando la forma de la abertura palpebral. 1. M. orbicular del ojo; 2. M. retractor del ángulo lateral del ojo; 3. M. elevador del ángulo medial del ojo; 4. M. frontal; 5. M. elevador del labio superior; 6. M. canino; 7. M. masetero; a. V. facial; b. V. labial superior; c. V. dorsal de la nariz; d. V. angular del ojo; e. N. palpebral (n. facial); f. N. cigomaticotemporal.

Mm. escutuloauriculares profundos (Figura 1.7)

De pequeño tamaño, se extienden entre la cara interna del cartílago escutiforme y la base del pabellón auricular. Son rotadores externos, y dirigen la concha auricular caudalmente.

M. cigomaticoauricular (Figuras 1.1, 1.2)

Se desprende del músculo frontal y se une al borde rostral del pabellón. Es un rotador interno y dirige el cartílago

auricular rostralmente.

Grupo dorsal. Se extiende entre la línea dorsal media y el cartílago escutiforme o, alternativamente, el pabellón auricular.

M. interescutular (Figura 1.10)

Se dispone transversalmente uniendo ambos cartílagos escutiformes, a los que fija. Dorsalmente se continúa con el músculo frontal.

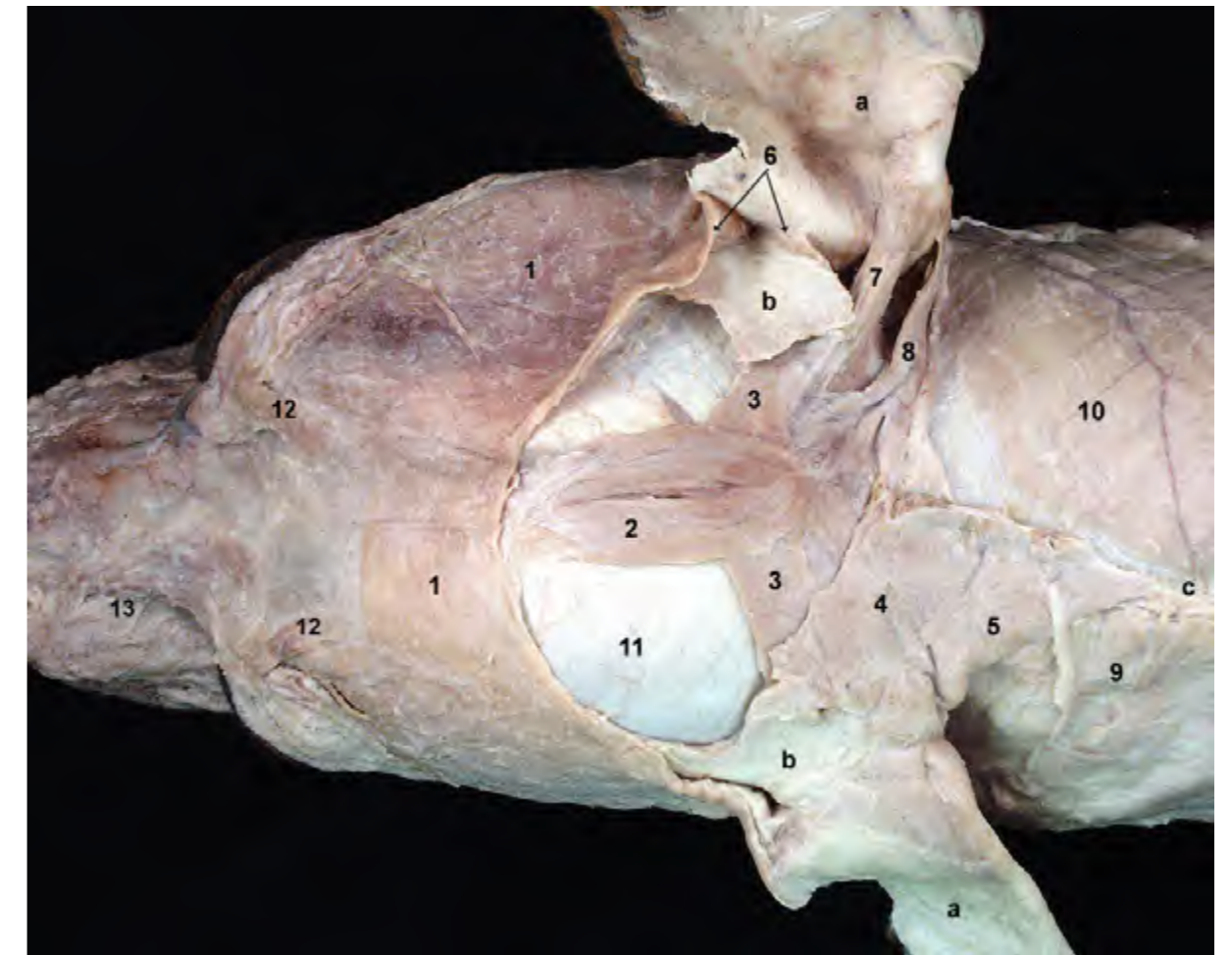


Figura 1.6 - Diseción de la cabeza. Visión dorsal. Se han retirado el músculo interescutular y, en el lado derecho, los músculos cervicoescutular y cervicoauricular superficial. Ello permite observar músculos auriculares más profundos, como el parietoauricular y el cervicoauricular medio. Varios de los músculos auriculares tienen inserciones en el cartílago escutiforme, que se localiza sobre el músculo temporal rostralmente a la oreja. 1. M. frontal; 2. M. occipital; 3. M. parietoescutular; 4. M. cervicoescutular; 5. M. cervicoauricular superficial; 6. Mm. escutuloauriculares superficiales; 7. M. parietoauricular; 8. M. cervicoauricular medio; 9. Platisma; 10. M. braquiocefálico; 11. M. temporal; 12. M. elevador del ángulo medial del ojo; 13. M. elevador nasolabial; a. Cartílago auricular; b. Cartílago escutiforme; c. Rafe dorsal medio del cuello.

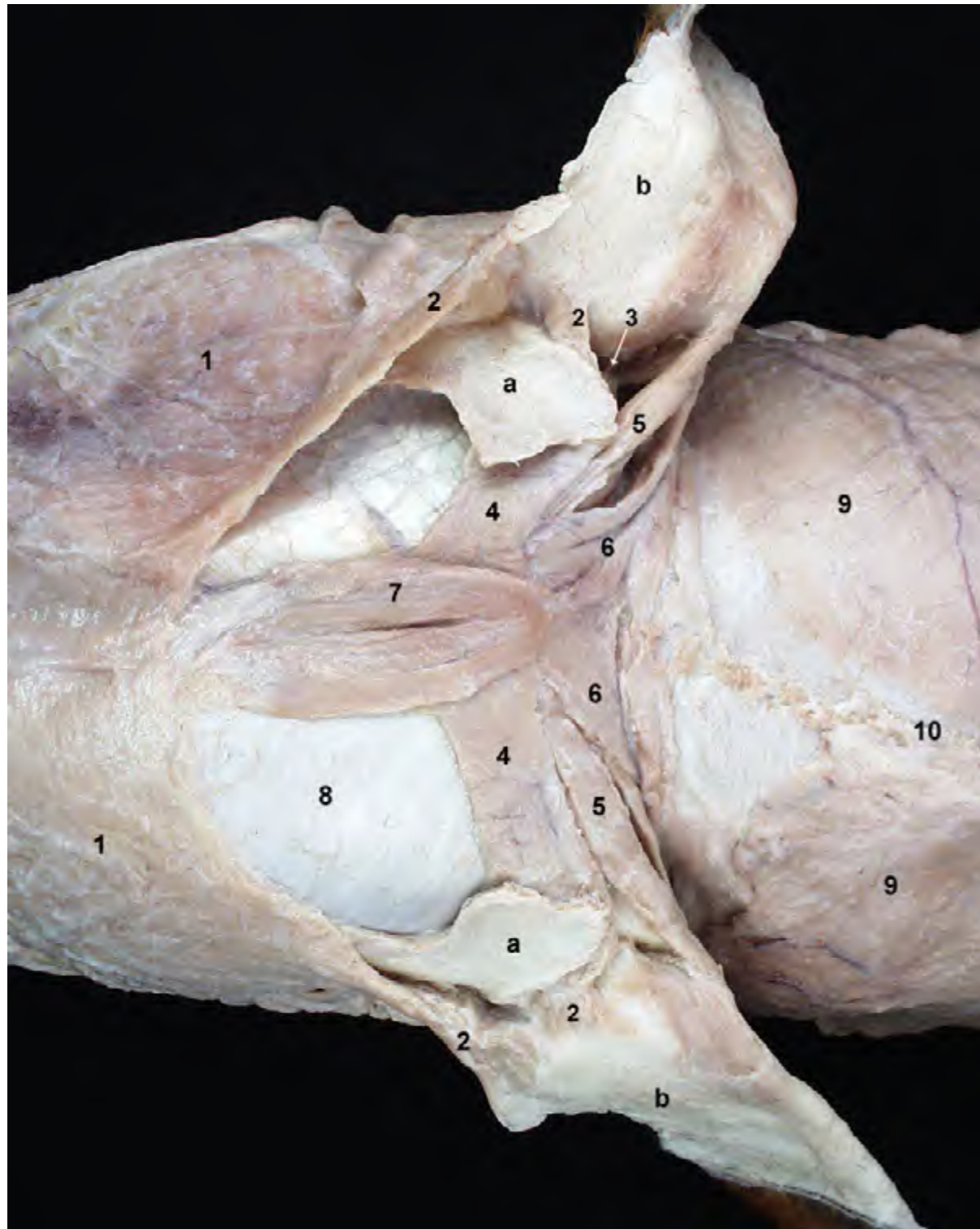


Figura 1.7 - Diseción de la cabeza. Visión dorsal. La resección de los músculos cervicoescutulares y cervicoauriculares superficiales de ambos lados corporales permite la observación de los músculos auriculares dispuestos más profundamente. Varios de los músculos auriculares tienen inserciones en el cartílago escutiforme, que se localiza sobre el músculo temporal rostralmente a la oreja. 1. M. frontal; 2. Mm. escutuloauriculares superficiales; 3. Mm. escutuloauriculares profundos; 4. M. parietoescutular; 5. M. parietoauricular; 6. M. cervicoauricular medio; 7. M. occipital; 8. M. temporal; 9. M. braquiocefálico; 10. Rafe dorsal medio del cuello; a. Cartílago escutiforme; b. Cartílago auricular.

M. parietoescutular (Figura 1.7)

Une el hueso parietal (cresta sagital externa) con el cartílago escutiforme. Fija el cartílago.

M. parietoauricular (Figura 1.7)

Une el hueso parietal (cresta sagital externa) con la concha auricular. Actúa elevando la oreja.

Grupo caudal. Se dispone en la región retroauricular, situándose entre el rafe dorsal medio del cuello y el cartíla-

go escutiforme o, alternativamente, el pabellón auricular.

M. cervicoescutular (Figuras 1.10, 1.11)

Desde la línea cervical media llega hasta el cartílago escutiforme. Fija el cartílago y lo dirige caudalmente.

M. cervicoauricular superficial (Figuras 1.6, 1.10)

Es caudal al músculo anterior. Desde la línea cervical media llega hasta el pabellón auricular. Actúa elevando la

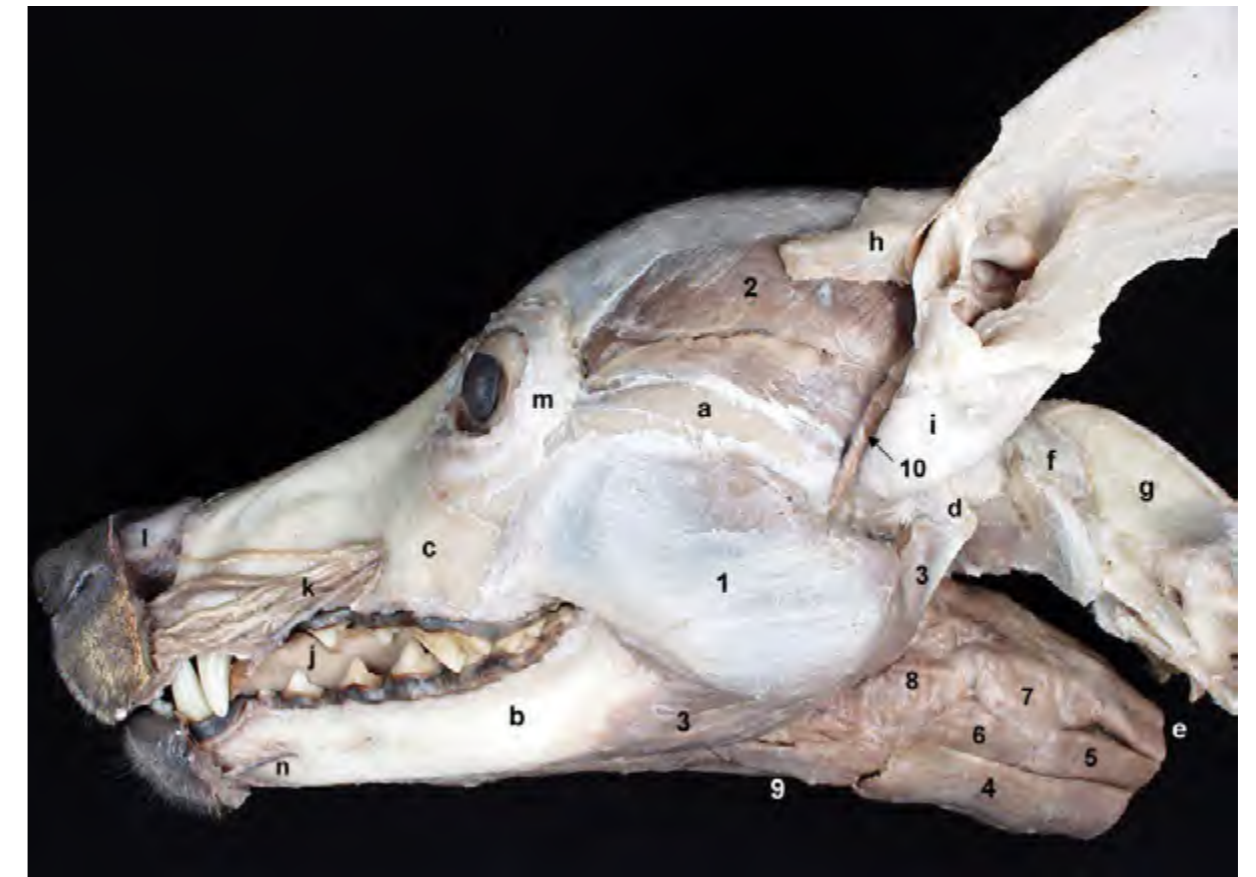


Figura 1.8 - Diseción de la cabeza. Se observa el pabellón auricular y, junto a él, el cartílago escutiforme; este cartílago, situado sobre el músculo temporal, presta inserción a diversos músculos auriculares. Uno de los músculos auriculares, el estiloauricular (mandibuloauricular), se ha conservado en esta diseción. La diseción permite ver, además de varios músculos masticadores, la relación de la laringe y la faringe con el espacio intermandibular y las primeras vértebras cervicales. 1. M. masetero; 2. M. temporal; 3. M. digástrico; 4. M. esternohioideo; 5. M. esternotiroideo; 6. M. tirohioideo; 7. M. tirofaríngeo; 8. M. hiofaríngeo; 9. M. milohioideo; 10. M. estiloauricular; a. Arco cigomático; b. Cuerpo de la mandíbula; c. Hueso maxilar; d. Apófisis paracondilar del occipital; e. Esófago; f. Atlas; g. Axis; h. Cartílago escutiforme; i. Cartílago auricular; j. Lengua; k. Ramos del n. y de la a. infraorbitarios; l. Cartílago nasal lateral dorsal; m. Ligamento orbitario; n. Vasos y nervios mentonianos.

oreja.

M. cervicoauricular medio (Figuras 1.7, 1.11)

Se sitúa profundamente al músculo anterior. Desde la protuberancia occipital externa se dirige hacia la base del pabellón auricular. Es rotador externo de la oreja y la mueve caudalmente.

M. cervicoauricular profundo (Figura 1.11)

Se sitúan profundamente al músculo anterior. Desde la protuberancia occipital externa se dirige hacia la base del pabellón auricular. Es rotador externo de la oreja y la mueve caudalmente.

Grupo ventral. Se dispone en la región parotídea.

M. parotidoauricular (Figuras 1.2, 1.3)

Es muy superficial. Se origina en la fascia cervical a la altura de la región laríngea, pasa sobre las glándulas salivares mandibular y parótida y se inserta en la parte ventral del pabellón auricular. Deprime la oreja.

M. estiloauricular (o *m. mandibuloauricular*) (Figura 1.8)

No es constante. Se origina en el área del cuello de la mandíbula, desde donde se dirige dorsalmente hasta el pabellón auricular. Está cubierto por la

glándula parótida. Actúa acortando el meato acústico externo.

Grupo de músculos intrínsecos (Figura 1.3). Estos pequeños músculos se disponen en el espacio existente entre los extremos del cartílago auricular, externamente a la cavidad de la concha que se encuentra en la

parte proximal de la oreja. Actúan estrechando la entrada de la cavidad conchal, pero tienen poca importancia funcional. Algunos de los componentes son el músculo del hélix, el músculo del trago o el músculo del antitrago, entre otros. Se disponen en conjunto y no los diferenciaremos individualmente.

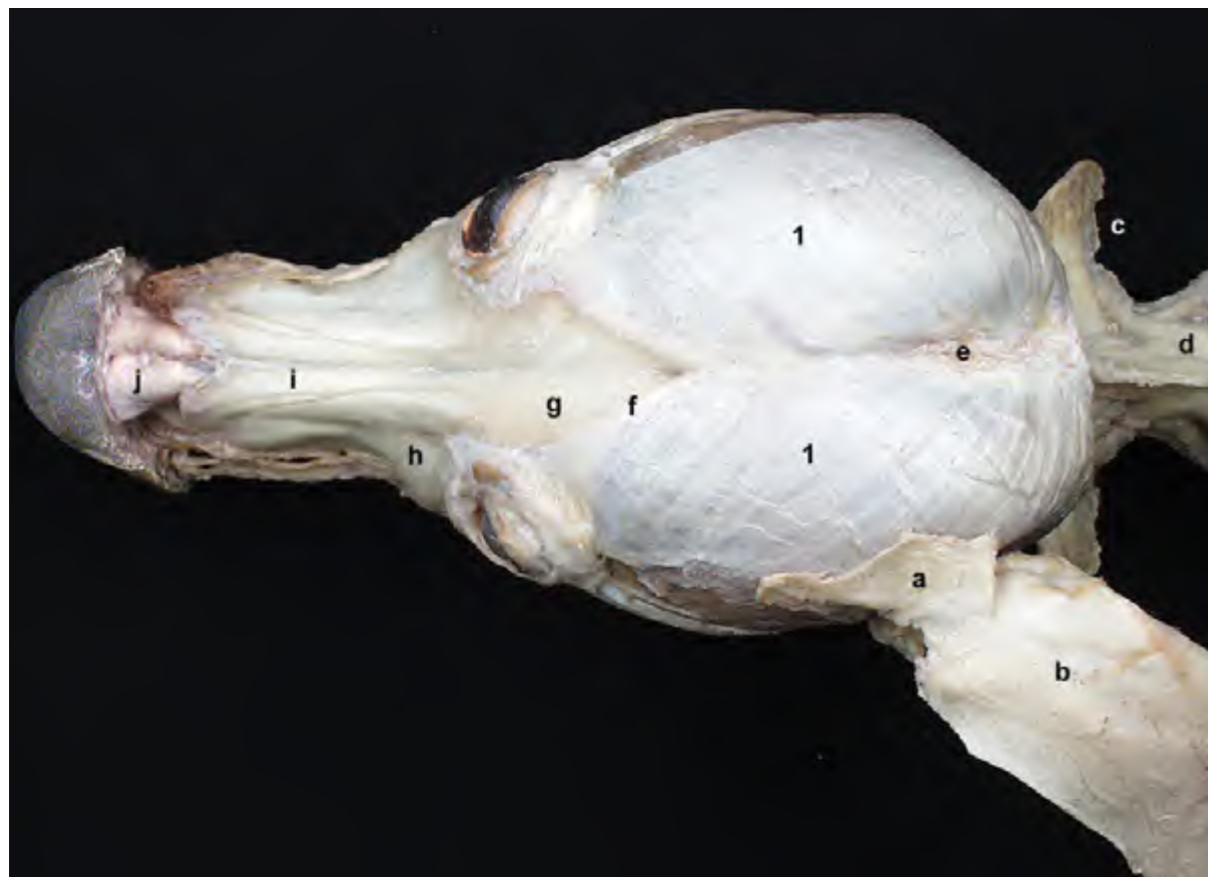


Figura 1.9 - Diseción de la cabeza. Visión dorsal. La resección de los músculos faciales permite observar el cartílago escutiforme; este cartílago, que en esta diseción se ha conservado en el lado izquierdo del animal, se dispone sobre el músculo temporal y presta inserción a diversos músculos auriculares. El músculo temporal, muy voluminoso, cubre dorsalmente a los huesos del neurocráneo. 1. M. temporal; a. Cartílago escutiforme; b. Cartílago auricular; c. Atlas; d. Axis; e. Cresta sagital externa; f. Línea temporal; g. Hueso frontal; h. Hueso maxilar; i. Hueso nasal; j. Cartílago nasal lateral dorsal.

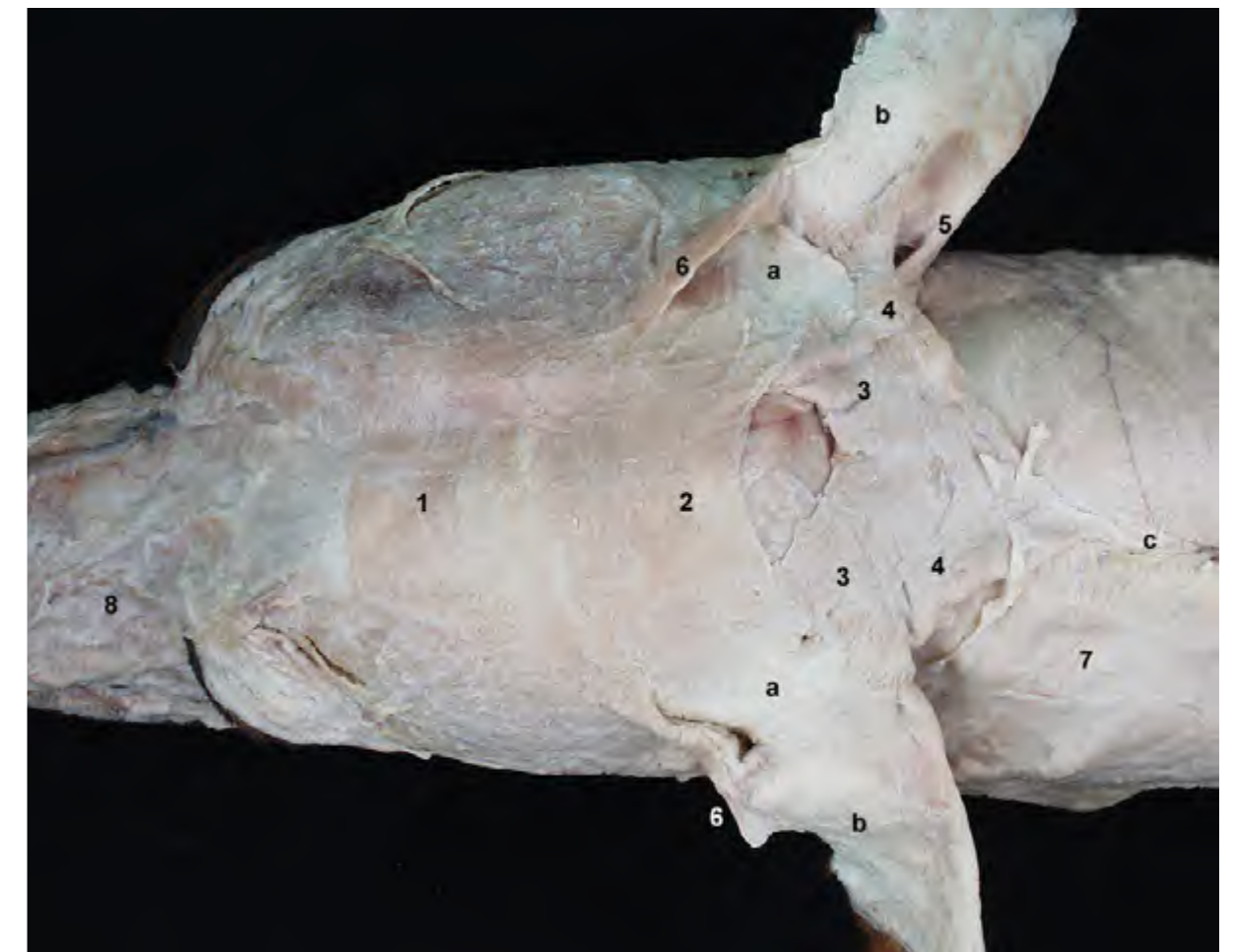

Figura 1.10 - Diseción superficial de la cabeza. Visión dorsal. Los músculos auriculares constituyen un grupo numeroso de músculos que desde orígenes diversos convergen insertándose en el pabellón auricular o en el cartílago escutiforme, de forma que cuando actúan pueden mover la oreja en varias direcciones. 1. M. frontal; 2. M. interescutular; 3. M. cervicoescutular; 4. M. cervicoauricular superficial; 5. M. cervicoauricular medio; 6. M. escutuloauricular superficial; 7. Platisma; 8. M. elevador nasolabial; a. Cartílago escutiforme; b. Cartílago auricular; c. Rafe dorsal medio del cuello.

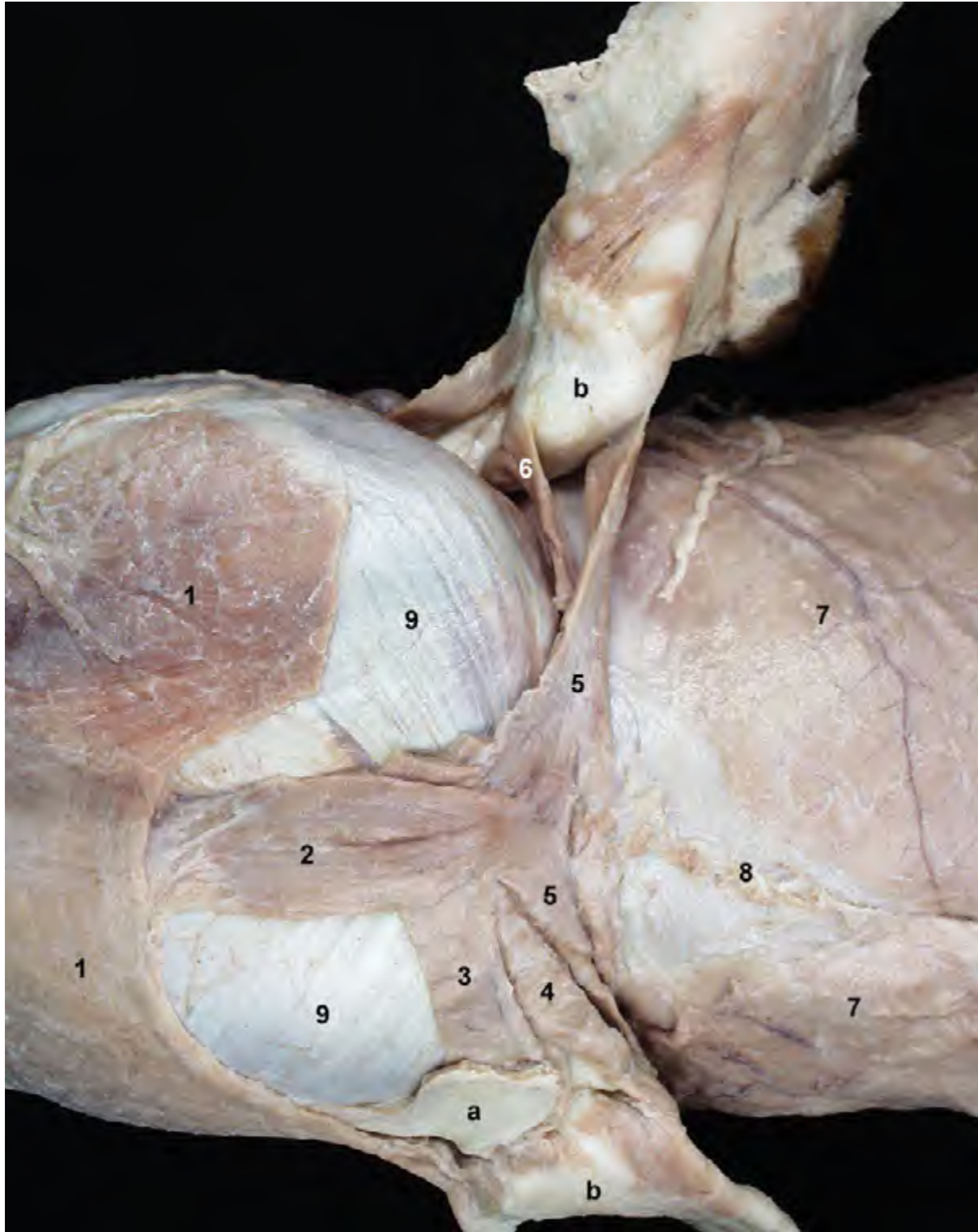


Figura 1.11 - Diseción de la cabeza. Visión dorsal. En el lado derecho se han retirado el cartílago escutiforme y los músculos asociados con él, lo que permite observar claramente el músculo cervicoauricular profundo. 1. M. frontal; 2. M. occipital; 3. M. parietoescutular; 4. M. parietoauricular; 5. M. cervicoauricular medio; 6. M. cervicoauricular profundo; 7. M. braquiocefálico; 8. Rafe dorsal medio del cuello; 9. M. temporal; a. Cartílago escutular; b. Cartílago auricular.

1.2 Músculos masticadores

El músculo temporal, el músculo masetero y los músculos pterigoideos forman el grupo de músculos masticadores (Figura 1.12). Comparten origen embrionario, ya que derivan del I arco faríngeo, e inervación, ya que están inervados por ramos del nervio mandibular. Todos ellos elevan la mandíbula e intervienen, por tanto, en el cierre de la boca.

El músculo digástrico, aunque desde el punto de vista ontogénico no pertenece estrictamente al grupo, colabora con los músculos masticadores.

M. temporal (Figuras 1.9, 1.12, 1.13)

Se origina en la fosa temporal y se inserta en la apófisis coronoides de la mandíbula (Figura 1.13).

Función: Eleva la mandíbula.

Inervación: Nervio mandibular.

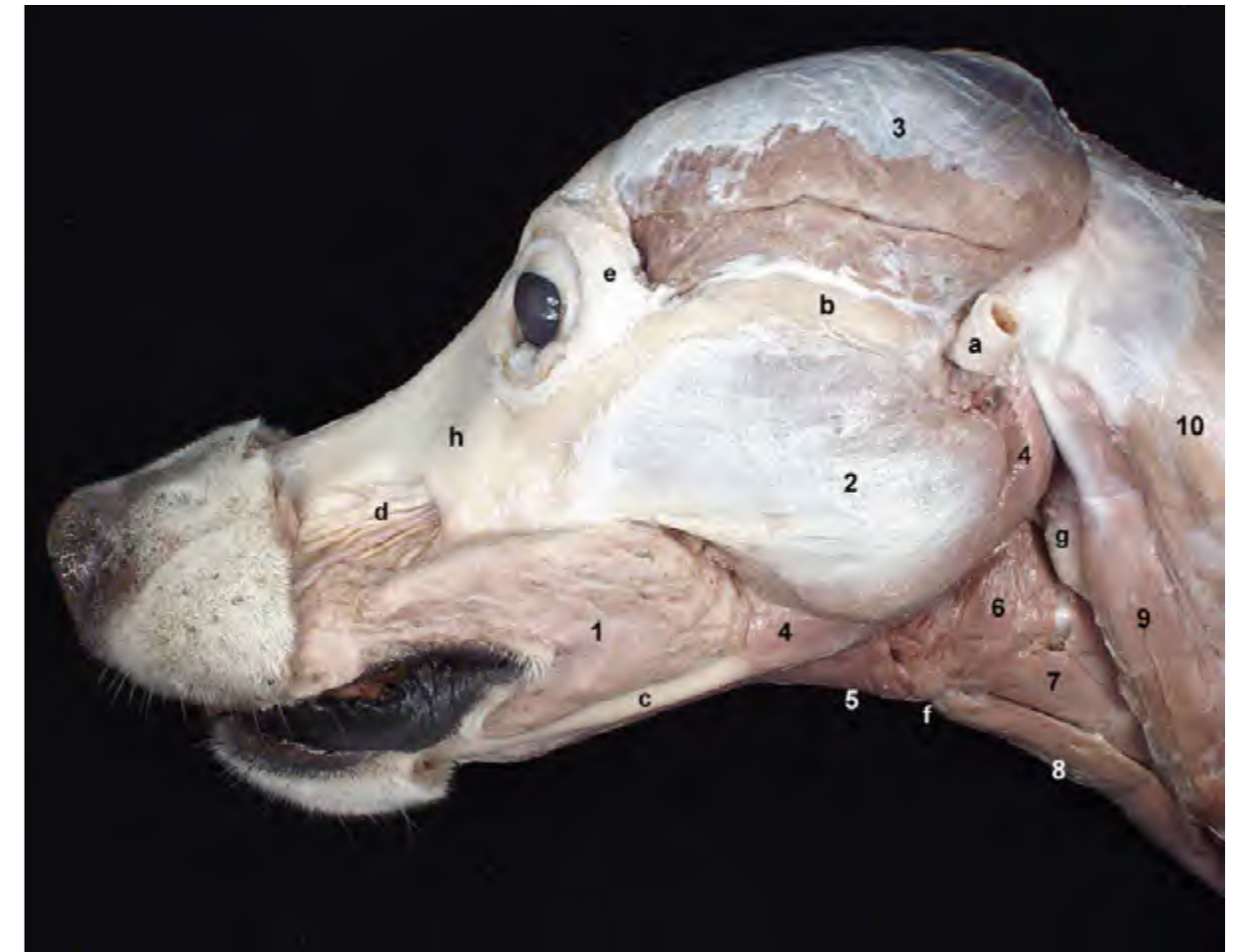

Figura 1.12 - Diseción de la cabeza. La resección de la mayor parte de los músculos faciales permite ver el importante volumen y extensión que ocupan los dos músculos masticadores superficiales: temporal y masetero. Los músculos masticadores se originan en el cráneo y se insertan en la mandíbula. Actúan elevando la mandíbula e intervienen, por tanto, en el cierre de la boca. El músculo buccinador, aunque pertenece al grupo de los músculos faciales, también colabora durante la masticación. La retirada de las glándulas salivares, de los nódulos linfáticos mandibulares y de los vasos y nervios superficiales deja al descubierto las regiones laríngea y faríngea y algunos de los músculos que las conforman. 1. M. buccinador; 2. M. masetero; 3. M. temporal; 4. M. digástrico; 5. M. milohioideo; 6. M. hiofaríngeo; 7. M. tirohioideo; 8. M. esternohioideo; 9. M. esternocéfálico; 10. M. braquiocefálico; a. Cartílago auricular; b. Arco cigomático; c. Cuerpo de la mandíbula; d. Ramos del nervio infraorbitario; e. Ligamento orbitario; f. Basihioides; g. Nódulo linfático retrofaríngeo medial; h. Hueso maxilar.

M. masetero (Figuras 1.3, 1.12)

Se origina en el arco cigomático y en la parte caudal del hueso maxilar y se inserta en la fosa masetérica de la mandíbula. En función de la dirección que toman sus fibras se distinguen las porciones superficial, que es la más grande, media (Figura 1.14) y profunda (Figura 1.15).

Función: Eleva la mandíbula.

Inervación: Nervio mandibular.

Mm. pterigoideos (Figuras 1.16, 1.17)

Los dos músculos pterigoideos se

disponen medialmente a la mandíbula. El *m. pterigoideo medial* es, con diferencia, el más grande, y también el más rostral de los dos. Se origina en la fosa pterigopalatina del cráneo y se inserta en la fosa pterigoidea de la mandíbula y en la cara medial de la apófisis angular. El *m. pterigoideo lateral* es mucho más pequeño y se sitúa caudalmente al pterigoideo medial (Figura 1.17). Se origina en la cara lateral del hueso esfenoides y se inserta en la cara medial del cóndilo de la mandíbula.

Función: Ambos músculos elevan

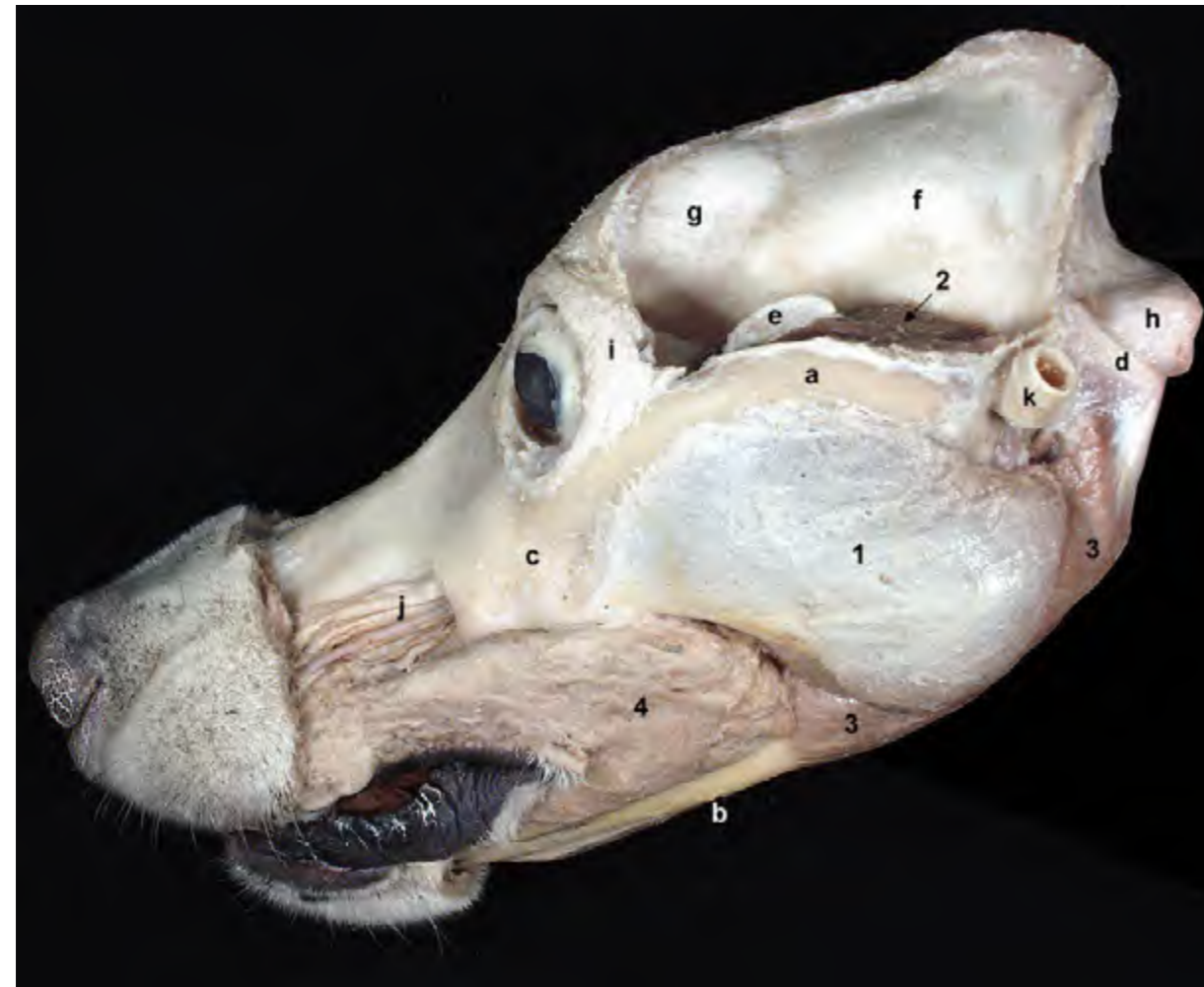

Figura 1.13 - Diseción de la cabeza. El músculo temporal, muy desarrollado en los carnívoros, se origina en el hueso parietal y en la fosa temporal del cráneo; se inserta en la apófisis coronoides de la mandíbula, a la que rodea estrechamente. La resección parcial del músculo temporal deja expuesta en parte la apófisis coronoides. 1. *M. masetero*; 2. *M. temporal* (cortado parcialmente); 3. *M. digástrico*; 4. *M. buccinador*; a. Arco cigomático; b. Cuerpo de la mandíbula; c. Maxilar; d. Apófisis paracondilar (occipital); e. Apófisis coronoides (mandíbula); f. Parietal; g. Frontal; h. Cóndilo occipital; i. Ligamento orbitario; j. A. infraorbitaria y ramos del n. infraorbitario; k. Cartílago auricular.

la mandíbula.

Inervación: Nervio mandibular.

M. digástrico (Figuras 1.3, 1.8, 1.18)

Se origina en la apófisis paracondilar del occipital y se inserta en el borde ventral de la mandíbula. Tiene dos vientres musculares (caudal y rostral) separados por una intersección tendino-

sa que, en el caso del perro, no siempre es bien identificable (Figura 1.18).

Función: Abre la boca.

Inervación: La doble inervación del músculo es una muestra de su doble origen ontogénico. El nervio facial inerva el vientre caudal (que deriva del II arco faríngeo). El nervio mandibular inerva el vientre rostral (que deriva del I arco faríngeo).

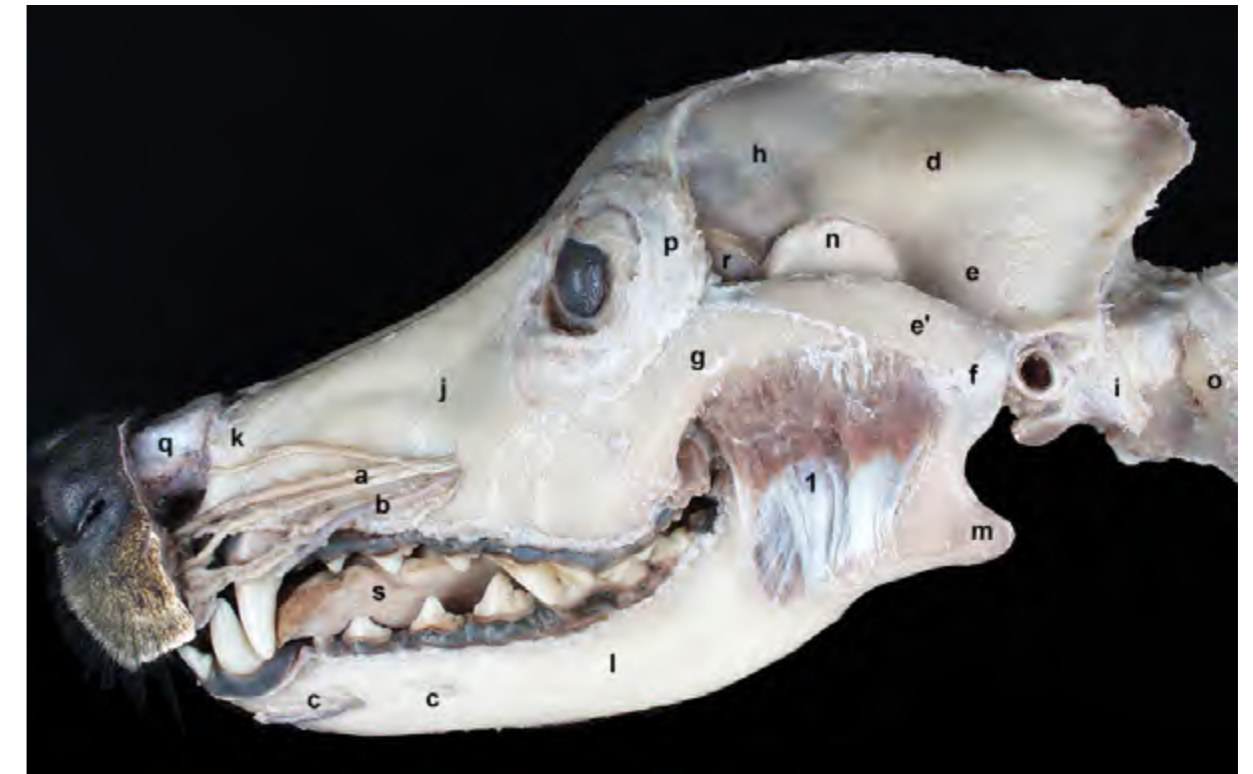


Figura 1.14 - Diseción de la cabeza. Visión lateral. Se ha retirado buena parte de los músculos de la cabeza, lo que permite observar diversos detalles óseos característicos (apófisis angular, apófisis coronoides). La resección de la parte superficial del músculo masetero deja ver la parte media de este músculo. Podemos reconocer el origen del músculo en el arco cigomático y su inserción en la fosa masetérica de la mandíbula. 1. *M. masetero* (parte media); a. Ramos del n. infraorbitario; b. A. infraorbitaria; c. Vasos y nervios mentonianos; d. Parietal; e. Temporal; e'. Apófisis cigomática del temporal; f. Articulación temporomandibular; g. Apófisis temporal del cigomático; h. Frontal; i. Apófisis paracondilar del occipital; j. Maxilar; k. Incisivo; l. Cuerpo de la mandíbula; m. Apófisis angular de la mandíbula; n. Apófisis coronoides de la mandíbula; o. Atlas; p. Ligamento orbitario; q. Cartílago nasal dorsal lateral; r. Periórbita; s. Lengua.

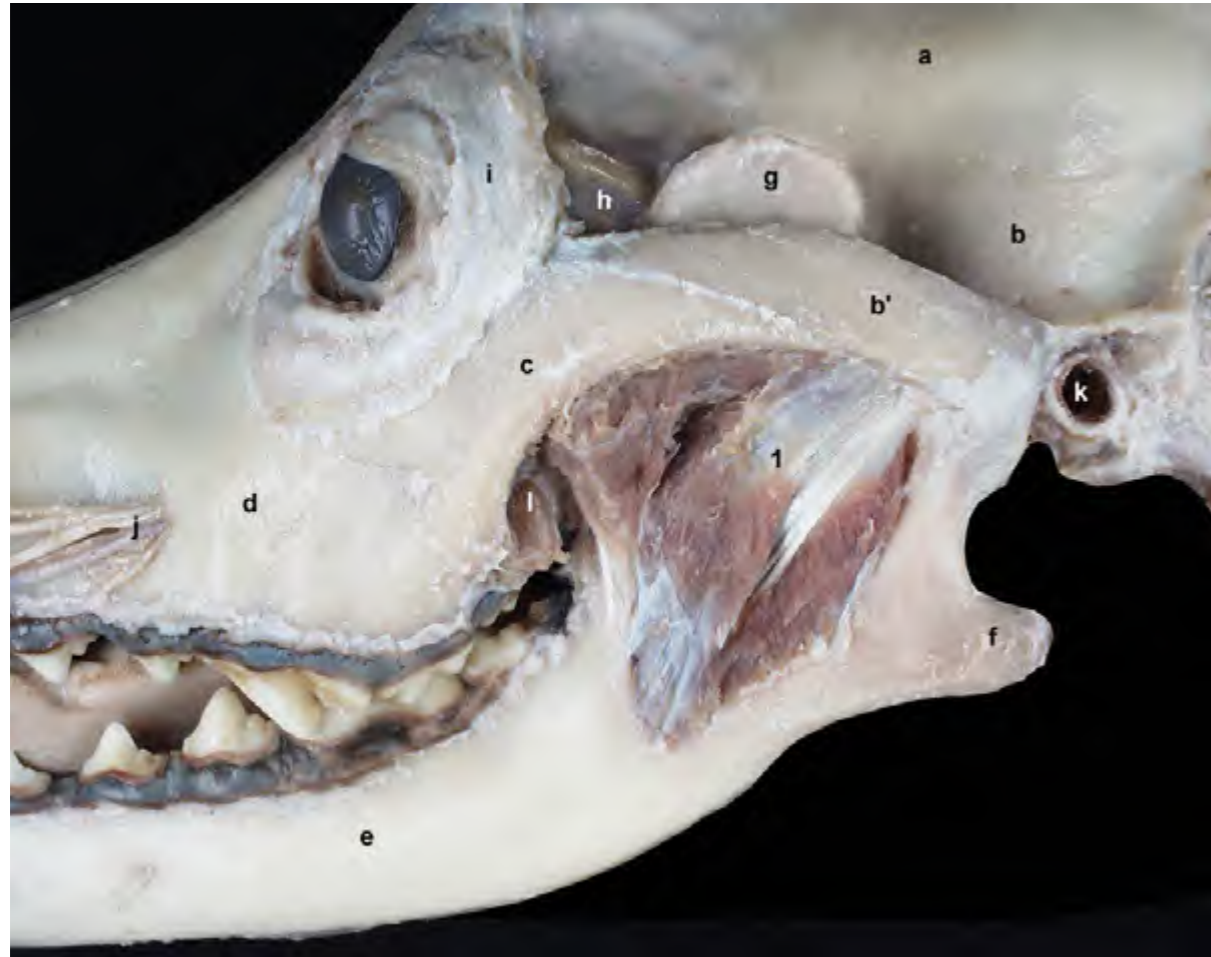

Figura 1.15 - Diseción de la cabeza. Visión lateral. La resección de la parte media del músculo masetero permite observar la parte profunda de este músculo. Profundamente a la mandíbula se disponen estructuras como la glándula cigomática y la periórbita. 1. M. masetero (parte profunda); a. Parietal; b. Temporal; b'. Apófisis cigomática del temporal; c. Apófisis temporal del cigomático; d. Maxilar; e. Cuerpo de la mandíbula; f. Apófisis angular de la mandíbula; g. Apófisis coronoides de la mandíbula; h. Periórbita; i. Ligamento orbitario; j. A infraorbitaria y ramos del n. infraorbitario; k. Meato acústico externo; l. Glándula cigomática.

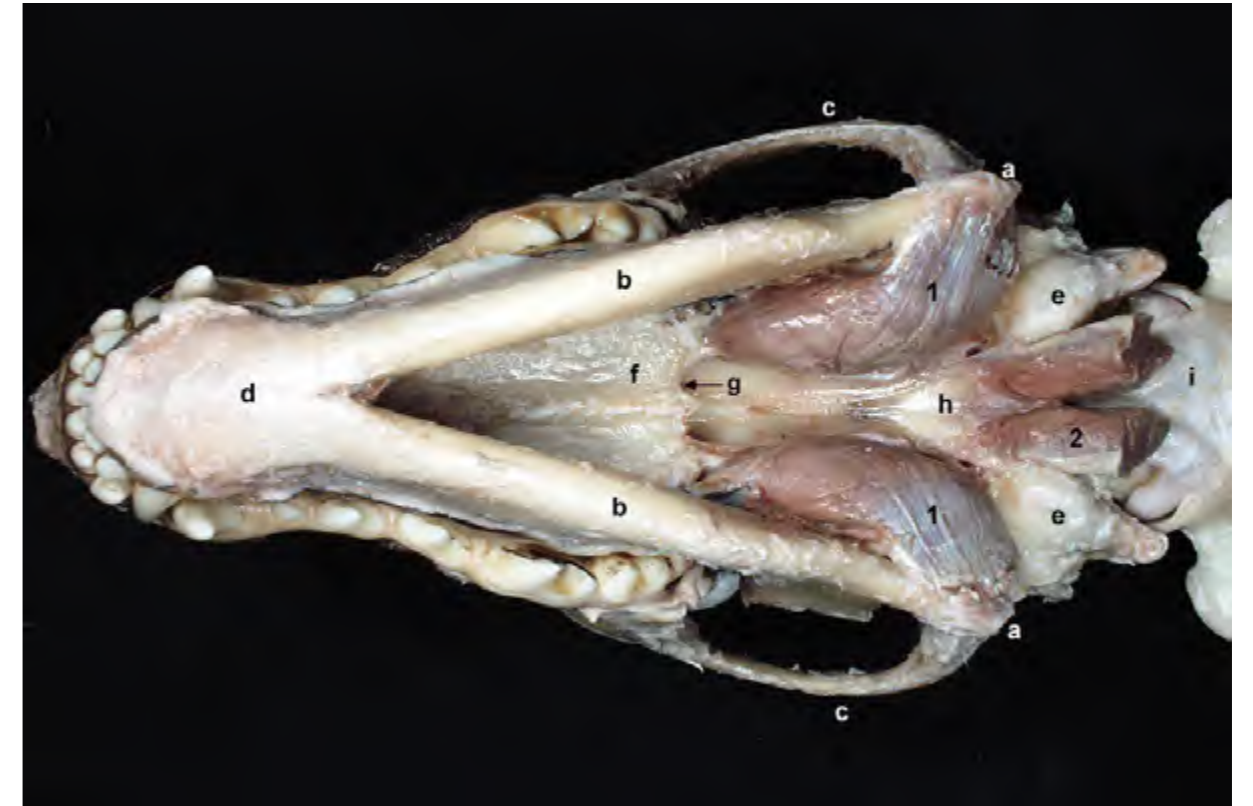


Figura 1.16 - Diseción profunda de la cabeza. Visión ventral. El músculo pterigoideo medial se origina en la fosa pterigopalatina del cráneo y se inserta en la fosa pterigoidea y en la apófisis angular de la mandíbula. La disección permite observar también la inserción del músculo largo de la cabeza en el hueso basioccipital. 1. M. pterigoideo medial; 2. M. largo de la cabeza (cortado); a. Apófisis angular de la mandíbula; b. Cuerpo de la mandíbula; c. Arco cigomático; d. Articulación intermandibular; e. Bulla timpánica; f. Hueso palatino; g. Coana; h. Basiesfenoides; i. Membrana atlantooccipital ventral.

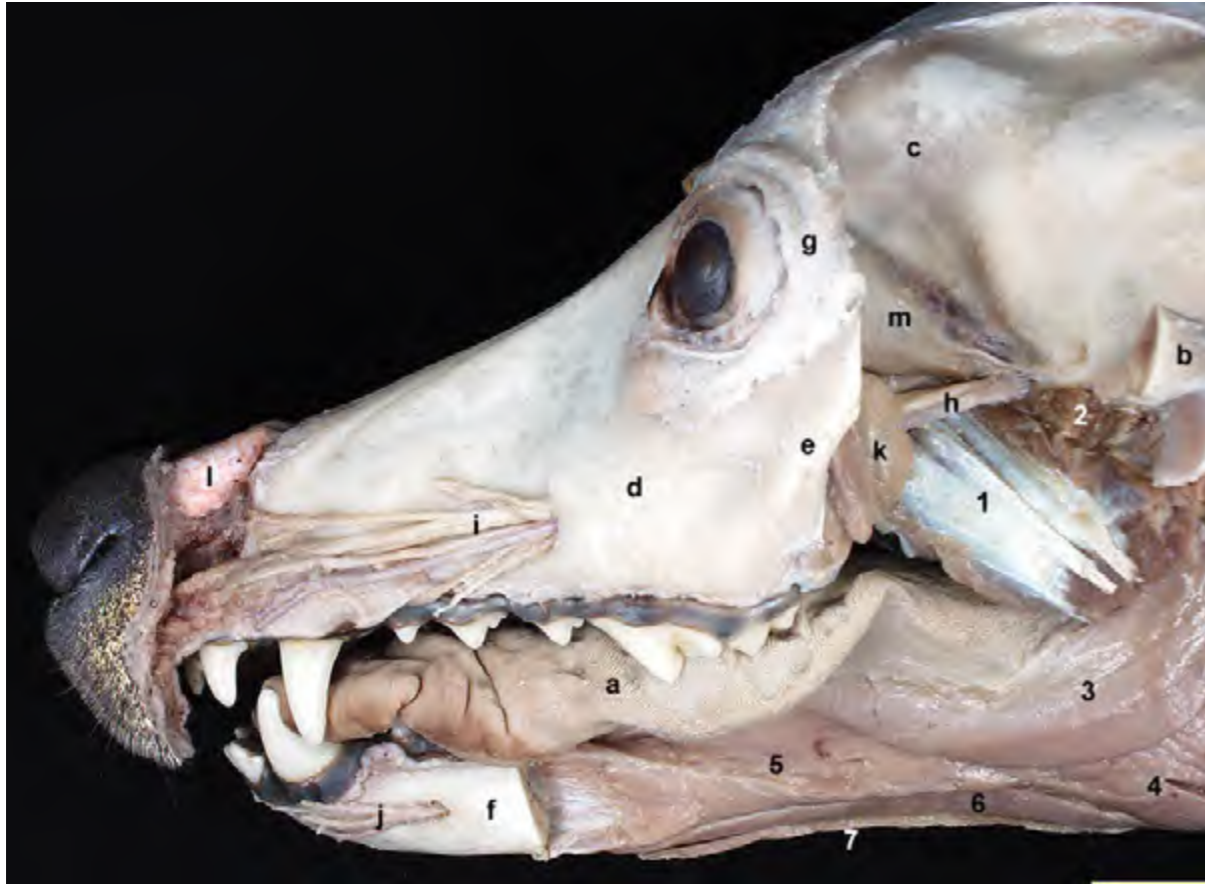


Figura 1.17 - Diseción profunda de la cabeza. Visión lateral. Se ha cortado la mandíbula (excepto la parte más rostral), lo que permite observar los músculos pterigoideos medial y lateral; ambos músculos han quedado cortados, ya que se insertan en la cara medial de la rama de la mandíbula. La retirada de la mandíbula facilita identificar los músculos de la lengua y algunos músculos hioideos craneales. Por otra parte, el corte y la retirada del arco cigomático deja ver la periórbita y la glándula cigomática. Se han conservado la arteria y nervio maxilares. 1. M. pterigoideo medial; 2. M. pterigoideo lateral; 3. M. estilgloso; 4. M. hiogloso; 5. M. geniogloso; 6. M. geniioideo; 7. M. milohioideo; a. Lengua; b. Arco cigomático (cortado); c. Hueso frontal; d. Hueso maxilar; e. Hueso cigomático; f. Cuerpo de la mandíbula (cortado); g. Ligamento orbitario; h. A. y n. maxilares; i. A. infraorbitaria y ramos del n. infraorbitario; j. Vasos y nervios mentonianos; k. Glándula cigomática; l. Cartílago nasal dorsal lateral; m. Periórbita.

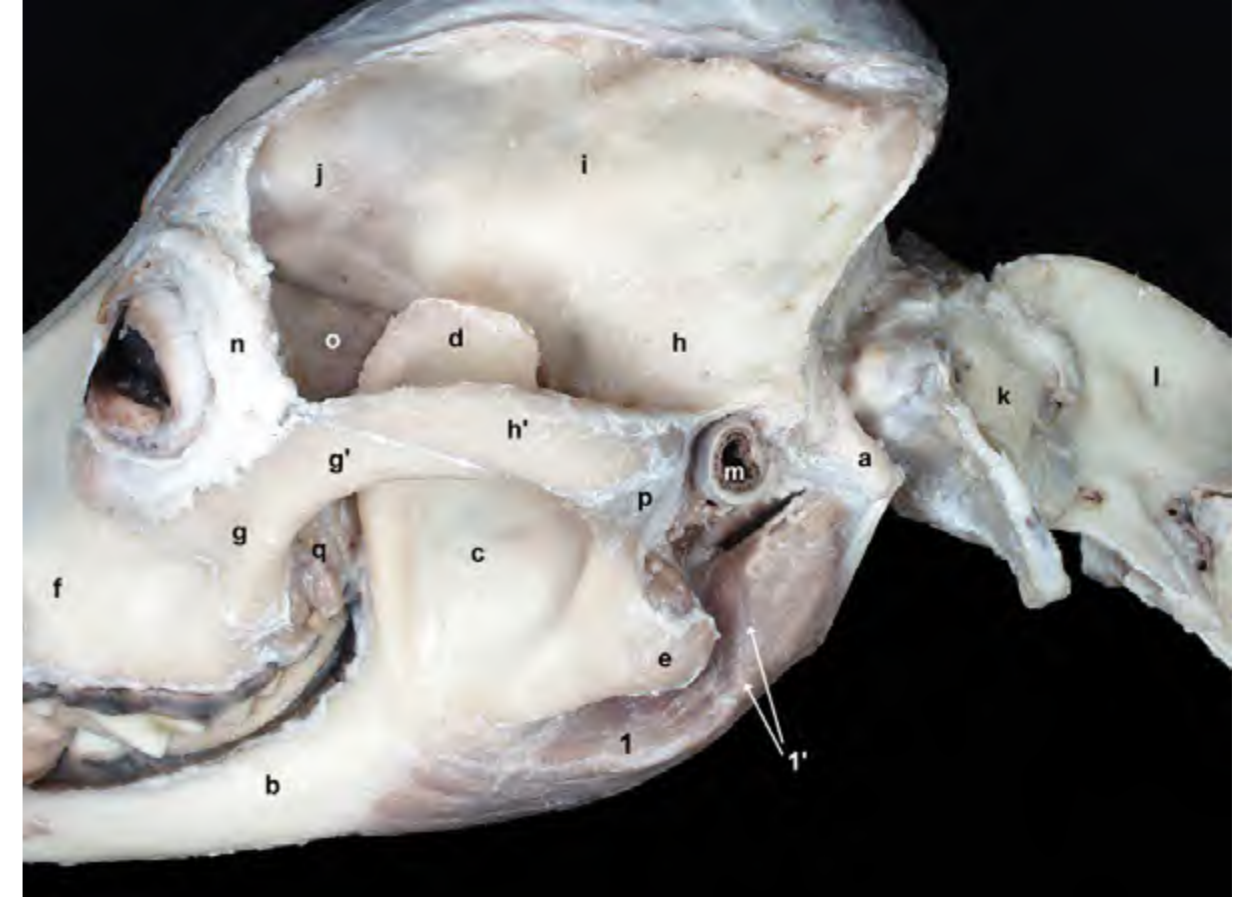


Figura 1.18 - Visión lateral de la cabeza. La diseción permite observar la disposición del músculo digástrico. El músculo digástrico se origina en la apófisis paracondilar del occipital y se inserta en el borde ventral de la mandíbula. Presenta dos vientres que, en el caso del perro, están separados únicamente por una intersección tendinosa que no siempre se identifica bien. El músculo digástrico hace descender la mandíbula y, por tanto, abre la boca. 1. M. digástrico; 1'. Intersección tendinosa; a. Apófisis paracondilar; b. Cuerpo de la mandíbula; c. Fosa masetérica; d. Apófisis coronoides; e. Apófisis angular; f. Maxilar; g. Cigomático; g'. Apófisis temporal del cigomático; h. Temporal; h'. Apófisis cigomática del temporal; i. Parietal; j. Frontal; k. Atlas; l. Axis; m. Meato acústico externo; n. Ligamento orbitario; o. Periórbita; p. Articulación temporomandibular; q. Glándula cigomática.

1.3 Músculos de la lengua

Los músculos linguales son los responsables de los movimientos de la lengua (Figura 1.19). Se clasifican, según su disposición, en extrínsecos e intrínsecos. Los músculos extrínsecos son el estilogloso, el hiogloso y el geniogloso. El músculo intrínseco recibe también el nombre de músculo propio de la lengua. Comparten origen embrionario, ya que todos son derivados de los primeros somitos occipitales. Todos ellos están inervados por el nervio hipogloso.

M. estilogloso (Figuras 1.19, 1.20, 1.22)

Se origina en el hueso estilohioi- des y se inserta a lo largo de la lengua.

Función: Dirige la lengua caudal- mente.

Inervación: Nervio hipogloso.

M. hiogloso (Figuras 1.19, 1.20)

Se origina en el basihioides y el tirohioides. Se inserta en los dos tercios caudales de la lengua.

Función: Dirige la lengua caudal- mente y la deprime.

Inervación: Nervio hipogloso.

M. geniogloso (Figuras 1.19, 1.20, 1.21)

Se origina en la cara medial de la mandíbula, junto a la sínfisis mandibular. Enseguida se ensancha en abanico para terminar insertándose a lo largo de casi toda la lengua.

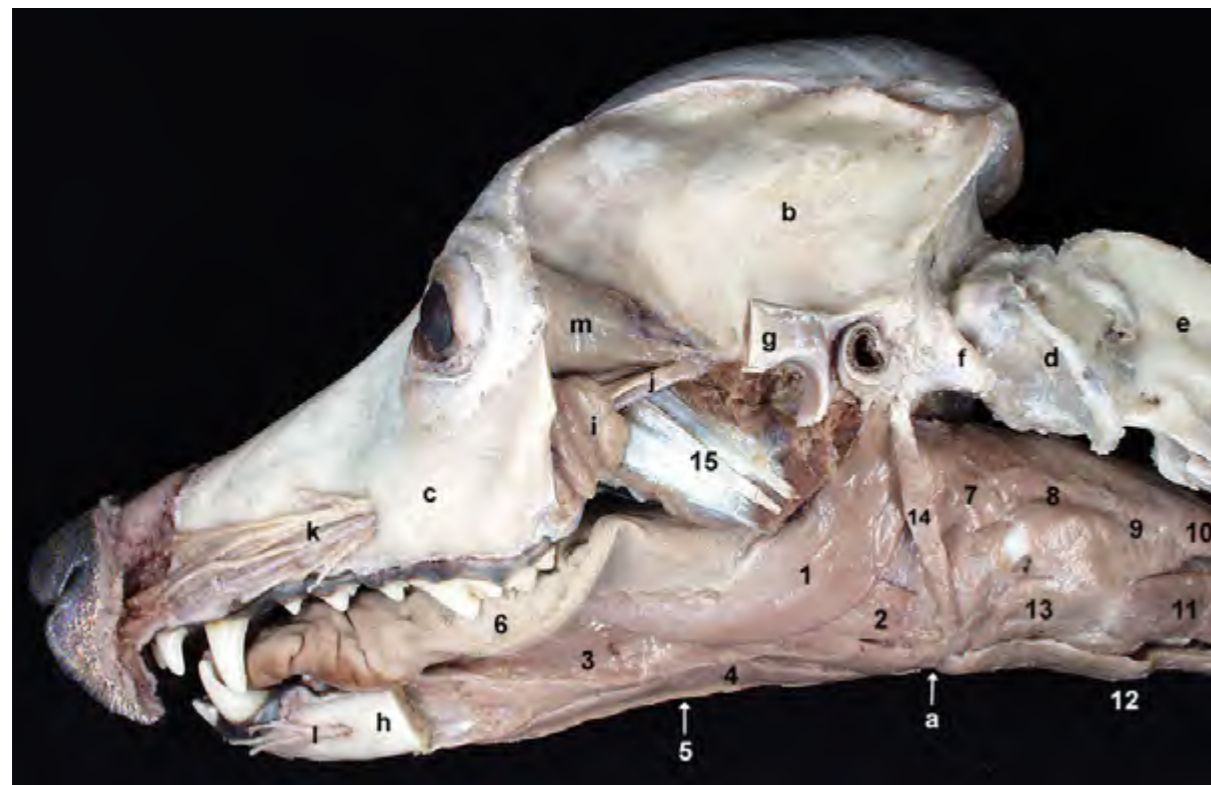


Figura 1.19 - Diseción profunda de la cabeza. Visión lateral. Al retirar la mandíbula (se ha conservado la parte rostral) se aprecian los músculos que actúan sobre la lengua. Además de los músculos linguales, en la disección se aprecian también diversos músculos de la faringe, masticadores y del aparato hioideo. 1. *M. estilogloso*; 2. *M. hiogloso*; 3. *M. geniogloso*; 4. *M. genihioides*; 5. *M. milohioideo*; 6. Lengua; 7. *M. hiofaríngeo*; 8. *M. tirofaríngeo*; 9. *M. cricofaríngeo*; 10. Esófago; 11. *M. esternotiroideo*; 12. *M. esternohioideo*; 13. *M. tirohioides*; 14. *M. estilohioideo*; 15. *M. pterigoideo medial*; a. Basihioides; b. Parietal; c. Maxilar; d. Atlas; e. Axis; f. Apófisis paracondilar; g. Arco cigomático (cortado); h. Cuerpo de la mandíbula (cortado); i. Glándula cigomática; j. N. y a. maxilares; k. A. infraorbitaria y ramos del n. infraorbitario; l. Vasos y nervios mentonianos; m. Periórbita.

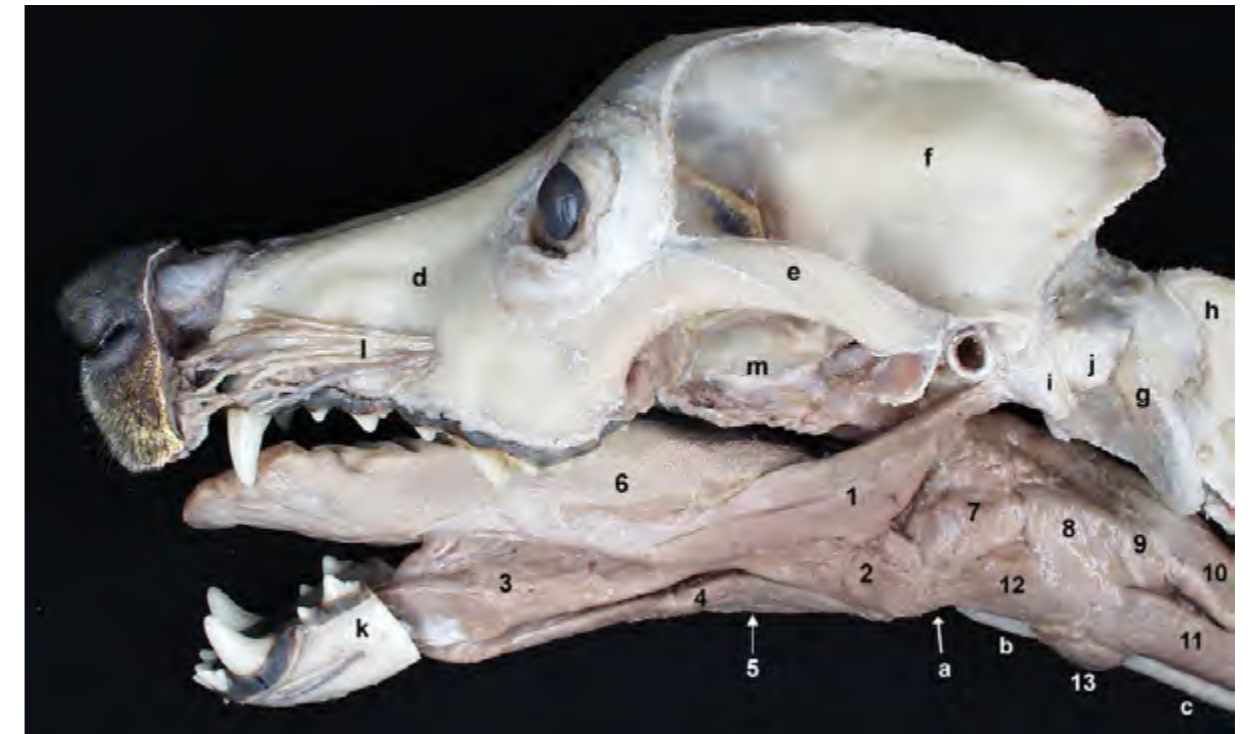


Figura 1.20 - Diseción profunda de la cabeza. Visión lateral. La posición de la cabeza con la boca abierta permite realzar mejor la situación de los músculos de la lengua. Los músculos estilogloso e hiogloso mueven caudalmente la lengua. El geniogloso lo hace rostralmente. La disección, en la que se han resecado los músculos pterigoideos, permite también observar buena parte de los músculos de la faringe. Al eliminar el músculo esternohioideo se pueden apreciar la tráquea y el cartílago tiroides. 1. *M. estilogloso*; 2. *M. hiogloso*; 3. *M. geniogloso*; 4. *M. genihioides*; 5. *M. milohioideo*; 6. Lengua; 7. *M. hiofaríngeo*; 8. *M. tirofaríngeo*; 9. *M. cricofaríngeo*; 10. Esófago; 11. *M. esternotiroideo*; 12. *M. tirohioides*; 13. *M. cricotiroideo*; a. Basihioides; b. Cartílago tiroides; c. Tráquea; d. Maxilar; e. Arco cigomático; f. Parietal; g. Atlas; h. Axis; i. Apófisis paracondilar; j. Cóndilo occipital; k. Cuerpo de la mandíbula (cortado); l. A. infraorbitaria y ramos del n. infraorbitario; m. Fosa pterigopalatina.

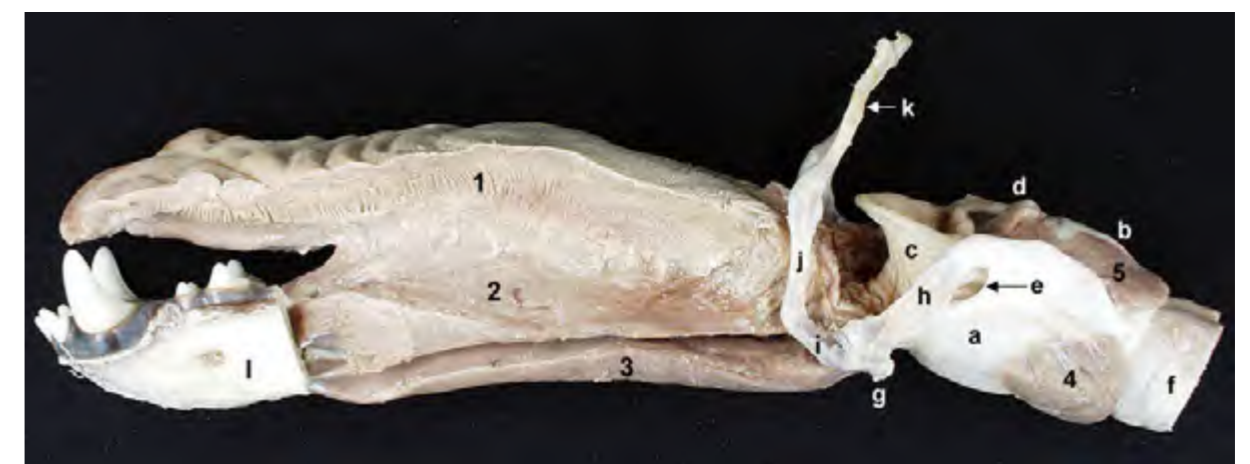

Figura 1.21 - Visión lateral que ilustra la relación entre la lengua, el aparato hioideo y la laringe. Se ha eliminado la mitad izquierda de la lengua para observar mejor la inserción del músculo geniogloso en ese órgano. El músculo propio de la lengua está formado por fascículos de fibras que discurren en direcciones diversas; forma una gran parte del volumen del órgano. El aparato hioideo se sitúa uniendo la lengua, la laringe y la faringe con la base del cráneo. 1. Lengua (cortada), incluye el m. propio de la lengua; 2. *M. geniogloso*; 3. *M. genihioides*; 4. *M. cricotiroideo*; 5. *M. cricoaritenideo dorsal*; a. Cartílago tiroides; b. Cartílago cricoides; c. Epiglotis; d. Cartílago aritenoides; e. Agujero tiroideo; f. Tráquea; g. Basihioides; h. Tirohioides; i. Ceratohioides; j. Epihioides; k. Estilohioides; l. Mandíbula (cortada).

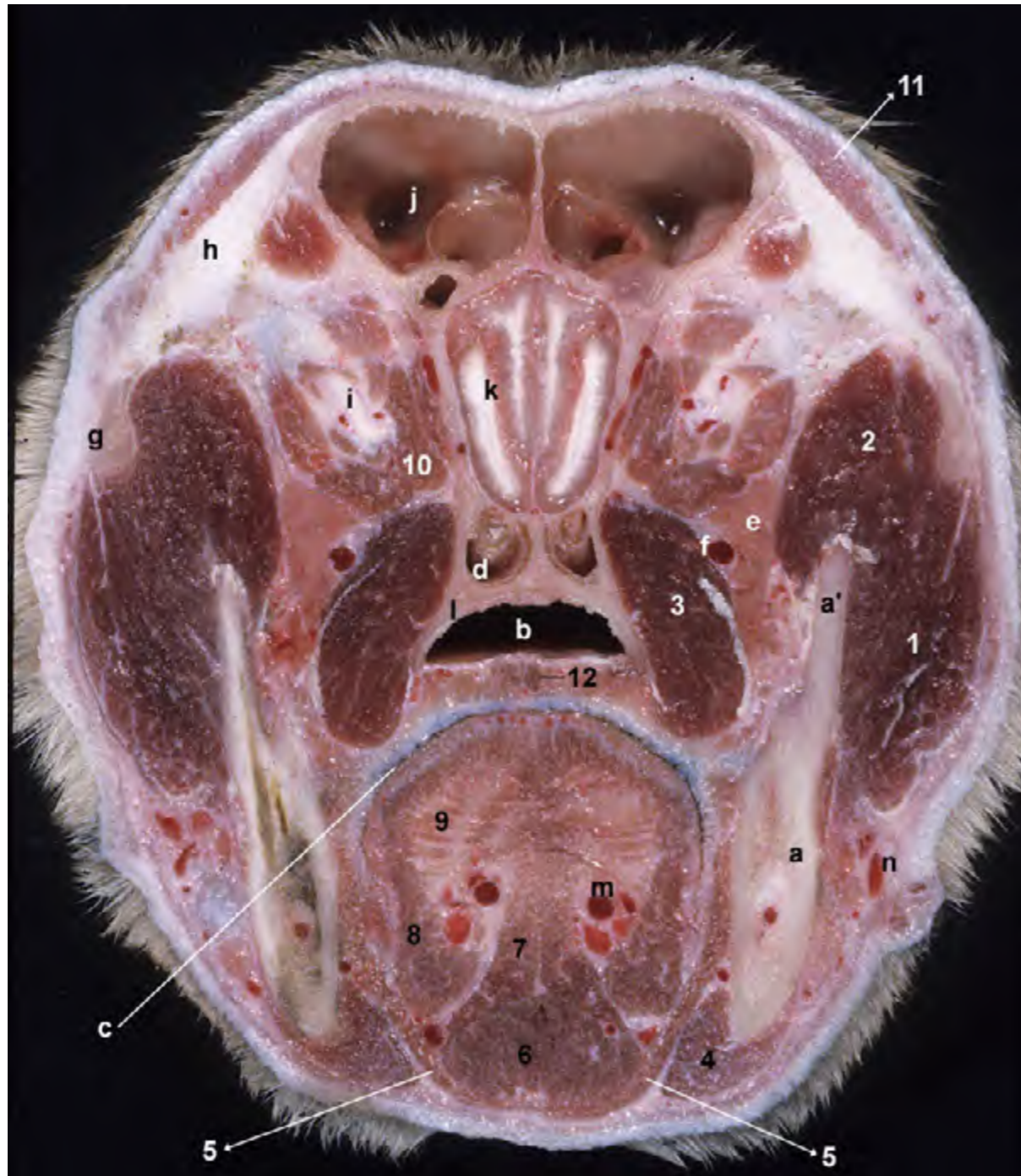

Figura 1.22 - Sección transversal de la cabeza realizada caudalmente a los globos oculares. La sección afecta a la parte rostral de la cavidad craneana, donde se reconoce el encéfalo. El paladar blando se encuentra separando la nasofaringe, dorsalmente, de la parte más rostral de la orofaringe, que se ve ventralmente y con su luz cerrada y ocupada por la lengua. Se identifican también estructuras como la rama de la mandíbula, el arco cigomático, los senos frontales, e importantes vasos y nervios (a. lingual, a. maxilar, n. maxilar). Reconocemos músculos pertenecientes a varios grupos funcionales: músculos masticadores, insertándose en la mandíbula; músculos extrínsecos del globo ocular, sobre la glándula cigomática y rodeando al nervio óptico; músculos linguales, pudiendo identificar también fibras transversales y perpendiculares del músculo propio de la lengua; músculos hioideos rostrales, dispuestos ventralmente a la lengua y ocupando el espacio intermandibular. 1. M. masetero; 2. M. temporal; 3. M. pterigoideo medial; 4. M. digástrico; 5. M. milohioideo; 6. M. genihoideo; 7. M. geniogloso; 8. M. estilogloso; 9. M. propio de la lengua (fibras transversales); 10. Mm. extrínsecos del globo ocular; 11. M. frontal; 12. M. palatino; a. Rama de la mandíbula; a'. Apófisis coronoides; b. Nasofaringe; c. Orofaringe; d. Meato etmoidal, en la parte caudal de la cavidad nasal; e. Glándula cigomática; f. A. y n. maxilares; g. Arco cigomático; h. Ligamento orbitario; i. N. óptico; j. Seno frontal; k. Encéfalo; l. Hueso palatino; m. A. lingual; n. V. facial.

Función: Debido a la amplitud de su inserción la función es muy variable. Mueve la lengua rostralmente y la deprime.

Inervación: Nervio hipogloso.

M. propio de la lengua (Figuras 1.21, 1.22, 2.44)

Está formado por fascículos que, de acuerdo con la dirección que toman sus fibras, se denominan longitudinales, transversales y perpendiculares. Para visualizar el músculo es necesario recurrir a secciones longitudinales y transversales de la cabeza.

Función: Acorta la lengua y hace

que se vuelva rígida.

Inervación: Nervio hipogloso.

1.4 Músculos de la faringe

Los músculos faríngeos, que derivan del arco faríngeo III, forman la capa muscular de la pared faríngea (Figuras 1.12, 1.19, 1.23, 1.26). Son constrictores de la faringe, excepto el músculo estilofaríngeo que es dilatador. Actúan durante la deglución, de manera que su contracción coordinada y sucesiva forma una onda peristáltica que faci-

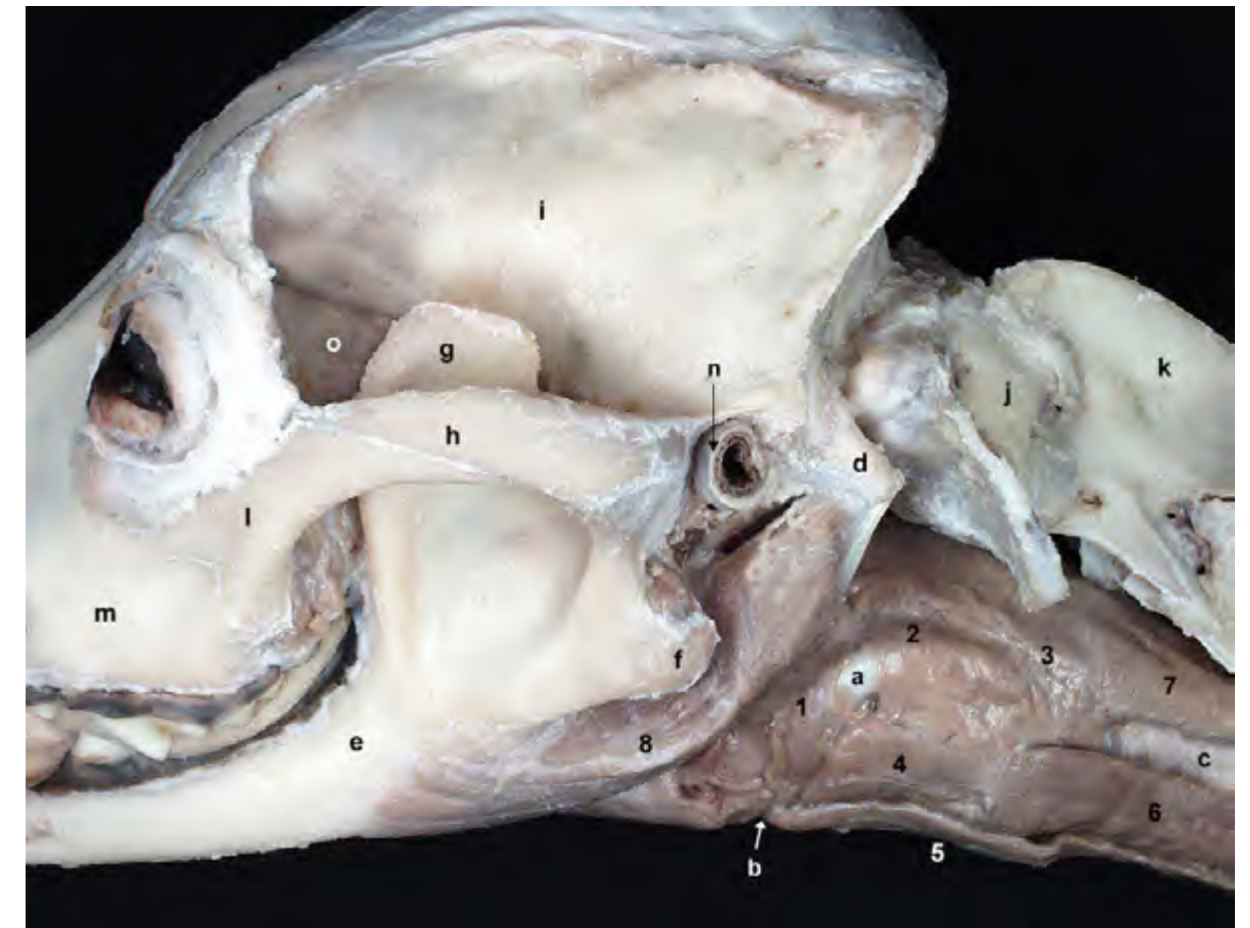


Figura 1.23 - Visión lateral de la cabeza y de los músculos de las regiones faríngea y laríngea. Se han eliminado los músculos de otras zonas de la cabeza y del cuello, a excepción del músculo digástrico. Los músculos faríngeos forman la capa muscular de la pared faríngea. Actúan durante la deglución, de manera que su contracción coordinada y sucesiva forma una onda peristáltica que facilita la progresión del bolo alimenticio. 1. M. hiofaríngeo; 2. M. tirofaríngeo; 3. M. cricofaríngeo; 4. M. tirohioideo; 5. M. esternohioideo; 6. M. esternotiroideo; 7. Esófago; 8. M. digástrico; a. Tirohioideo; b. Basihioideo; c. Tráquea; d. Apófisis paracondilar; e. Mandíbula; f. Apófisis angular; g. Apófisis coronoides; h. Arco cigomático; i. Hueso parietal; j. Atlas; k. Axis; l. Hueso cigomático; m. Hueso maxilar; n. Cartílago auricular; o. Periórbita.

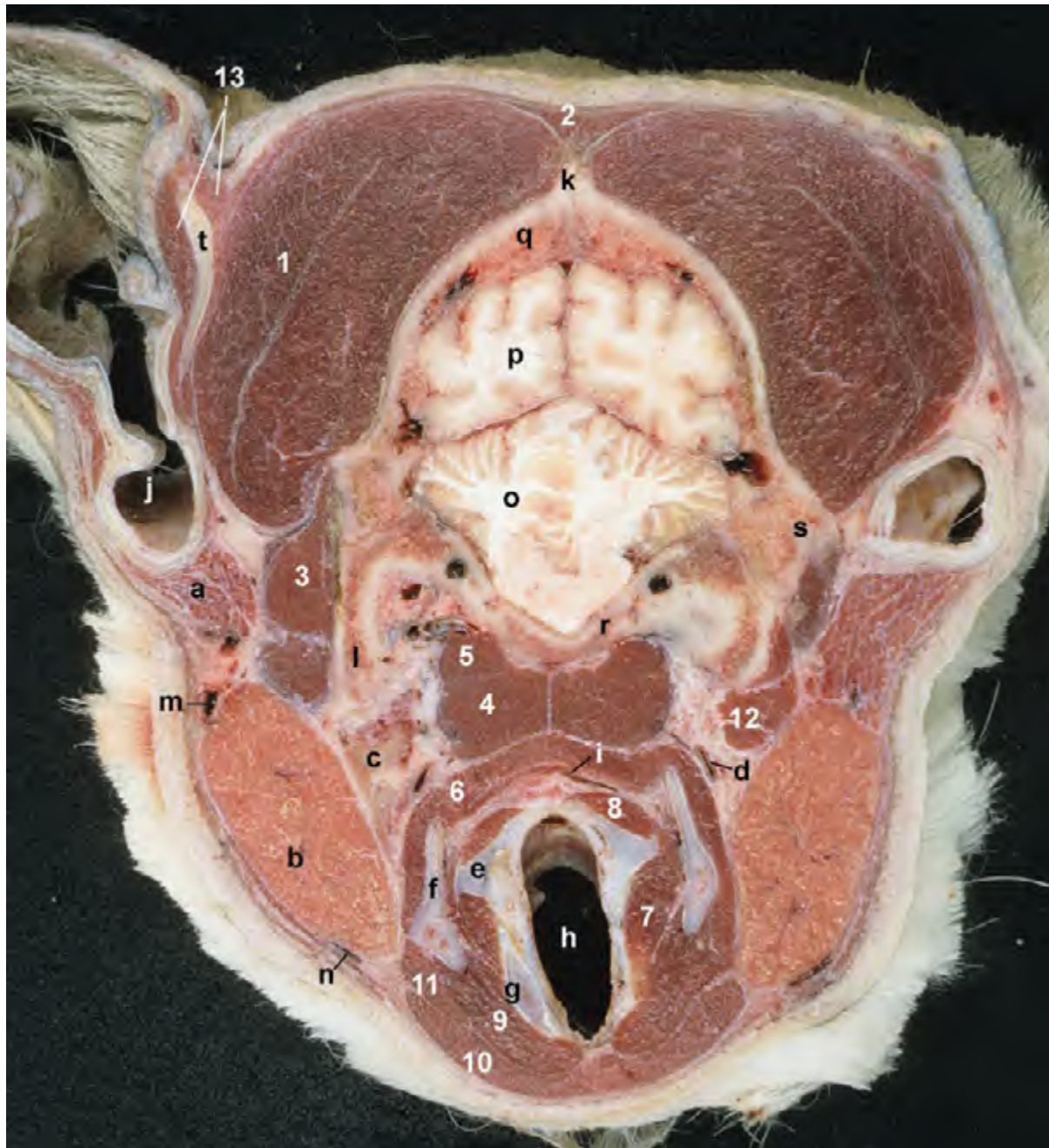


Figura 1.24 - Sección transversal de la cabeza realizada en su parte caudal, a la altura de la laringe y de la oreja. La sección no se ajusta al plano transversal, de modo que hay una cierta asimetría: la mitad derecha de la imagen es algo más craneal que la mitad izquierda. Ventralmente observamos la faringe (laringofaringe) y la laringe. En la faringe se identifica el músculo tirofaríngeo contribuyendo a formar parte de la pared faríngea; su disposición nos hace intuir su función como constrictor de la luz de la faringe. Más ventralmente, los músculos de la laringe se sitúan uniendo entre sí los cartílagos laríngeos. Otras estructuras de importancia, como las glándulas salivares parótida y mandibular, el nódulo linfático retrofaríngeo medial y la arteria carótida común, aparecen destacadas. 1. M. temporal; 2. M. occipital; 3. M. oblicuo craneal de la cabeza; 4. M. largo de la cabeza; 5. M. recto ventral de la cabeza; 6. M. tirofaríngeo; 7. M. cricoaritenoides lateral; 8. M. cricoaritenoides dorsal; 9. M. cricotiroideo; 10. M. esternohioideo; 11. M. esternotiroideo; 12. M. digástrico; 13. Grupo de Mm. auriculares; a. Glándula parótida; b. Glándula mandibular; c. Nódulo linfático retrofaríngeo medial; d. A. carótida común; e. Cartílago aritenoides; f. Cartílago tiroideos; g. Cartílago cricoides; h. Cavidad laríngea; i. Laringofaringe; j. Cavidad de la concha auricular; k. Cresta sagital externa; l. Apófisis paracondilar (hueso occipital); m. V. maxilar; n. V. linguofacial; o. Cerebelo; p. Hemisferio cerebral; q. Hueso parietal; r. Parte basilar del occipital; s. Apófisis mastoides (hueso temporal); t. Cartílago auricular.

lita la progresión caudal del bolo alimenticio (Figura 1.27). Todos ellos están inervados por el plexo faríngeo, que está constituido por la red nerviosa que forman las ramas faríngeas de los nervios glosofaríngeo y vago.

M. hiofaríngeo (Figuras 1.25, 1.29)

Se origina en el tirohioides y se inserta en el rafo dorsal medio de la faringe.

Función: Es constrictor de la faringe.

Inervación: Nervios glosofaríngeo y vago (plexo faríngeo).

M. tirofaríngeo (Figuras 1.24, 1.25, 1.29)

Se origina en el cartílago tiroides y se inserta en el rafo dorsal medio de la faringe

Función: Es constrictor de la faringe.

Inervación: Nervios glosofaríngeo y vago (plexo faríngeo).

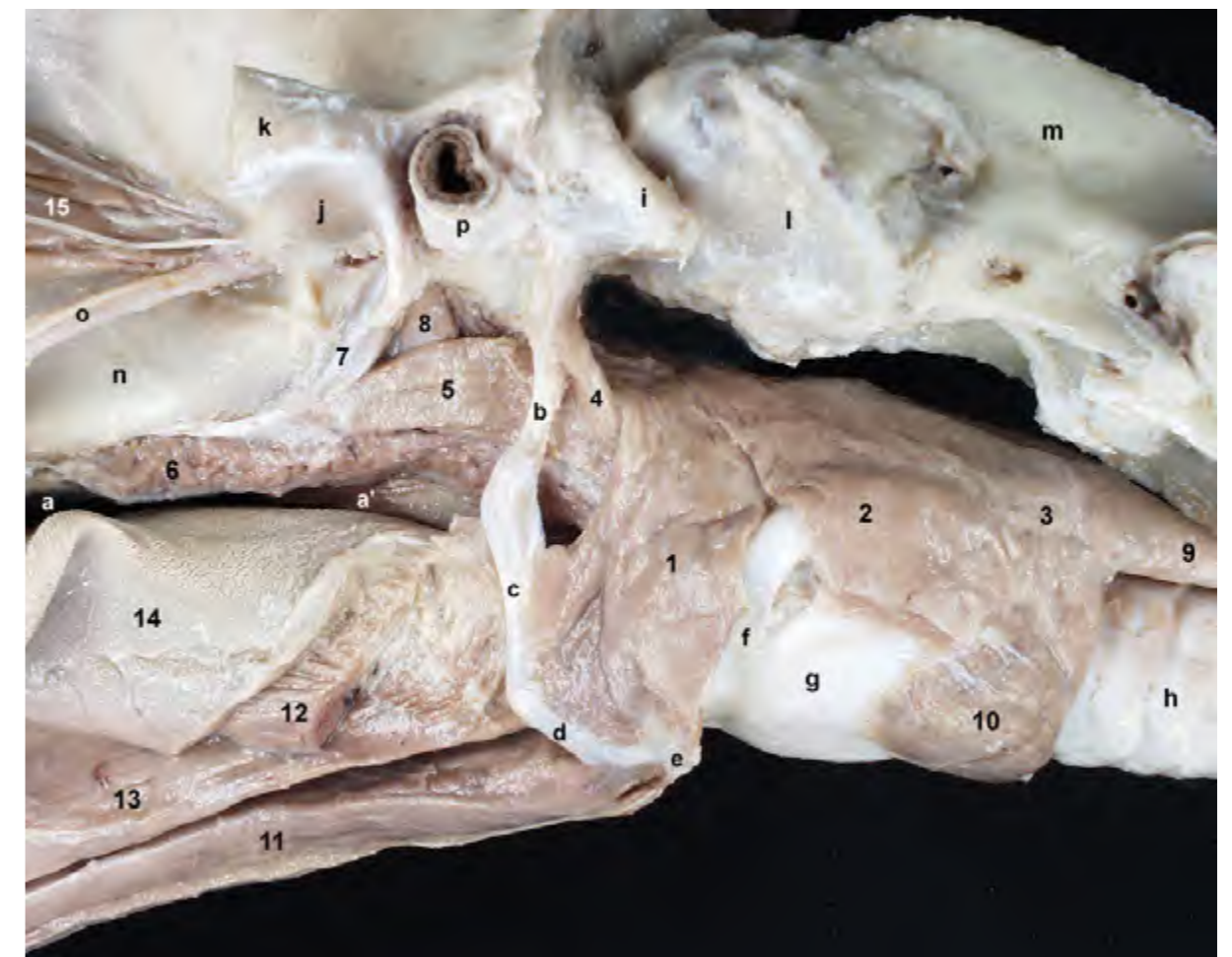


Figura 1.25 - Diseción profunda de la cabeza que permite observar lateralmente los músculos de la lengua y de las regiones faríngea y laríngea. El músculo estilofaríngeo se origina en el estilohioides y se inserta en la parte rostral de la pared faríngea. Es el único dilatador y facilita la entrada en la faringe del bolo alimenticio durante la deglución. En el paladar blando se insertan los pequeños músculos tensor y elevador del velo del paladar, que actúan movilizándolo durante la primera fase de la deglución. 1. M. hiofaríngeo; 2. M. tirofaríngeo; 3. M. cricofaríngeo; 4. M. estilofaríngeo; 5. M. pterigofaríngeo; 6. Paladar blando; 7. M. tensor del velo del paladar; 8. M. elevador del velo del paladar; 9. Esófago; 10. M. cricotiroideo; 11. M. genihioides; 12. M. hioioso (cortado); 13. M. geniogloso; 14. Lengua; 15. Mm. extrínsecos del globo ocular; a. Cavidad oral; a'. Orofaringe; b. Estilohioides; c. Epihioides; d. Ceratohioides; e. Basihoides; f. Tirohioides; g. Cartílago tiroides; h. Tráquea; i. Apófisis paracondilar; j. Fosa mandibular; k. Arco cigomático (cortado); l. Atlas; m. Axis; n. Fosa pterigopalatina; o. N. y a. maxilar; p. Cartílago auricular.

M. cricofaríngeo (Figuras 1.25, 1.29)

Se origina en el cartílago cricoides y se inserta en el rafe dorsal medio de la faringe.

Función: Es constrictor de la faringe.

Inervación: Nervios glosofaríngeo y vago (plexo faríngeo).

M. estilofaríngeo (Figuras 1.25, 1.29)

Se origina en el estilohioides y se inserta en la parte rostral de la pared faríngea.

Función: Es el único dilatador de la faringe.

Inervación: Nervios glosofaríngeo y vago (plexo faríngeo).

M. pterigofaríngeo (Figuras 1.25, 1.29)

Se origina en la apófisis gancho del pterigoides y se inserta en el rafe dorsal medio de la faringe.

Función: Es constrictor de la faringe.

Inervación: Nervios glosofaríngeo y vago (plexo faríngeo).

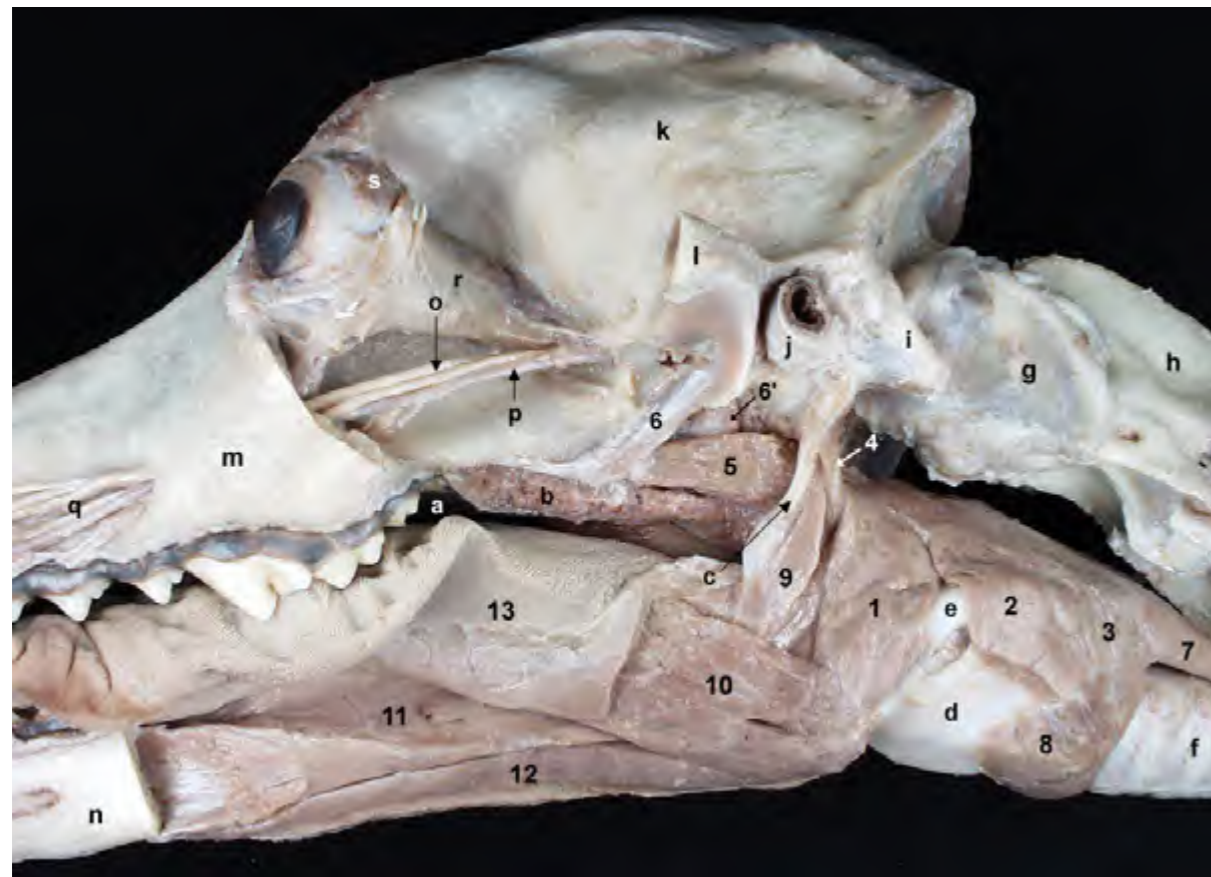


Figura 1.26 - Diseción profunda de la cabeza que permite observar lateralmente, una vez retirada la mandíbula, los músculos de la lengua y de las regiones faríngea y laríngea. Se ha resecado parcialmente el músculo estilogloso, lo que permite reconocer los músculos faríngeos rostrales. Los músculos constrictores de la faringe (hiofaríngeo, tirofaríngeo, cricofaríngeo) se originan en el tirohioides y los cartílagos laríngeos y se insertan en el rafe dorsal medio de la faringe junto con los músculos contralaterales. Son constrictores de la faringe y actúan durante la segunda fase de la deglución. 1. M. hiofaríngeo; 2. M. tirofaríngeo; 3. M. cricofaríngeo; 4. M. estilofaríngeo; 5. M. pterigofaríngeo; 6. M. tensor del velo del paladar; 6'. M. elevador del velo del paladar; 7. Esófago; 8. M. cricotiroideo; 9. M. estilogloso; 10. M. hiogloso; 11. M. geniogloso; 12. M. genihioideo; 13. Lengua; a. Cavidad oral; b. Paladar blando; c. Epihioides; d. Cartílago tiroideo; e. Tirohioides; f. Tráquea; g. Atlas; h. Axis; i. Apófisis paracondilar; j. Cartílago auricular; k. Hueso parietal; l. Arco cigomático (cortado); m. Hueso maxilar; n. Mandíbula (cortada); o. N. maxilar; p. A. maxilar; q. Ramos del n. y a. infraorbitarios; r. Periórbita; s. Glándula lagrimal.

M. palatofaríngeo

Se origina en el hueso palatino y en el paladar blando y se inserta en el rafe dorsal medio de la faringe.

Función: Es constrictor de la faringe.

Inervación: Nervios glosofaríngeo y vago (plexo faríngeo).

1.26, 1.27).

M. tensor del velo del paladar (Figuras 1.25, 1.26)

Se origina en la apófisis muscular del temporal y termina irradiando en el paladar blando.

Función: Actúa tensando el paladar blando.

Inervación: Nervio mandibular.

1.5 Músculos del paladar blando

El paladar blando es la prolongación del paladar óseo. Se dispone entre la nasofaringe, que queda dorsalmente, y la orofaringe, situada ventralmente (Figuras 1.22, 1.28, 2.44). En el paladar blando se insertan los pequeños músculos tensor y elevador del velo del paladar, que actúan movilizándolo durante la deglución (Figuras

M. elevador del velo del paladar (Figuras 1.25, 1.26)

Se origina en la apófisis muscular del temporal y termina irradiando en la parte caudal del paladar blando.

Función: Eleva la parte caudal del paladar blando.

Inervación: Nervios glosofaríngeo y vago (plexo faríngeo).

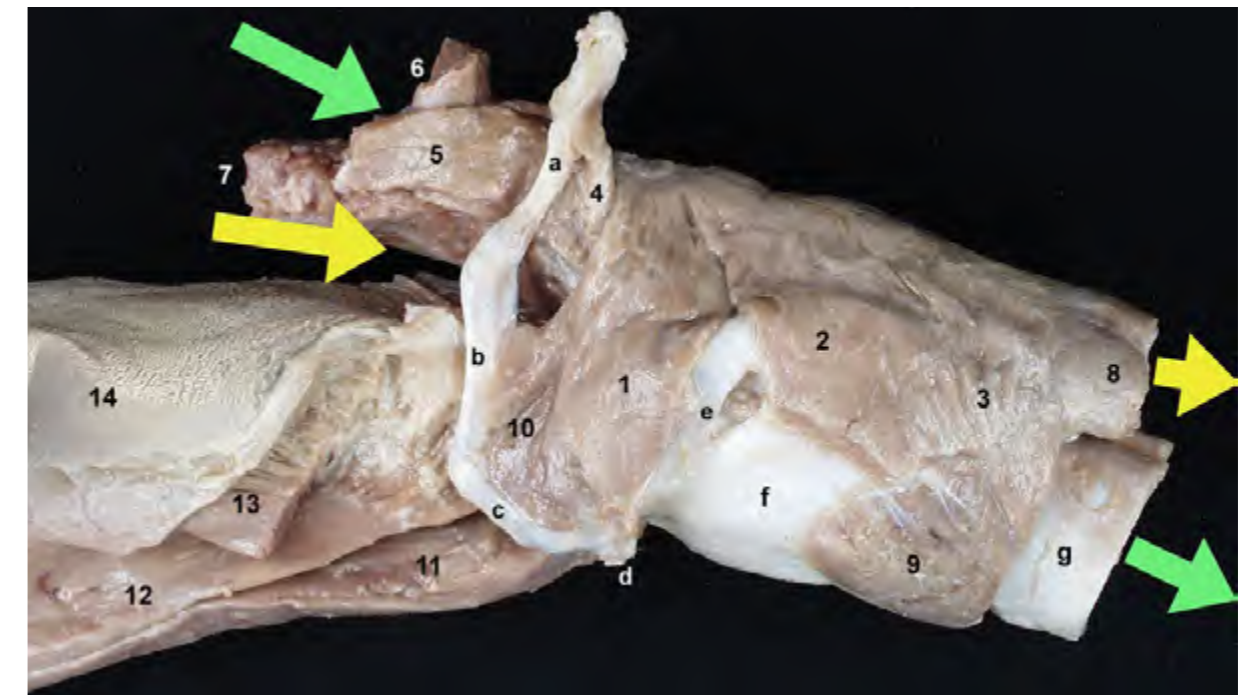


Figura 1.27 - Diseción profunda de las regiones faríngea y laríngea, aisladas del resto de la cabeza. Visión lateral izquierda. La posición de las flechas ilustra el cruce de las vías respiratorias (flechas verdes) y digestivas (flechas amarillas) que tiene lugar en la faringe. El paladar blando separa la nasofaringe, dorsal y de carácter respiratorio, de la orofaringe, ventral y digestiva. 1. M. hiofaríngeo; 2. M. tirofaríngeo; 3. M. cricofaríngeo; 4. M. estilofaríngeo; 5. M. pterigofaríngeo; 6. M. elevador del velo del paladar; 7. Paladar blando; 8. Esófago; 9. M. cricotiroideo; 10. M. ceratohioideo; 11. M. genihioideo; 12. M. geniogloso; 13. M. hiogloso (cortado); 14. Lengua; a. Estilohioides; b. Epihioides; c. Ceratohioides; d. Basihiooides; e. Tirohioides; f. Cartílago tiroideo; g. Tráquea.

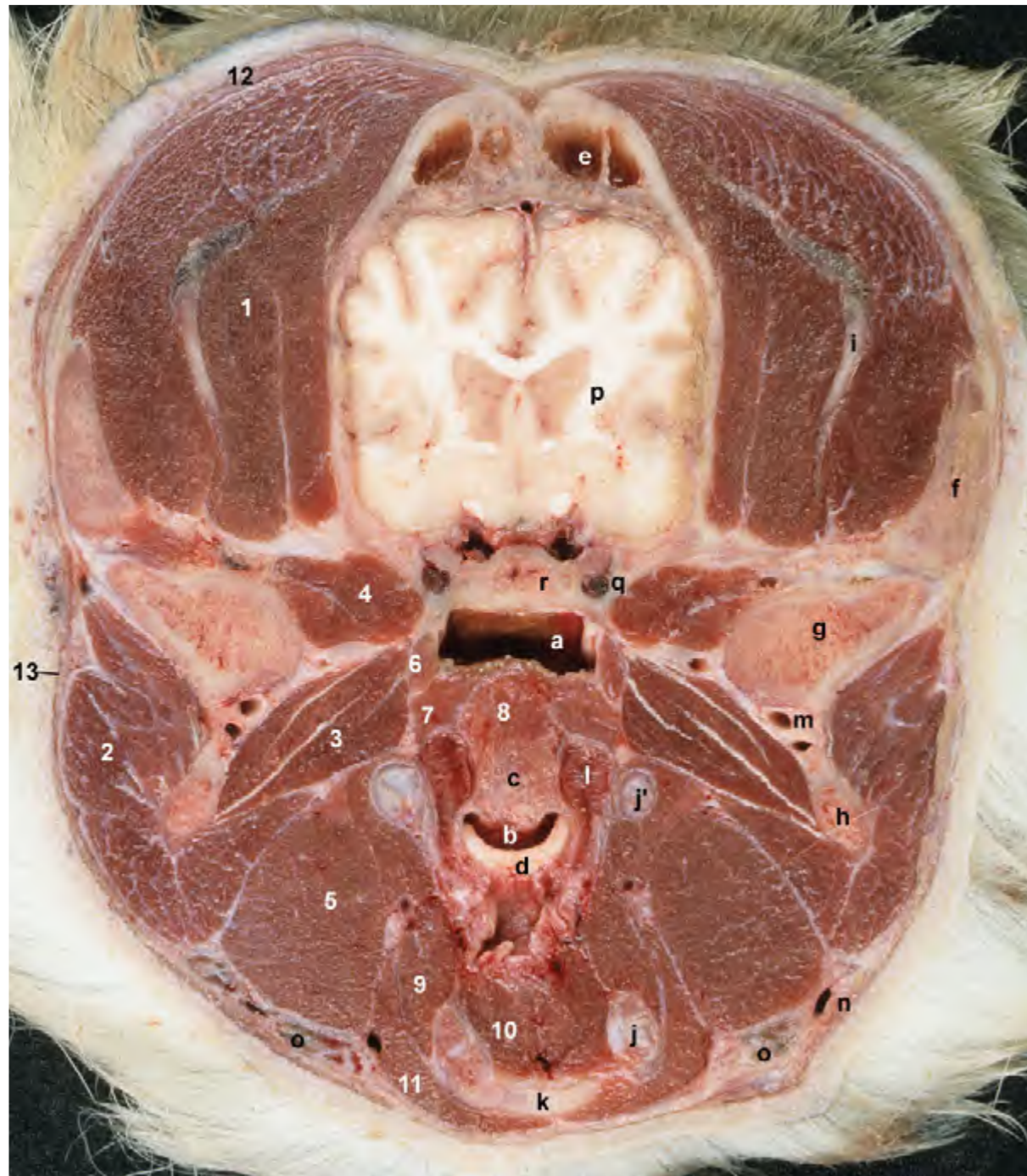

Figura 1.28 - Sección transversal de la cabeza realizada en la proximidad de la articulación temporomandibular. Visión rostral del corte. Los músculos masticadores se originan en diversos huesos del cráneo y se insertan en la mandíbula, de la cual podemos ver en esta sección sus detalles más caudales. Destaca, por su enorme volumen, el músculo temporal. Reconocemos también diversas partes del aparato hioideo, y algunos de los músculos relacionados con el hioides; caudalmente al aparato hioideo se asoma la epiglotis. La cavidad craneana es ahora mayor que en la sección anterior, mientras que el tamaño de los senos frontales ya es menor. El paladar blando, de grosor considerable, separa la nasofaringe de la orofaringe. Las tonsilas palatinas se encuentran en la fosa tonsilar, lateralmente al paladar blando. 1. M. temporal; 2. M. masetero; 3. M. pterigoideo medial; 4. M. pterigoideo lateral; 5. M. digástrico; 6. M. tensor del velo del paladar; 7. M. pterigofaríngeo; 8. M. palatino; 9. M. hiogloso; 10. M. genihioides y raíz de la lengua; 11. M. milohioides; 12. M. frontal; 13. Platisma; a. Nasofaringe; b. Orofaringe; c. Paladar blando; d. Epiglotis; e. Seno frontal; f. Arco cigomático; g. Apófisis condilar (mandíbula); h. Apófisis angular (mandíbula); i. Apófisis coronoides (mandíbula); j. Ceratohioides; j'. Epihioides; k. Basihoides; l. Tonsila palatina; m. A. maxilar; n. V. facial; o. Nódulos linfáticos mandibulares; p. Encéfalo; q. Canal alar; r. Hueso basiesfenoides.

M. palatino (Figuras 1.22, 1.28)

Es de pequeño tamaño y discurre longitudinalmente en el interior y a lo largo del paladar blando, desde el hueso palatino hasta el borde libre. Para poder visualizarlo hay que recurrir a cortes transversales de la cabeza.

Función: Acorta el paladar blando.

Inervación: Nervios glossofaríngeo y vago (plexo faríngeo).

1.6 Músculos de la laringe

La laringe, que está suspendida de la

base del cráneo por medio del hioides, se sitúa ventralmente a la faringe y caudalmente a la mandíbula (Figuras 1.12, 1.23, 1.24, 1.29, 2.44). Los músculos laríngeos se disponen uniendo los cartílagos de la laringe y actúan provocando movimientos entre ellos y modificando por tanto las características de la cavidad de la laringe y de sus paredes. Derivan del IV arco faríngeo y están inervados por los nervios laríngeos craneal y caudal, que son ramos del nervio vago.

M. cricotiroides (Figuras 1.29, 1.30)

Se origina en la parte caudal de la lámina del tiroides y se inserta en el arco

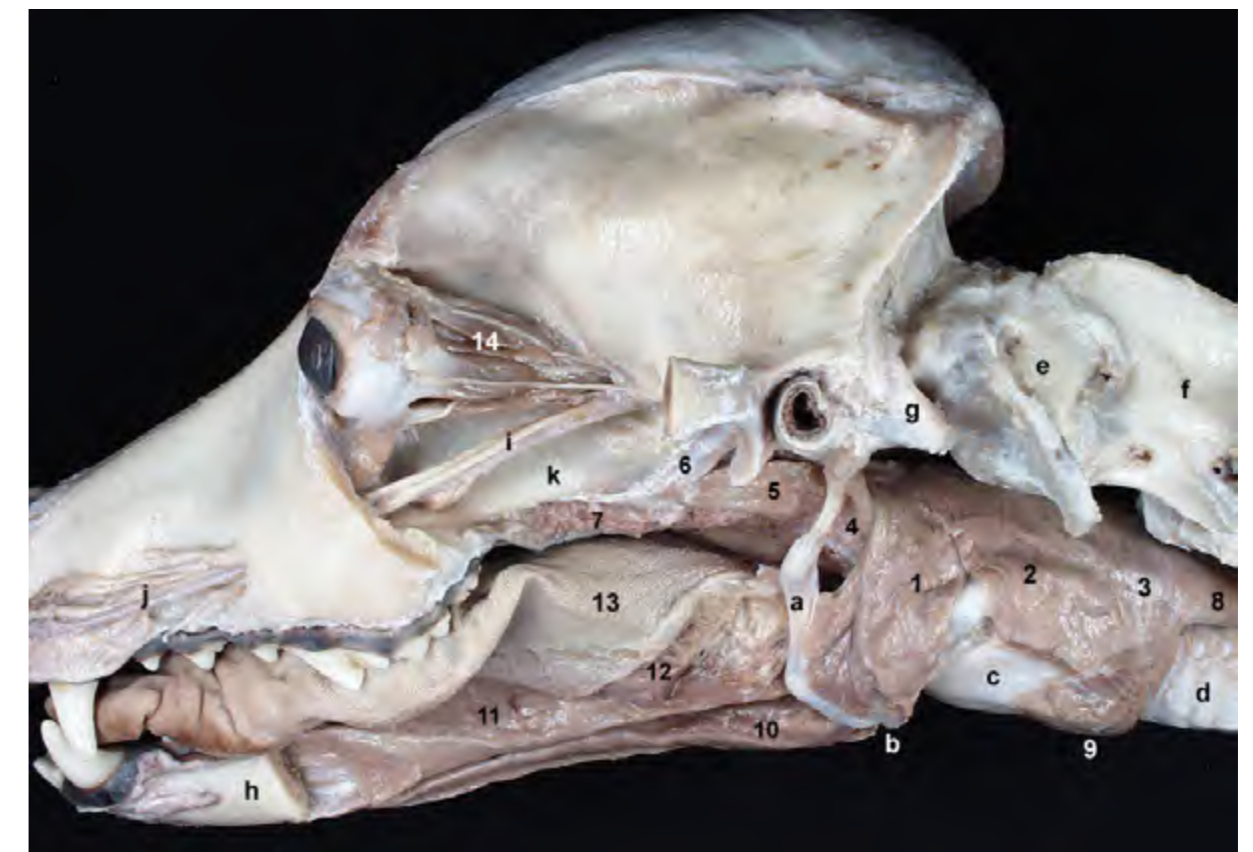


Figura 1.29 - Disección profunda de la cabeza que permite observar lateralmente los músculos de la lengua y de las regiones faríngea y laríngea. Se ha retirado la periórbita, lo que deja ver el grupo de músculos extrínsecos del globo ocular. La resección de los músculos estilogloso e hiogloso permite reconocer gran parte del aparato hioideo en su función de suspender desde la base del cráneo a la lengua, la laringe y la faringe. 1. M. hiofaríngeo; 2. M. tirofaríngeo; 3. M. cricofaríngeo; 4. M. estilofaríngeo; 5. M. pterigofaríngeo; 6. M. tensor del velo del paladar; 7. Paladar blando; 8. Esófago; 9. M. cricotiroides; 10. M. genihioides; 11. M. geniogloso; 12. M. hiogloso (cortado); 13. Lengua; 14. Mm. extrínsecos del globo ocular; a. Epihioides; b. Basihoides; c. Cartilago tiroides; d. Tráquea; e. Atlas; f. Axis; g. Apófisis paracondilar; h. Mandíbula (cortada); i. N. y a. maxilar; j. Ramos del n. y a. infraorbitarios; k. Fosa pterigopalatina.

del cartílago cricoides.

Función: Su contracción hace bascular caudalmente la lámina del cricoides, lo que tensa los pliegues vocales.

Inervación: Ramo externo del nervio laríngeo craneal.

M. cricoaritenosoide dorsal (Figuras 1.30, 1.31, 1.34)

Se origina en la lámina del cartílago cricoides y se inserta en la apófisis muscular del cartílago aritenoides.

Función: Es un dilatador de la glotis.

Inervación: Nervio laríngeo caudal.

M. cricoaritenosoide lateral (Figuras 1.31, 1.32, 1.33)

Se origina en el arco del cartílago cricoides y se inserta en la apófisis muscular del aritenoides.

Función: Es un aductor de la glotis.

Inervación: Nervio laríngeo caudal.

M. tiroaritenosoide (Figura 1.31)

Se origina en la parte ventral del cartílago tiroides y se inserta en la apófisis muscular del cartílago aritenoides.

Función: Ajusta la tensión de los pliegues vocales y contribuye al cierre de la glotis.

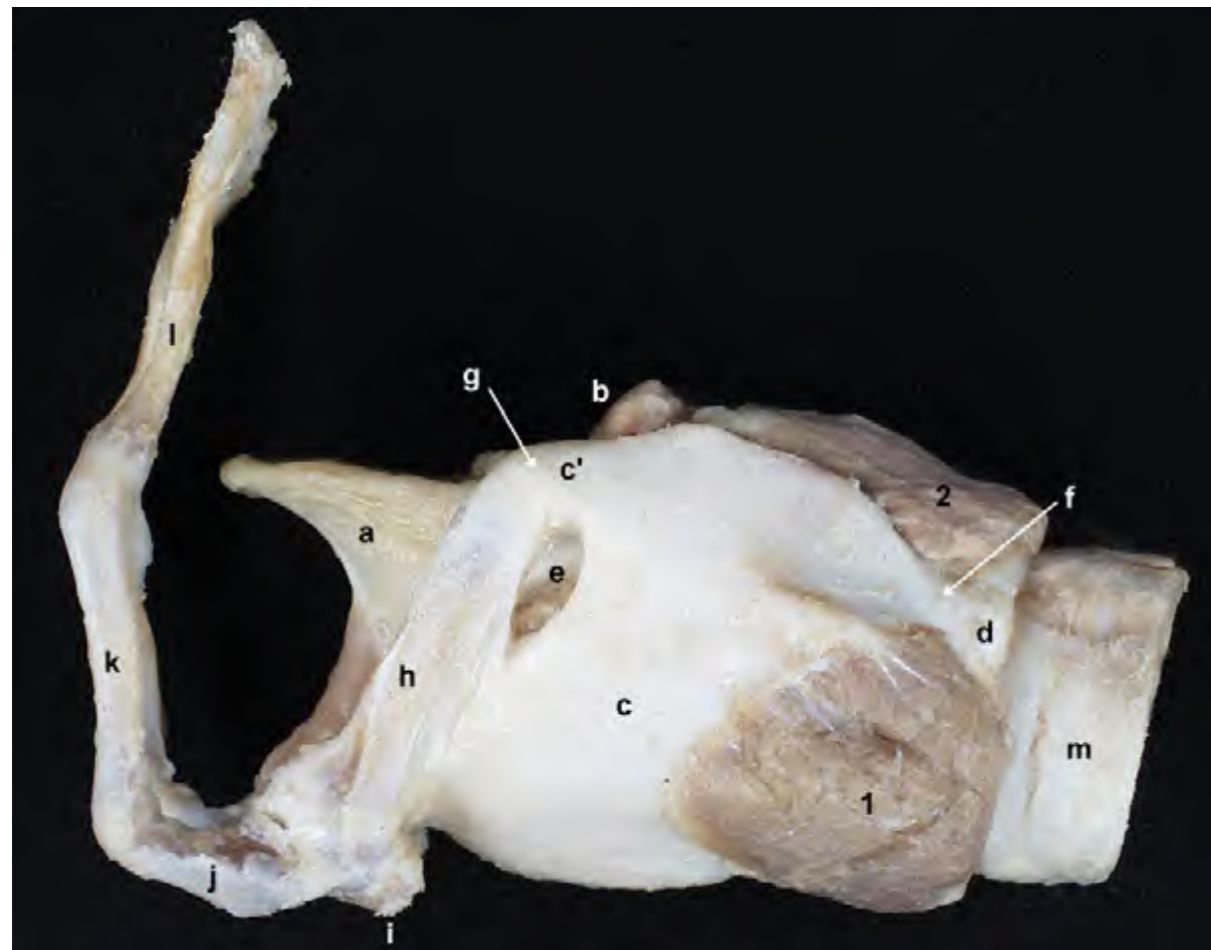


Figura 1.30 - Visión lateral de la laringe, una vez separada de la cabeza. El aparato hioideo se une con la laringe mediante la articulación tirohioidea, formada entre el tirohioides y el cuerno rostral del cartílago tiroides. Los músculos laríngeos se disponen uniendo los cartílagos de la laringe y actúan provocando movimientos entre ellos y modificando por tanto las características de la cavidad de la laringe y de sus paredes. 1. M. cricotiroideo; 2. M. cricoaritenosoide dorsal; a. Epiglotis; b. Cartílago aritenoides (apófisis corniculada); c. Cartílago tiroides (lámina); c'. Cuerno rostral del cartílago tiroides; d. Cartílago cricoides; e. Agujero tiroideo; f. Articulación cricotiroidea; g. Articulación tirohioidea; h. Tirohioides; i. Basihioides; j. Ceratohioides; k. Epihioides; l. Estilohioides; m. Tráquea.

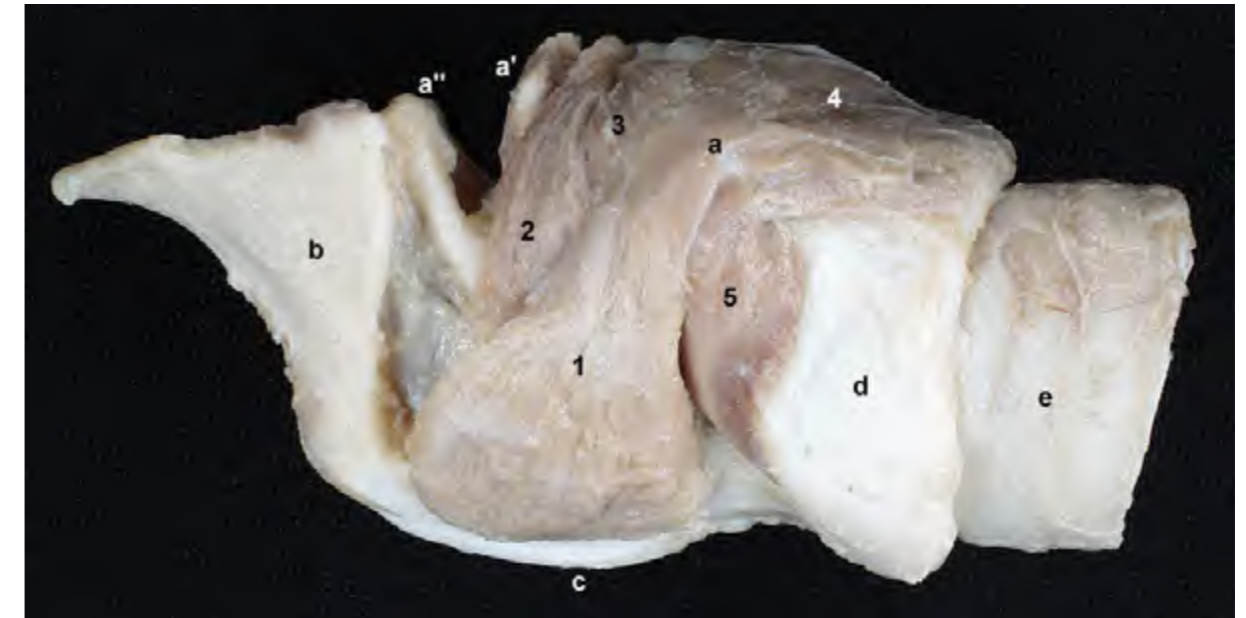


Figura 1.31 - Visión lateral de la laringe. Se ha eliminado la lámina izquierda del cartílago tiroides, lo que permite apreciar los músculos de la laringe dispuestos medialmente al cartílago y que hasta ahora quedaban ocultos. Se observa, entre otras estructuras, la apófisis muscular del cartílago aritenoides, donde se insertan varios de los músculos de la laringe. Los músculos tiroaritenosoide, ventricular, aritenosoide transverso y cricoaritenosoide lateral participan en el cierre de la glotis. 1. M. tiroaritenosoide; 2. M. ventricular; 3. M. aritenosoide transverso; 4. M. cricoaritenosoide dorsal; 5. M. cricoaritenosoide lateral; a. Apófisis muscular del cartílago aritenoides; a'. Cartílago aritenoides (apófisis corniculada); a''. Cartílago aritenoides (apófisis cuneiforme); b. Epiglotis; c. Cartílago tiroides (cortado); d. Cartílago cricoides; e. Tráquea.

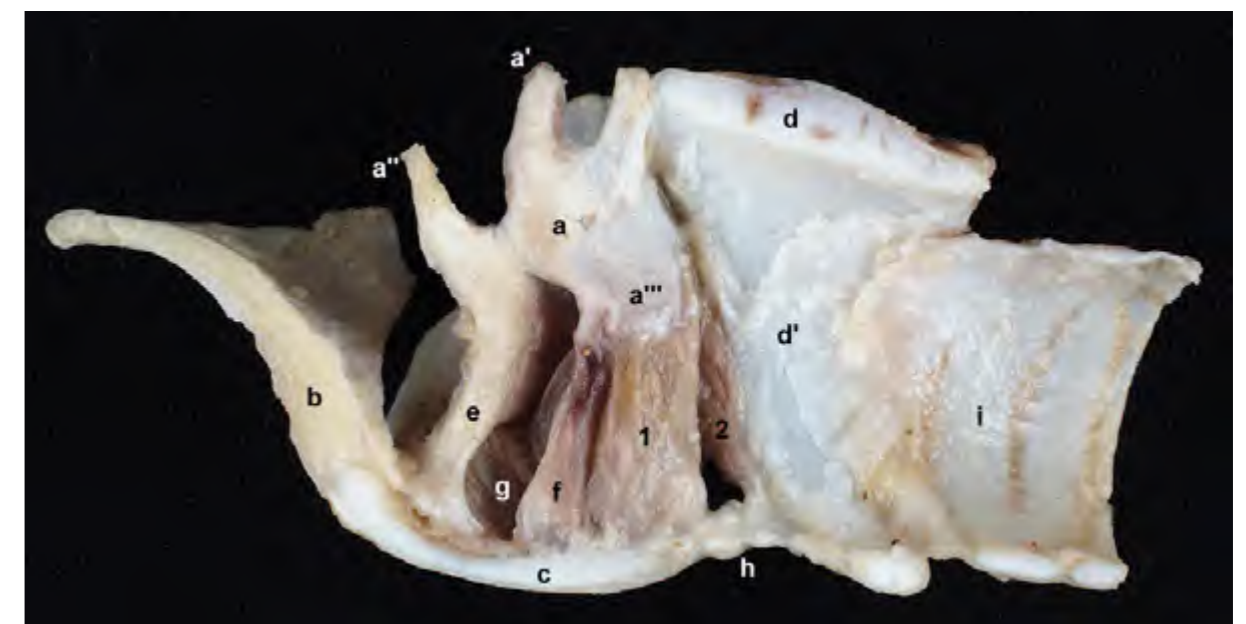


Figura 1.32 - Visión medial de la mitad derecha de la laringe tras realizar un corte sagital y retirar la mucosa que reviste internamente la cavidad laríngea. Todos los cartílagos laríngeos, a excepción del cartílago aritenosoide (que es par), están cortados a nivel de su plano medio. El músculo vocal se origina en el cartílago tiroides y se inserta en la apófisis vocal del aritenoides. El ventrículo laríngeo se sitúa entre los ligamentos vestibular y vocal. 1. M. vocal; 2. M. cricoaritenosoide lateral; a. Cartílago aritenoides; a'. Apófisis corniculada; a''. Apófisis cuneiforme; a'''. Apófisis vocal; b. Epiglotis; c. Cartílago tiroides; d. Lámina del cartílago cricoides; d'. Arco del cartílago cricoides; e. Ligamento vestibular; f. Ligamento vocal; g. Ventrículo laríngeo; h. Ligamento cricotiroideo; i. Tráquea.

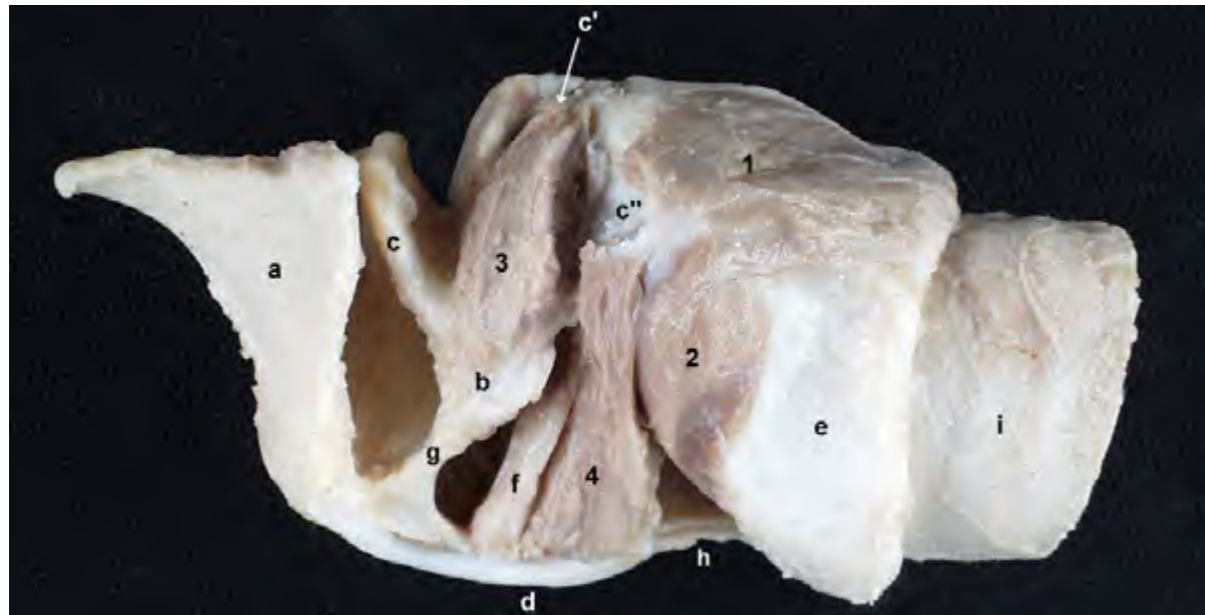


Figura 1.33 - Visión lateral de la laringe. Además de la lámina izquierda del cartílago tiroides, se han eliminado los músculos tiroaritenoideo y aritenoideo transverso, lo que permite apreciar los músculos ventricular y vocal y los ligamentos vestibular y vocal. El músculo vocal ajusta la tensión del pliegue vocal. Músculo y ligamento se disponen en estrecha relación. 1. M. cricoaritenoideo dorsal; 2. M. cricoaritenoideo lateral; 3. M. ventricular; 4. M. vocal; a. Epiglotis; b. Cartílago aritenoides; c. Cartílago aritenoides (apófisis cuneiforme); c'. Cartílago aritenoides (apófisis corniculada); c''. Cartílago aritenoides (apófisis muscular); d. Cartílago tiroides (cortado); e. Cartílago cricoides; f. Ligamento vocal; g. Ligamento vestibular; h. Ligamento cricotiroides; i. Tráquea.

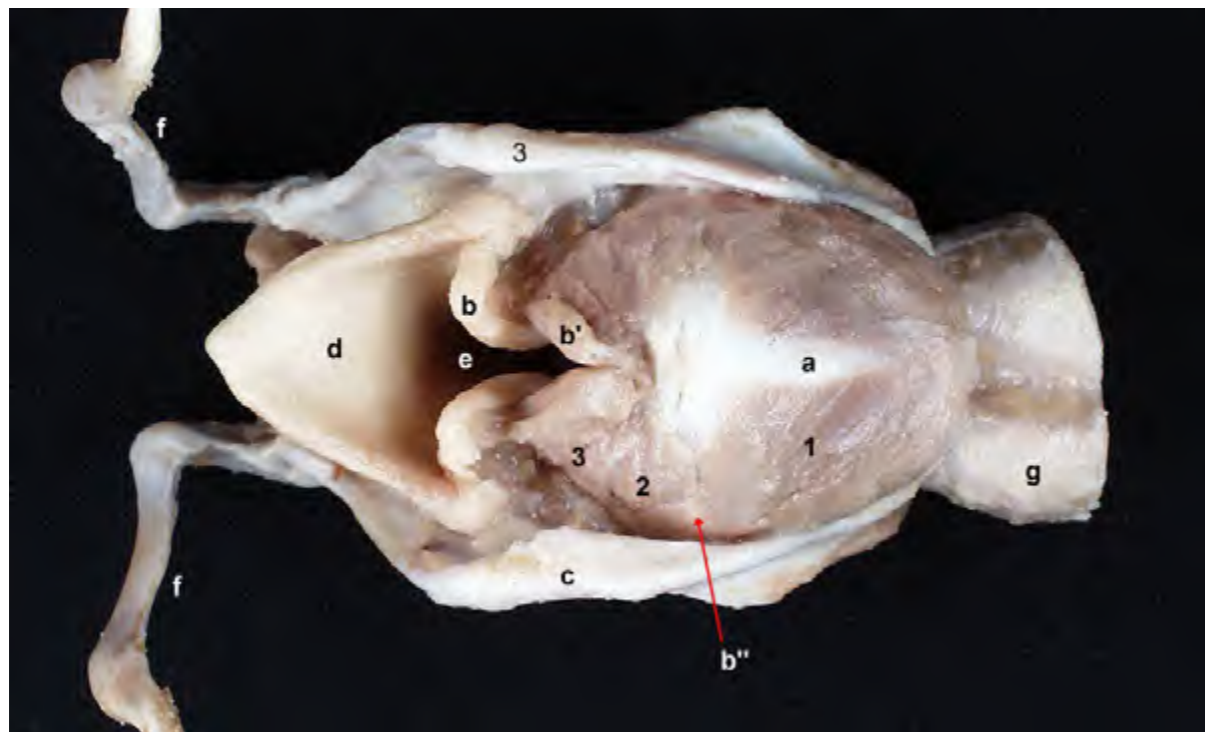


Figura 1.34 - Visión dorsal de la laringe. El vientre del músculo cricoaritenoideo dorsal cubre a la lámina del cartílago cricoides, donde se origina; la inserción tiene lugar en la apófisis muscular del cartílago aritenoides. Este músculo es el único dilatador de la glotis. 1. M. cricoaritenoideo dorsal; 2. M. aritenoideo transverso; 3. M. ventricular; a. Lámina del cartílago cricoides; b. Apófisis cuneiforme del cartílago aritenoides; b'. Apófisis corniculada del cartílago aritenoides; b''. Apófisis muscular del cartílago aritenoides; c. Cartílago tiroides; d. Epiglotis; e. Vestíbulo laríngeo; f. Epihioides; g. Tráquea.

Inervación: Nervio laríngeo caudal.

M. vocal (Figuras 1.32, 1.33)

Se origina en la parte ventral del cartílago tiroides y se inserta en la apófisis vocal del aritenoides.

Función: Ajusta la tensión de los pliegues vocales.

Inervación: Nervio laríngeo caudal.

M. ventricular (Figuras 1.31, 1.33)

Se origina en la apófisis cuneiforme del cartílago aritenoides y se inserta en el cartílago interaritenoideo, donde se une al músculo contralateral.

Función: Contribuye al cierre de la glotis.

Inervación: Nervio laríngeo caudal.

M. aritenoideo transverso (Figuras 1.31, 1.34)

Se origina en la apófisis muscular del cartílago aritenoides y se inserta en el cartílago interaritenoideo, donde se une al músculo contralateral.

Función: Ayuda al cierre de la glotis.

Inervación: Nervio laríngeo caudal.

M. hioepiglótico (Figura 1.35)

Se origina en el ceratohioides y se inserta en la epiglotis.

Función: Dirige a la epiglotis ventralmente.

Inervación: Nervio laríngeo caudal.

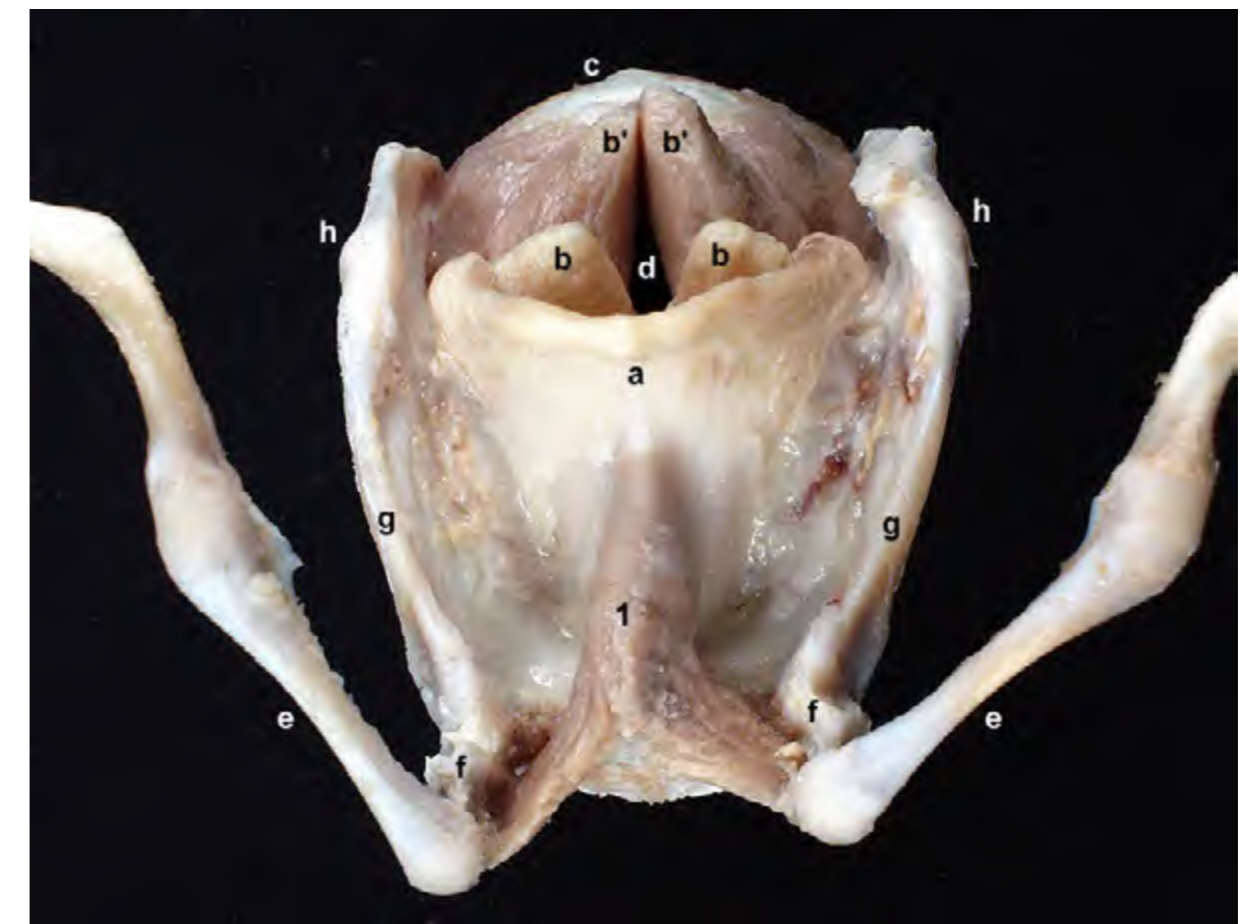

Figura 1.35 - Visión craneal de la laringe. La epiglotis y los dos cartílagos aritenoides de ambos lados corporales conforman la entrada a la cavidad laríngeo, en la que podemos reconocer el vestíbulo. 1. M. hioepiglótico; a. Epiglotis; b. Apófisis cuneiforme del cartílago aritenoides; b'. Apófisis corniculada del cartílago aritenoides; c. Cartílago cricoides; d. Vestíbulo laríngeo; e. Epihioides; f. Ceratohioides; g. Tirohioides; h. Articulación tirohioidea.

1.7 Músculos del aparato hioideo

Los músculos hioideos forman un grupo muscular que tienen como común denominador el hecho de insertarse en el aparato hioideo (Figuras 1.12, 1.38). Cuando se contraen provocan movimientos en el hioides y, en consecuencia, mueven también órganos como la faringe, la laringe y la lengua, con los que el hioides se encuentra estrechamente asociado (Figuras 1.42, 2.44). Desde un punto de vista ontogénico los músculos del aparato hioideo no forman un conjunto homogéneo; sus distintos orígenes embrionarios explican que la in-

ervación de los componentes del grupo sea tan diversa. Algunos de los músculos, los llamados músculos hioideos caudales (esternohioideo, esternotiroideo), pertenecen al grupo de músculos ventrales del cuello (Figuras 1.12, 1.38) (ver músculos del cuello en el Capítulo 2). El resto de músculos hioideos se describen a continuación.

M. tirohioideo (Figuras 1.12, 1.38)

Une el cartílago tiroides y el tirohioides.

Función: Dirige el hioides caudalmente o la laringe rostralmente.

Inervación: Ramo ventral del I

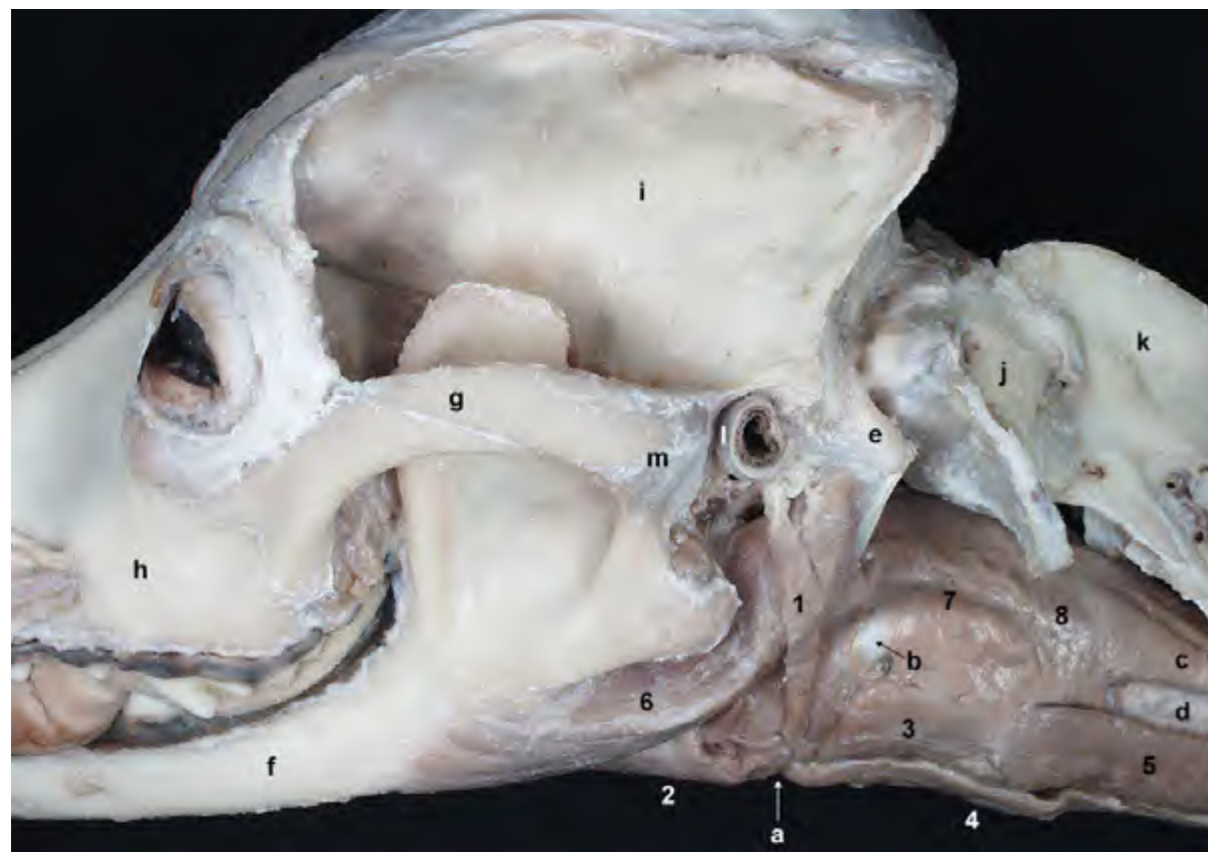


Figura 1.36 - Visión lateral de la cabeza y de las regiones faríngea y laríngea. Esta disección permite observar lateralmente algunos de los músculos del aparato hioideo y los músculos de las regiones faríngea y laríngea así como, superficialmente, el músculo digástrico. Los músculos hioideos tienen como común denominador el hecho de insertarse en el aparato hioideo. Cuando se contraen provocan movimientos en el hioides y, en consecuencia, mueven también órganos como la faringe, la laringe y la lengua. 1. *M. estilohioideo*; 2. *M. milohioideo*; 3. *M. tirohioideo*; 4. *M. esternohioideo*; 5. *M. esternotiroideo*; 6. *M. digástrico*; 7. *M. tirofaríngeo*; 8. *M. cricofaríngeo*; a. Basihioides; b. Tirohioides; c. Esófago; d. Tráquea; e. Apófisis paracondilar; f. Cuerpo de la mandíbula; g. Arco cigomático; h. Maxilar; i. Parietal; j. Atlas; k. Axis; l. Cartílago auricular; m. Articulación temporomandibular.

nervio cervical y nervio hipogloso (forman el asa cervical).

M. estilohioideo (Figuras 1.36, 1.38)

Es un fino músculo que se origina en el timpanohioides y en el estilohioides y se inserta en el basihioides. Es inconstante.

Función: Eleva el basihioides.

Inervación: Nervio facial.

M. milohioideo (Figuras 1.12, 1.37)

Este músculo, que se dispone cerrando ventralmente el espacio intermandibular, se origina en la cara medial de la mandíbula y se inserta, junto con el músculo contralateral, en un rafe fibroso medio. La parte más caudal termina en el basihioides.

Función: Dirige el hioides rostralmente.

Inervación: Nervio mandibular.

M. genihioideo (Figuras 1.19, 1.38, 1.39, 1.40)

Se origina en la parte rostral y medial del cuerpo de la mandíbula y se inserta en el basihioides.

Función: Dirige el hioides rostralmente.

Inervación: Nervio hipogloso.

M. ceratohioideo (Figura 1.41)

Une el tirohioides con el ceratohioides.

Función: Dirige la laringe rostralmente.

Inervación: Nervio glossofaríngeo.

M. occipitohioideo (Figura 1.42)

De tamaño minúsculo, se origina en la apófisis paracondilar del occipital y se inserta en el estilohioides.

Función: Desplaza caudalmente el estilohioides.

Inervación: Nervio facial.

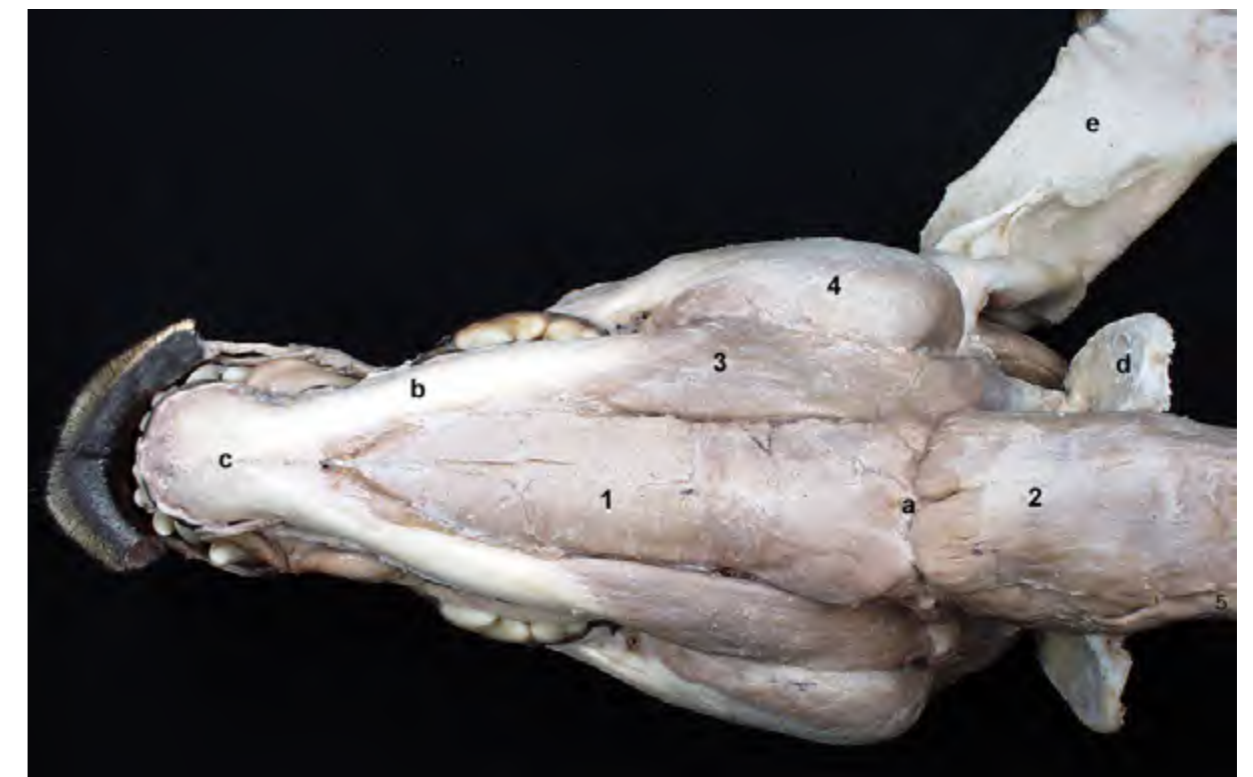

Figura 1.37 - Vista ventral de la cabeza en la que puede observarse la inserción de un músculo hioideo craneal (*m. milohioideo*) y un músculo hioideo caudal (*m. esternohioideo*) en el basihioides. Los músculos hioideos rostrales participan en la primera fase de la deglución. Los hioideos caudales actúan en la segunda fase. 1. *M. milohioideo*; 2. *M. esternohioideo*; 3. *M. digástrico*; 4. *M. masetero*; 5. *M. esternocéfálico*; a. Basihioides; b. Cuerpo de la mandíbula; c. Articulación intermandibular; d. Ala del atlas; e. Cartílago auricular.

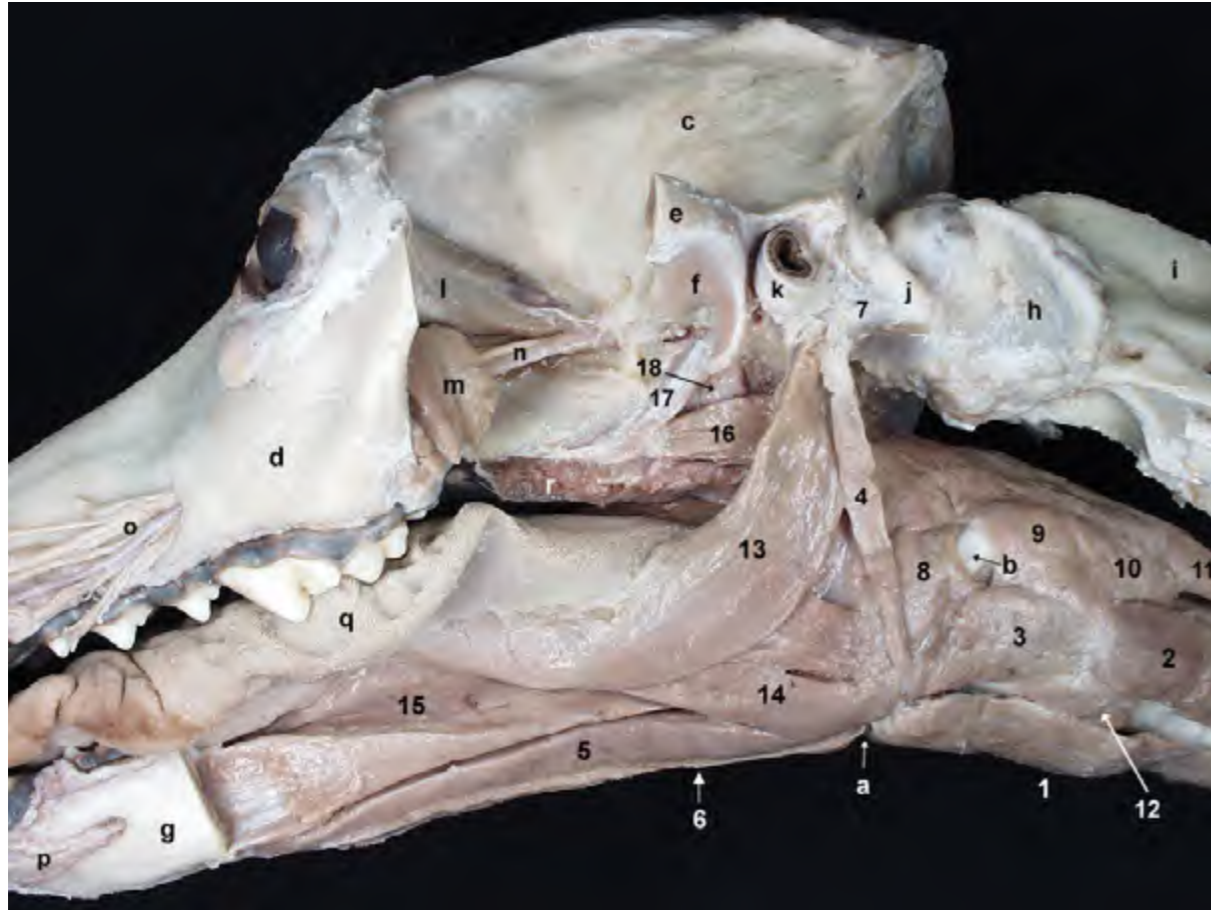


Figura 1.38 - Diseción profunda de la cabeza que permite observar lateralmente, tras retirar la mandíbula, los músculos del aparato hioideo, los músculos de la lengua y los músculos de las regiones faríngea y laríngea. Se pueden identificar músculos hioideos caudales, como el esternohioideo y el esternotiroideo, y músculos hioideos rostrales, como el milohioideo y el genihioideo. 1. M. esternohioideo; 2. M. esternotiroideo; 3. M. tirohioideo; 4. M. estilohioideo; 5. M. genihioideo; 6. M. milohioideo; 7. M. occipitohioideo; 8. M. hiofaríngeo; 9. M. tirofaríngeo; 10. M. cricofaríngeo; 11. Esófago; 12. M. cricotiroideo; 13. M. estilogloso; 14. M. hio-gloso; 15. M. geniogloso; 16. M. pterigofaríngeo; 17. M. tensor del velo del paladar; 18. M. elevador del velo del paladar; a. Basihioideos; b. Tirohioideos; c. Parietal; d. Maxilar; e. Arco cigomático (cortado); f. Fosa mandibular; g. Cuerpo de la mandíbula (cortado); h. Atlas; i. Axis; j. Apófisis paracondilar; k. Cartílago auricular; l. Periórbita; m. Glándula cigomática; n. A. y n. maxilares; o. Ramos de a. y n. infraorbitarios; p. Ramos mentonianos de la a. y n. alveolares inferiores; q. Lengua; r. Paladar blando.

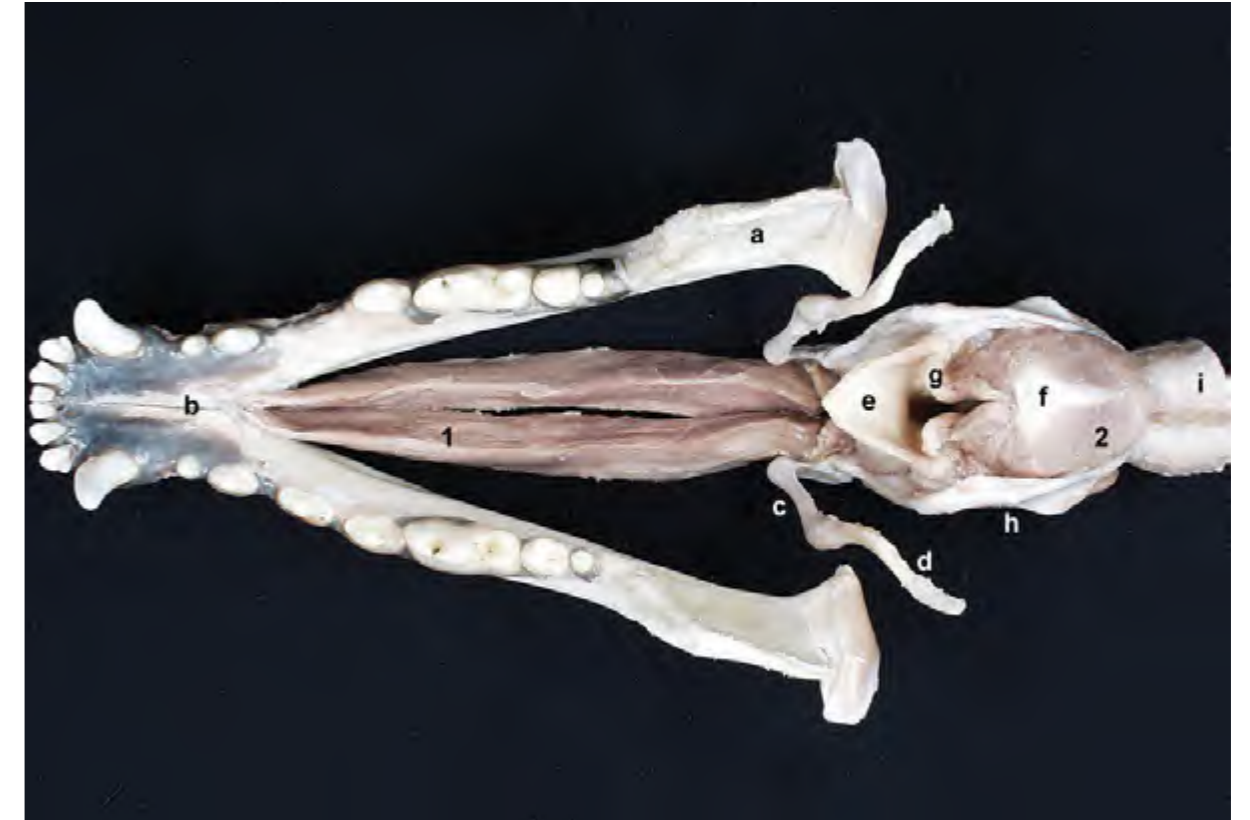

Figura 1.39 - Visión dorsal de la mandíbula, aparato hioideo y laringe. El músculo genihioideo desplaza rostralmente la laringe durante la primera fase de la deglución. 1. M. genihioideo; 2. M. cricoaritenideo dorsal; a. Rama de la mandíbula; b. Articulación intermandibular; c. Epihioideos; d. Estilohioideos; e. Epiglotis; f. Cartílago cricoides; g. Cartílago aritenoides (apófisis cuneiforme); h. Cartílago tiroideos; i. Tráquea.

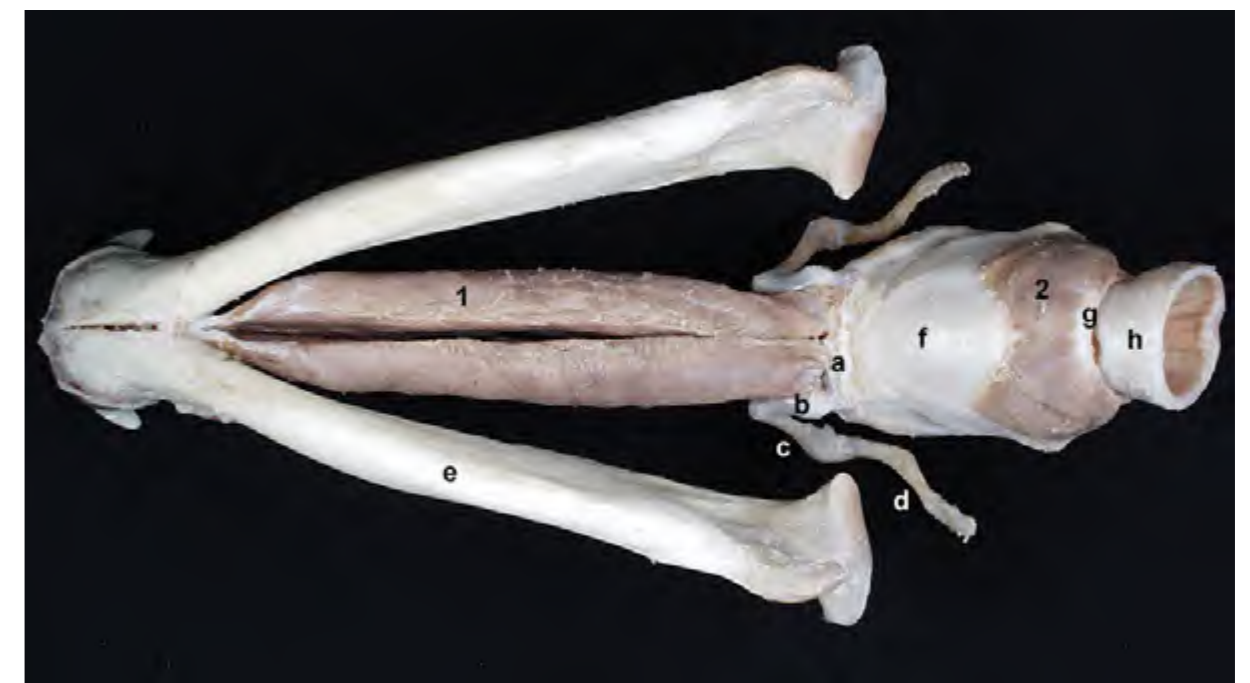


Figura 1.40 - Visión ventral de la mandíbula, aparato hioideo y laringe. El músculo genihioideo se origina en la parte rostral y medial del cuerpo de la mandíbula y se inserta en el basihioideo. 1. M. genihioideo; 2. M. cricotiroideo; a. Basihioideos; b. Ceratohioideos; c. Epihioideos; d. Estilohioideos; e. Cuerpo de la mandíbula; f. Cartílago tiroideo; g. Cartílago cricoides (arco); h. Tráquea.

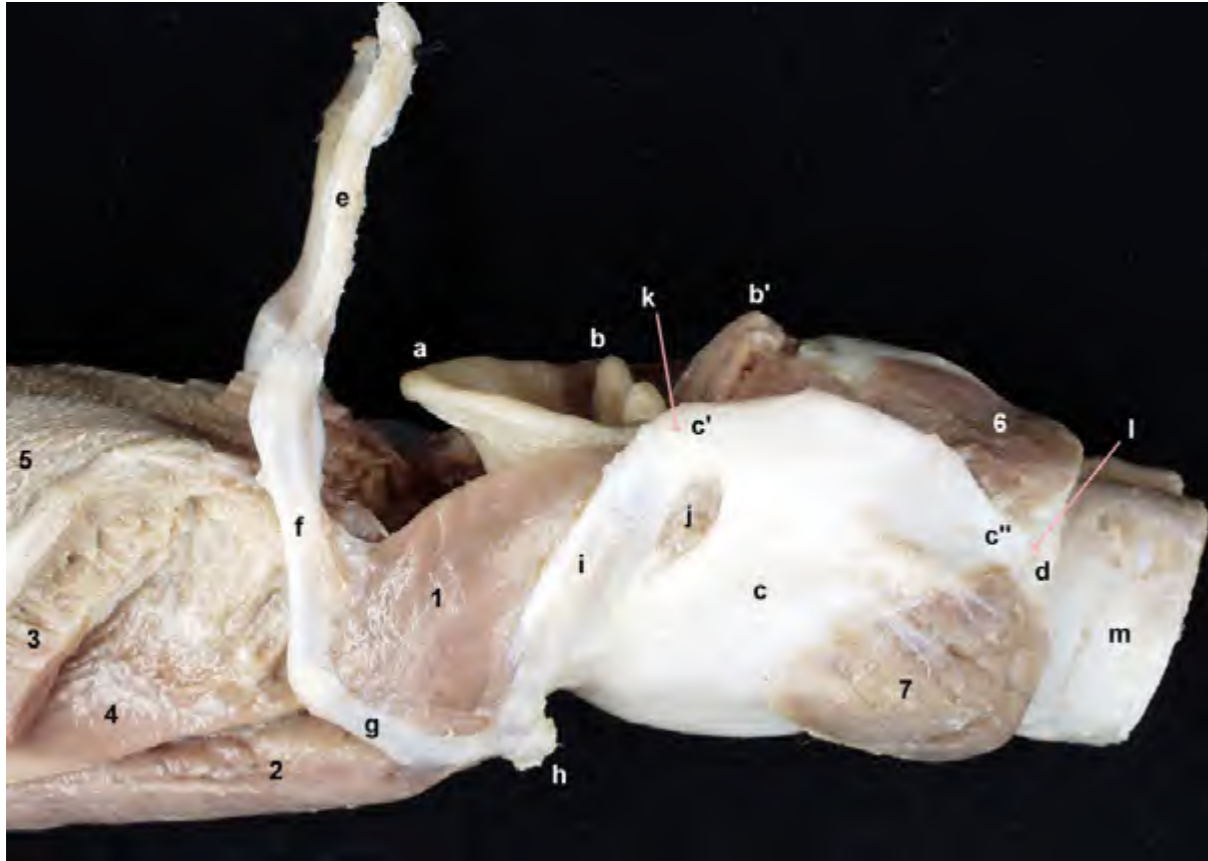


Figura 1.41 - Visión lateral de la parte caudal de la lengua y de la laringe, una vez separadas de la cabeza. El aparato hioideo se une con la laringe mediante la articulación tirohioidea, formada entre el tirohioides y el cuerno rostral del cartílago tiroides. La raíz de la lengua se inserta en el basihioides. 1. M. ceratohioideo; 2. M. genihoideo; 3. M. hiogloso (cortado); 4. M. geniogloso; 5. Lengua; 6. M. cricoaritenideo dorsal; 7. M. cricotiroideo; a. Epiglotis; b. Apófisis cuneiforme del cartílago aritenoides; b'. Apófisis corniculada del cartílago aritenoides; c. Cartílago tiroides; c'. Cuerno rostral del cartílago tiroides; c''. Cuerno caudal del cartílago tiroides; d. Cartílago cricoides; e. Estilohioides; f. Epihioides; g. Ceratohioides; h. Basihioides; i. Tirohioides; j. Agujero tiroideo; k. Articulación tirohioidea; l. Articulación cricotiroidea; m. Tráquea.

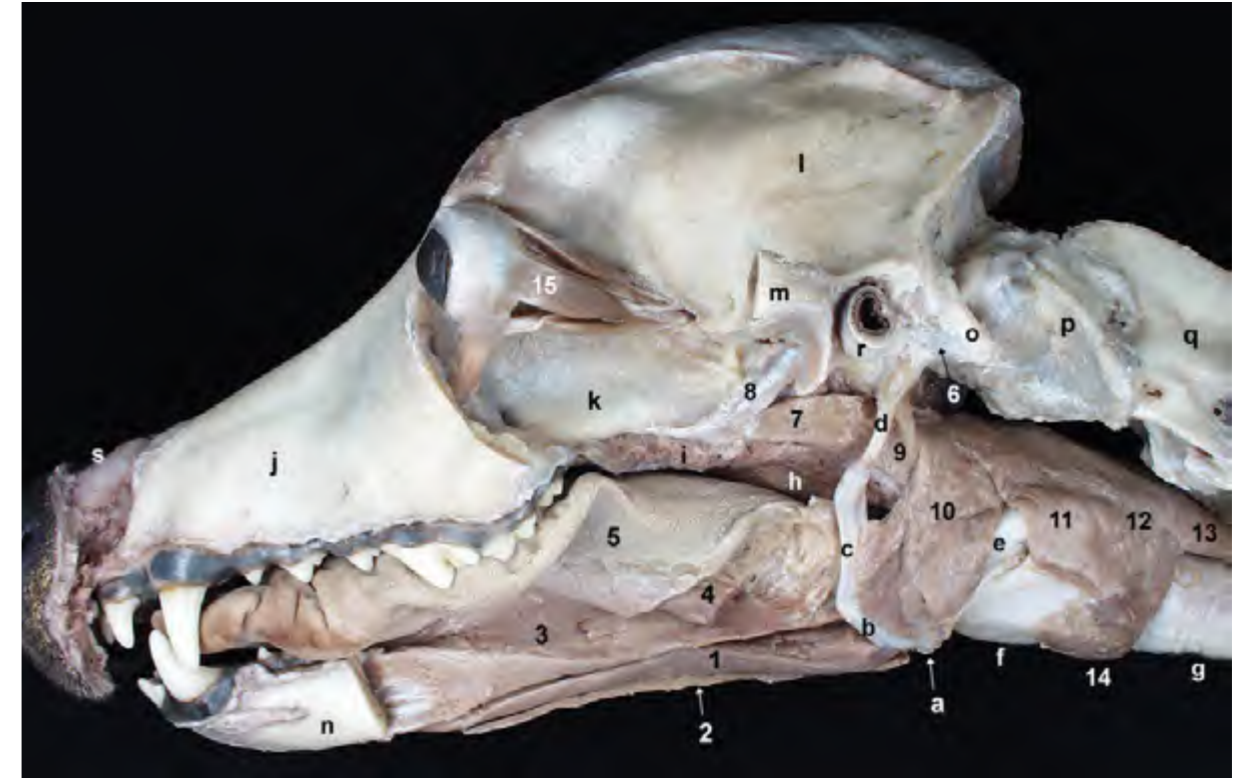


Figura 1.42 - Disección profunda de la cabeza. La resección de diversos músculos más superficiales permite exponer en mayor medida el aparato hioideo y observar la relación de éste con la lengua, la faringe y la laringe. Por medio del hioides, la lengua, la faringe y la laringe se mantienen suspendidos del hueso temporal. Se ha eliminado la periórbita, lo que permite reconocer el globo ocular y varios de sus músculos extrínsecos. 1. M. genihoideo; 2. M. milohioideo; 3. M. geniogloso; 4. M. hiogloso (cortado); 5. Lengua; 6. M. occipitohioideo; 7. M. pterigofaríngeo; 8. M. tensor del velo del paladar; 9. M. estilofaríngeo; 10. M. hiofaríngeo; 11. M. tirofaríngeo; 12. M. cricofaríngeo; 13. Esófago; 14. M. cricotiroideo; 15. Mm. extrínsecos del globo ocular; a. Basihioides; b. Ceratohioides; c. Epihioides; d. Estilohioides; e. Tirohioides; f. Cartílago tiroides; g. Tráquea; h. Orofaringe; i. Paladar blando; j. Maxilar; k. Palatino; l. Arco cigomático (cortado); n. Cuerpo de la mandíbula; o. Apófisis paracondilar; p. Atlas; q. Axis; r. Cartílago auricular; s. Cartílago nasal lateral dorsal.

1.8 Músculos extrínsecos del globo ocular

Los músculos extrínsecos del globo están rodeados por la periórbita (Figuras 1.18, 1.19, 1.43). Considerados en conjunto, se disponen formando un cono cuyo vértice está en el vértice de la órbita ocular y cuya base se encuentra en el propio globo ocular (Figuras 1.42, 1.44). Se originan, con la excepción del m. oblicuo ventral, en el vértice de la órbita ocular, concretamente en los bordes del canal óptico y de la fisura orbitaria.

Todos se insertan en la túnica fibrosa del globo, en la zona próxima al ecuador del mismo. Están inervados por tres nervios craneales: oculomotor, troclear y abducente.

Mm. rectos (Figuras 1.44, 1.48)

Los cuatro músculos rectos (dorsal, ventral, lateral y medial) se originan en el borde del canal óptico. Desde allí se dirigen rostralmente al tiempo que divergen para terminar insertándose, por delante del ecuador, en las zonas

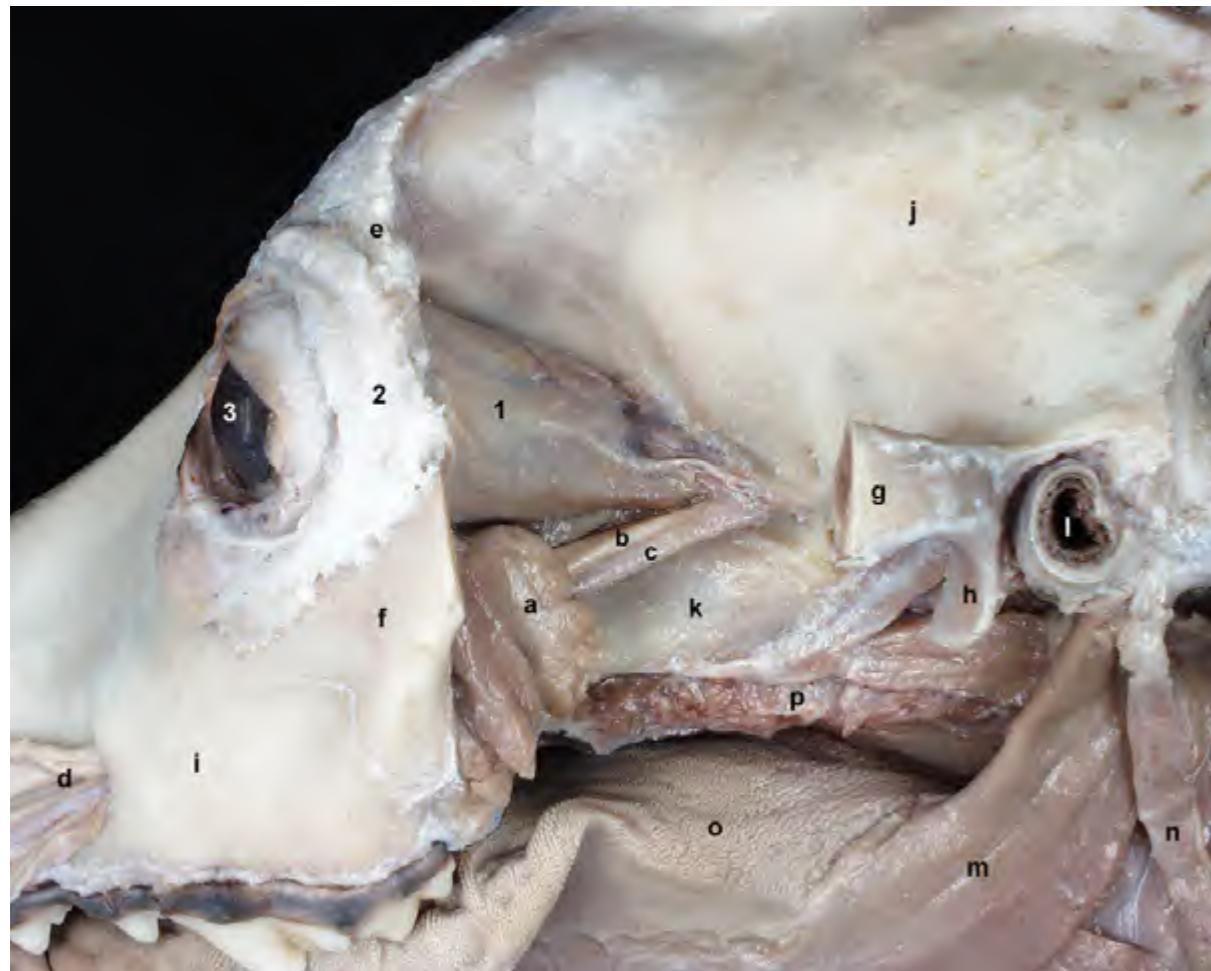

Figura 1.43 - Diseción profunda de la cabeza. La resección de los músculos masticadores y del arco cigomático permite apreciar la región de la órbita ocular y la fosa pterigopalatina. La periórbita es la fascia que se dispone rodeando a la mayor parte de los músculos extrínsecos del globo ocular. 1. Periórbita; 2. Ligamento orbitario; 3. Globo ocular (córnea); a. Glándula cigomática; b. N. maxilar; c. A. maxilar; d. Ramos de la a. y n. infraorbitarios; e. Apófisis cigomática del frontal; f. Cigomático; g. Arco cigomático (cortado); h. Apófisis retroarticular; i. Maxilar; j. Parietal; k. Fosa pterigopalatina; l. Meato acústico externo; m. M. estilohioso; n. M. estilohioideo; o. Lengua; p. Paladar blando.

dorsal, ventral, lateral y medial, respectivamente, del globo ocular.

Función: Los músculos recto dorsal y recto ventral provocan el giro del globo ocular alrededor de un eje horizontal que atraviesa el ecuador del mismo. Los músculos recto lateral y recto medial provocan el giro del globo ocular alrededor de un eje vertical que atraviesa el ecuador del mismo.

Inervación: Nervio oculomotor (Mm. rectos dorsal, ventral y medial). Nervio abducente (M. recto lateral).

M. retractor del globo ocular (Figuras 1.45, 1.46)

Está formado por cuatro fascículos que se originan alrededor de la fisura orbitaria y que van divergiendo conforme se aproximan a la zona del ecuador del globo ocular, donde se insertan caudalmente a él. El músculo retractor del globo se encuentra cubierto por los cuatro músculos rectos y él mismo cubre, a su vez, al nervio óptico.

Función: Retrae el globo ocular.

Inervación: Nervio abducente.

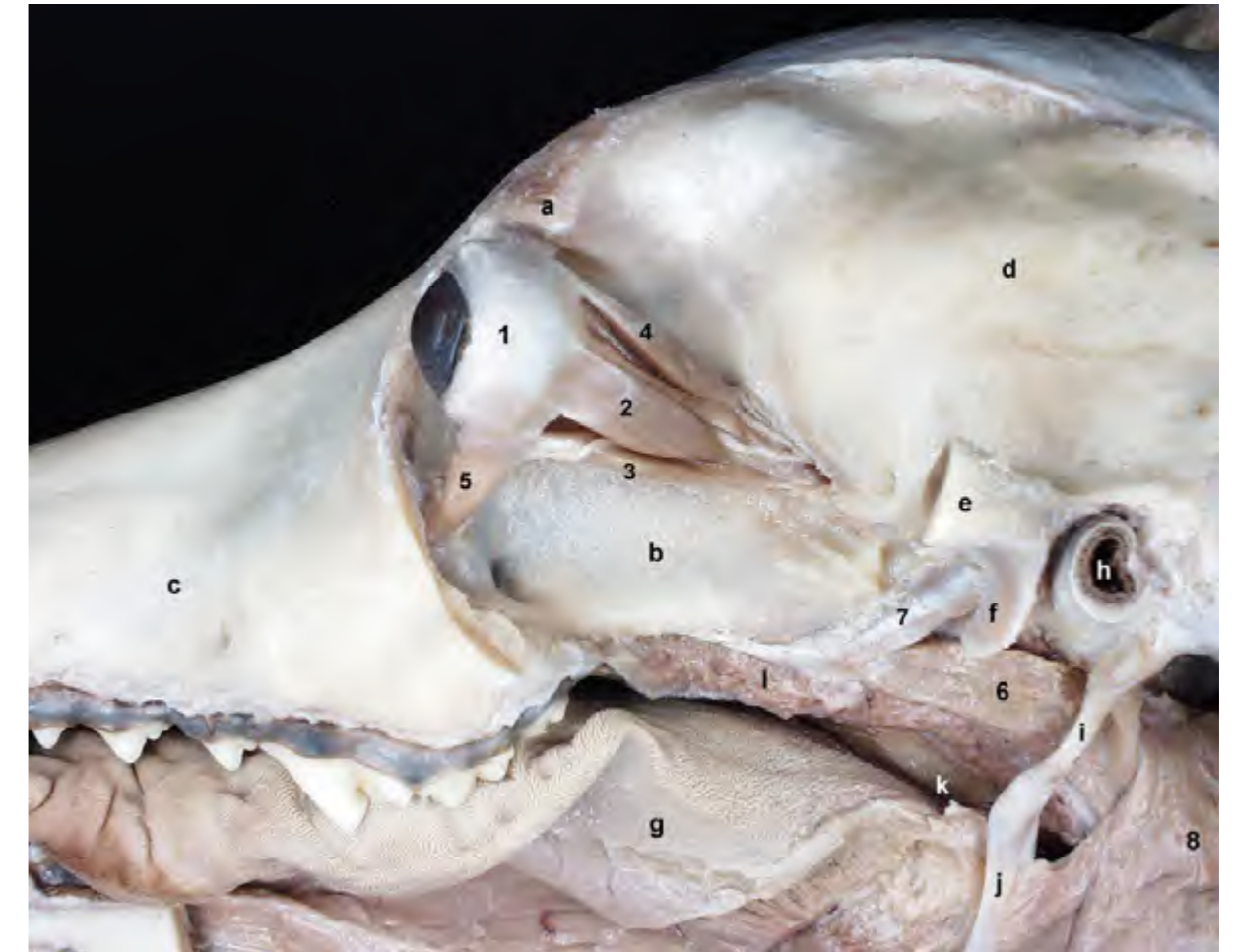


Figura 1.44 - Visión lateral de los músculos extrínsecos del globo ocular, tras la resección de la periórbita y del músculo elevador del párpado superior. Considerados en conjunto, los músculos extrínsecos del globo se disponen formando un cono cuyo vértice está en el vértice de la órbita ocular y cuya base se encuentra en el propio globo ocular. El músculo oblicuo ventral es el único del grupo que no forma parte del cono muscular. 1. Globo ocular; 2. M. recto lateral; 3. M. recto ventral; 4. M. recto dorsal; 5. M. oblicuo ventral; 6. M. pterigofaríngeo; 7. M. tensor del velo del paladar; 8. M. hiofaríngeo; a. Apófisis cigomática del frontal; b. Palatino; c. Maxilar; d. Parietal; e. Arco cigomático (cortado); f. Apófisis retroarticular; g. Lengua; h. Meato acústico externo; i. Estilohioideo; j. Epihioideo; k. Orofaringe; l. Paladar blando.

M. oblicuo dorsal (Figura 1.47)

Se dispone dorsomedialmente al resto de músculos oculares. Se origina en el vértice de la órbita, en el borde del canal óptico. Aprovecha el paso por la tróclea situada en la parte dorsomedial de la órbita para modificar bruscamente la dirección de su tendón de inserción, que termina en el ecuador del globo bajo el tendón del músculo recto dorsal.

Función: Provoca el giro del globo alrededor del eje que atraviesa los dos polos del mismo, de forma que su parte

dorsal se dirige medial y ventralmente.

Inervación: Nervio troclear.

M. oblicuo ventral (Figuras 1.44, 1.48)

Se origina en la parte rostral de la fosa pterigopalatina y se inserta, bajo el tendón del músculo recto lateral, en el ecuador del globo. Es el único componente del grupo que no procede del vértice de la órbita y, por tanto, no forma parte del cono muscular que se dispone en la órbita ocular.

Función: Provoca el giro del glo-

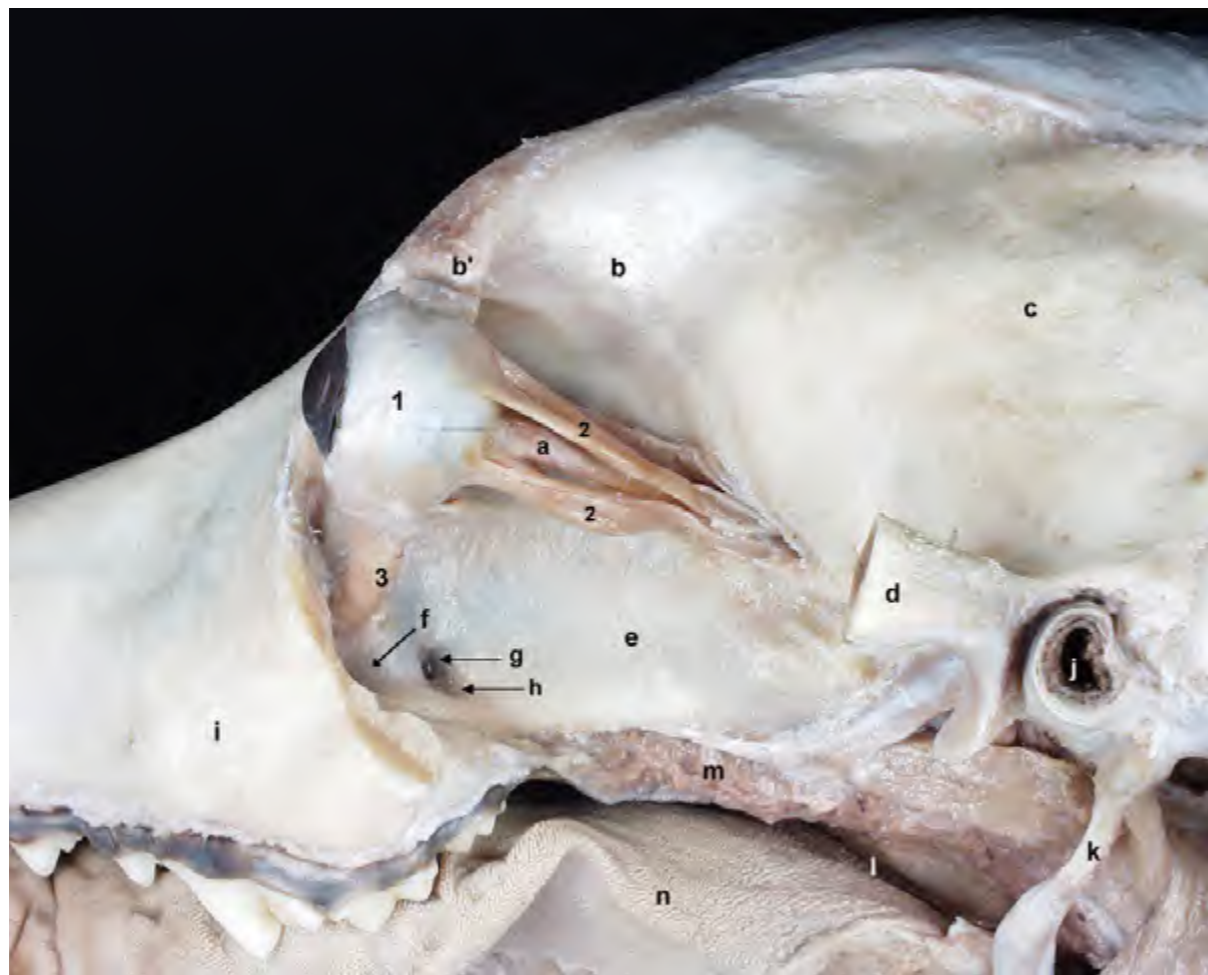


Figura 1.45 - Visión lateral de los músculos extrínsecos del globo ocular. El músculo retractor del globo ocular queda expuesto tras la resección de los músculos rectos. El músculo retractor del globo está formado por cuatro fascículos que se originan alrededor de la fisura orbitaria; se insertan en el globo ocular caudalmente al ecuador del mismo. Rodeado por los cuatro fascículos del músculo discurre el nervio óptico. 1. Globo ocular; 2. M. retractor del globo ocular; 3. M. oblicuo ventral; a. N. óptico; b. Frontal; b'. Apófisis cigomática del frontal; c. Parietal; d. Arco cigomático (cortado); e. Palatino; f. Agujero maxilar; g. Agujero esfenopalatino; h. Agujero palatino caudal; i. Maxilar; j. Meato acústico externo; k. Estilohioides; l. Orofaringeo; m. Paladar blando; n. Lengua.

bo alrededor del eje que atraviesa los dos polos del mismo, de forma que su parte ventral se dirige medial y dorsalmente.

Inervación: Nervio oculomotor.

M. elevador del párpado superior (Figura 1.49)

Aunque este músculo no pertenece, desde el punto de vista funcional, al grupo de músculos extrínsecos del globo ocular, sí que corresponde sin embargo cuando se tienen en cuenta los puntos de vista ontogénico o topográfico. De hecho,

se origina, como la mayor parte de ellos, en el vértice de la órbita. Desde allí se dirige rostralmente, dispuesto dorsalmente al músculo recto dorsal, para terminar insertándose en el párpado superior. Es pues un componente del cono muscular que, cubierto por la periórbita, ocupa la cavidad orbitaria.

Función: Eleva el párpado superior.

Inervación: está inervado por el nervio oculomotor, lo que es una muestra de la relación ontogénica entre éste y otros músculos extrínsecos del globo ocular.

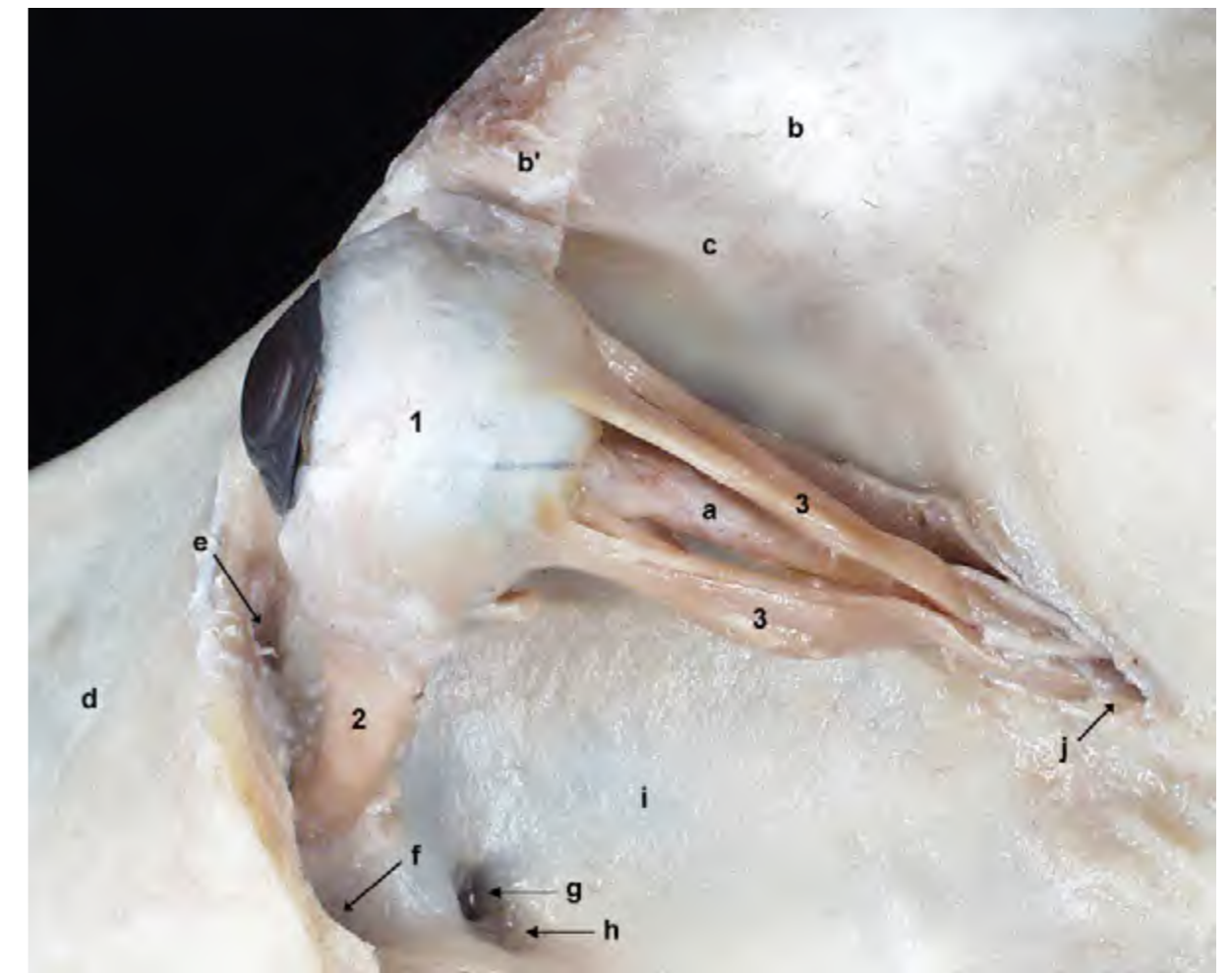

Figura 1.46 - Visión lateral de los músculos extrínsecos del globo ocular. El músculo retractor del globo ocular queda expuesto tras la resección de los músculos rectos. El músculo oblicuo ventral muestra una disposición distinta a los otros músculos extrínsecos del globo. Se origina en la parte craneal de la fosa pterigopalatina. 1. Globo ocular; 2. M. oblicuo ventral; 3. M. retractor del globo ocular; a. N. óptico; b. Frontal; b'. Apófisis cigomática del frontal; c. Cresta orbitotemporal; d. Maxilar; e. Agujero lagrimal; f. Agujero maxilar; g. Agujero esfenopalatino; h. Agujero palatino caudal; i. Fosa pterigopalatina; j. Agujero alar rostral.

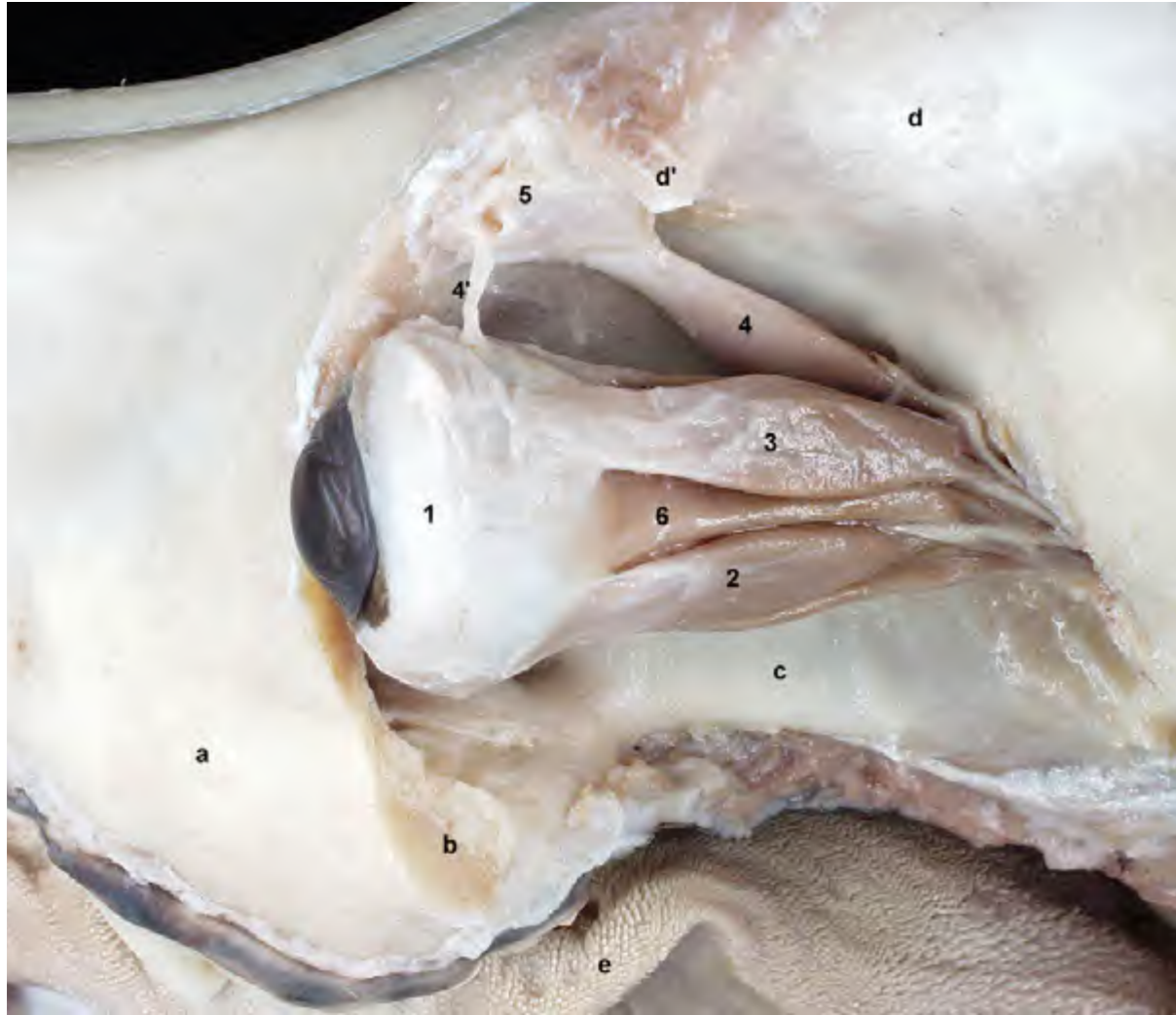


Figura 1.47 - Visión laterodorsal de los músculos extrínsecos del globo ocular. La disección permite apreciar la posición del m. oblicuo dorsal y la tróclea cartilaginosa que facilita el cambio de dirección del tendón muscular antes de insertarse dorsalmente en el globo ocular. 1. Globo ocular; 2. M. recto lateral; 3. M. recto dorsal; 4. M. oblicuo dorsal; 4'. Tendón del m. oblicuo dorsal; 5. Tróclea; 6. M. retractor del globo ocular; a. Maxilar; b. Origen del arco cigomático (cortado); c. Fosa pterigopalatina; d. Frontal; d'. Apófisis cigomática del frontal; e. Lengua.

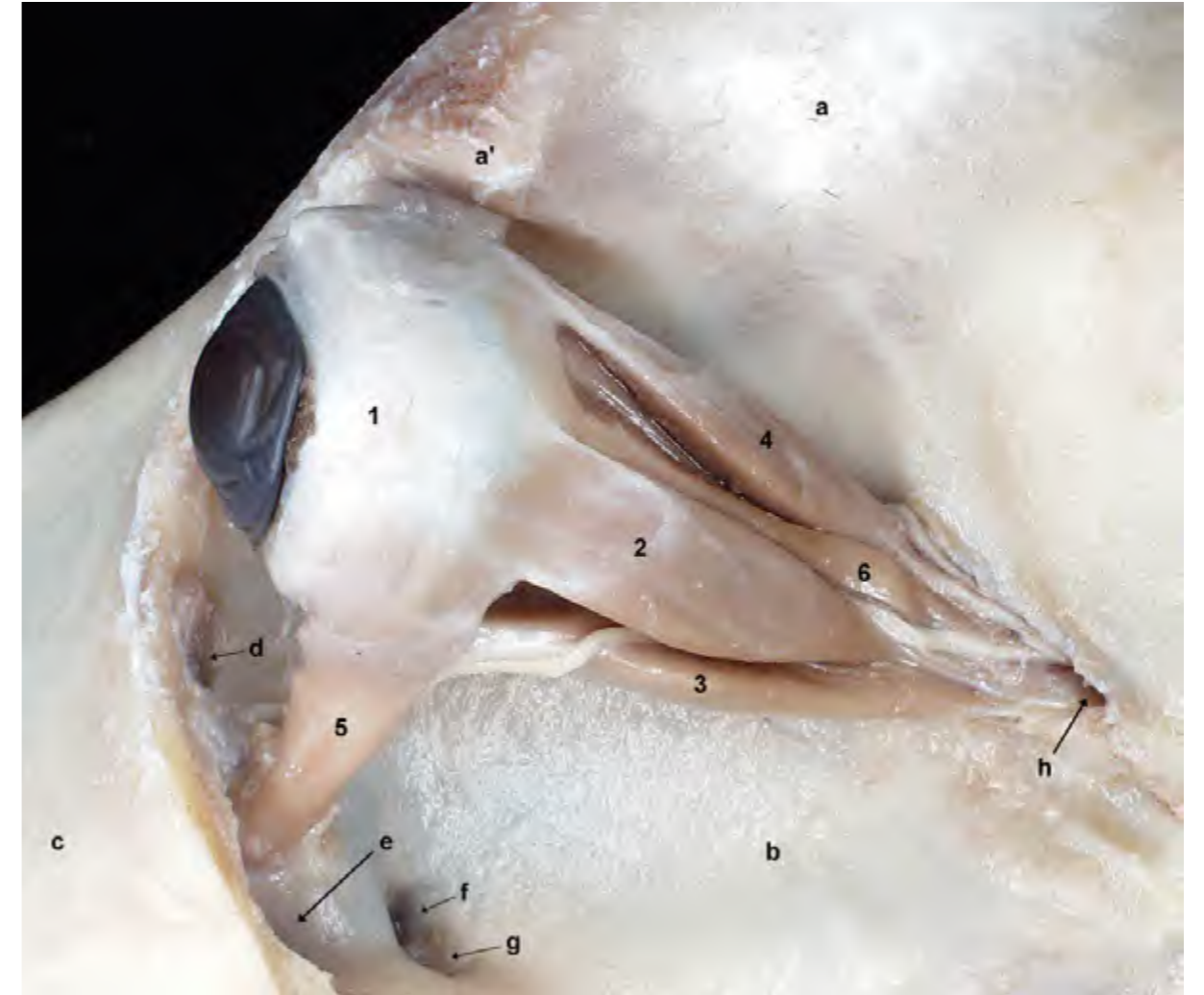

Figura 1.48 - Visión lateral de los músculos extrínsecos del globo ocular, tras la resección de la periórbita y del músculo elevador del párpado superior. Los cuatro músculos rectos (el m. recto medial no es visible en esta disección) se originan en el borde del canal óptico. Desde allí se dirigen rostralmente al tiempo que divergen para terminar insertándose en el globo ocular por delante del ecuador. 1. Globo ocular; 2. M. recto lateral; 3. M. recto ventral; 4. M. recto dorsal; 5. M. oblicuo ventral; 6. M. retractor del globo; a. Frontal; a'. Apófisis cigomática del frontal; b. Palatino; c. Maxilar; d. Agujero lagrimal; e. Agujero maxilar; f. Agujero esfenopalatino; g. Agujero palatino caudal; h. Agujero alar rostral.

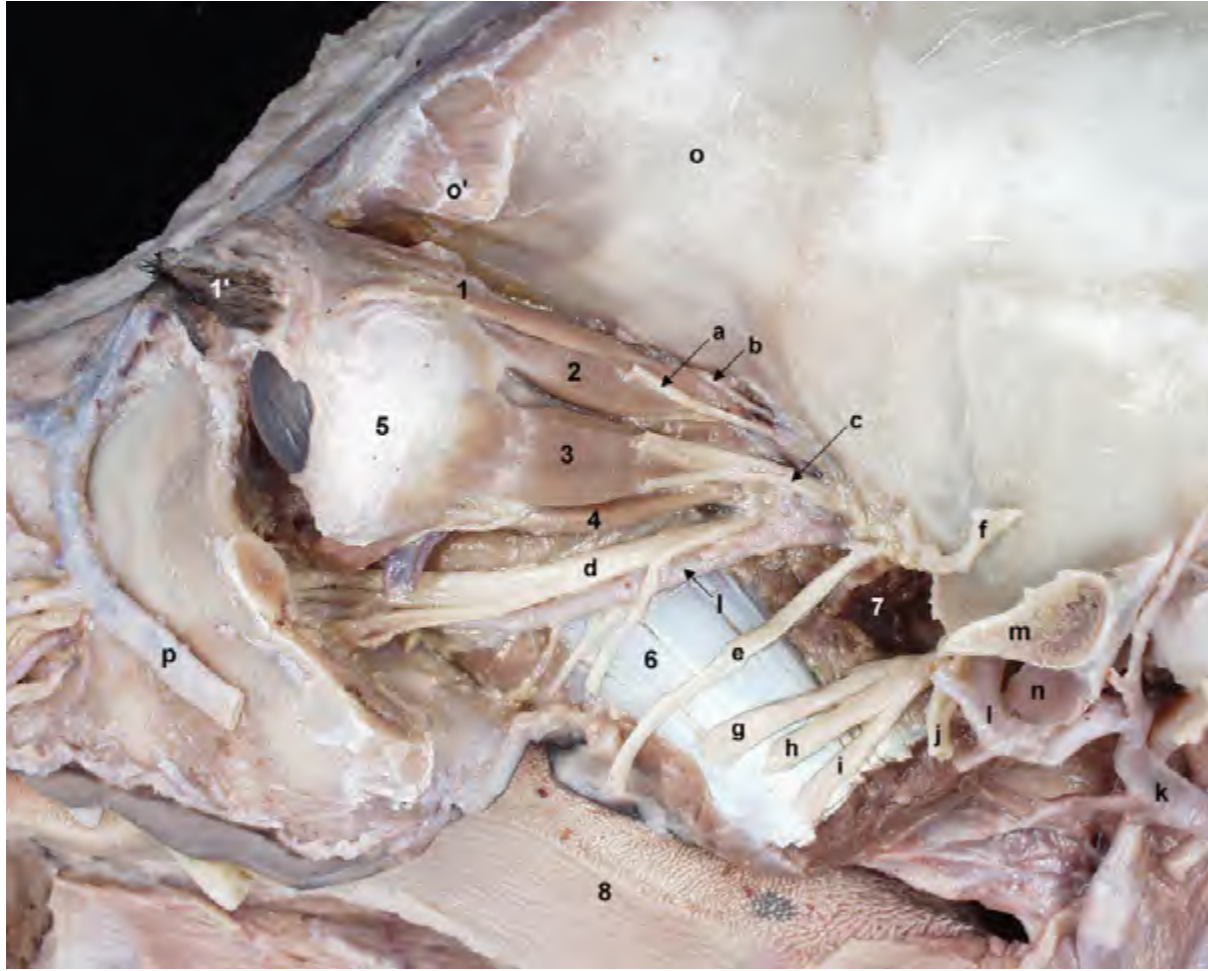

Figura 1.49 - Visión lateral de los músculos extrínsecos del globo ocular. Dorsalmente, el m. recto dorsal se encuentra cubierto por el m. elevador del párpado superior. Este músculo, desde el punto de vista funcional, no pertenece al grupo de músculos extrínsecos del globo, pero sí desde el punto de vista ontogénico. En la disección se han conservado importantes vasos y nervios que discurren por la región. 1. M. elevador del párpado superior; 1'. Párpado superior; 2. M. recto dorsal; 3. M. recto lateral; 4. M. recto ventral; 5. Globo ocular; 6. M. pterigoideo medial; 7. M. pterigoideo lateral; 8. Lengua; a. N. frontal; b. N. troclear; c. N. cigomático; d. N. maxilar; e. N. bucal; f. N. masticador; g. N. lingual; h. N. alveolar inferior; i. N. milohioideo; j. N. auriculotemporal; k. A. carótida externa; l. A. maxilar; m. Arco cigomático (cortado); n. Apófisis retroarticular; o. Frontal; o'. Apófisis cigomática del frontal; p. V. facial.

CAPÍTULO 2

Músculos del Cuello, Tronco y Cola

MÚSCULOS DEL CUELLO, TRONCO Y COLA

Las partes laterales del tórax y del abdomen se encuentran cubiertas por el músculo cutáneo del tronco (Figura 2.1). Este músculo, delgado pero extenso, se encuentra situado inmediatamente bajo la piel entre las hojas de la fascia superficial del tronco y se extiende desde la región glútea y el pliegue del flanco, caudalmente, hasta la fascia medial del brazo y el músculo pectoral profundo, cranealmente. Su contracción tensa y contrae la piel. Está inervado por el nervio torácico lateral.

Se considera que los músculos prepucial y supramamario son diferenciaciones del músculo cutáneo del tronco. El músculo prepucial, propio del macho, irradia desde la región del cartílago xifoides hacia el pre-

pucio (Figura 2.2), donde junto al músculo contralateral forma un anillo muscular alrededor del orificio prepucial; su contracción tras la erección conlleva que el glande del pene vuelva al interior de la cavidad prepucial. El músculo supramamario, presente en la hembra, es homólogo del músculo prepucial, aunque es mucho más fino y difícil de evidenciar durante la disección.

Los huesos del esqueleto axial (cráneo, vértebras, costillas, esternón), por otra parte, proporcionan una sólida base para la inserción de los músculos extrínsecos de los miembros torácico y pelviano. Dichos músculos contribuyen a fijar los miembros, en especial el miembro torácico, a las regiones axiales y hacen además posibles muchos de los movimientos de las extremidades. Los

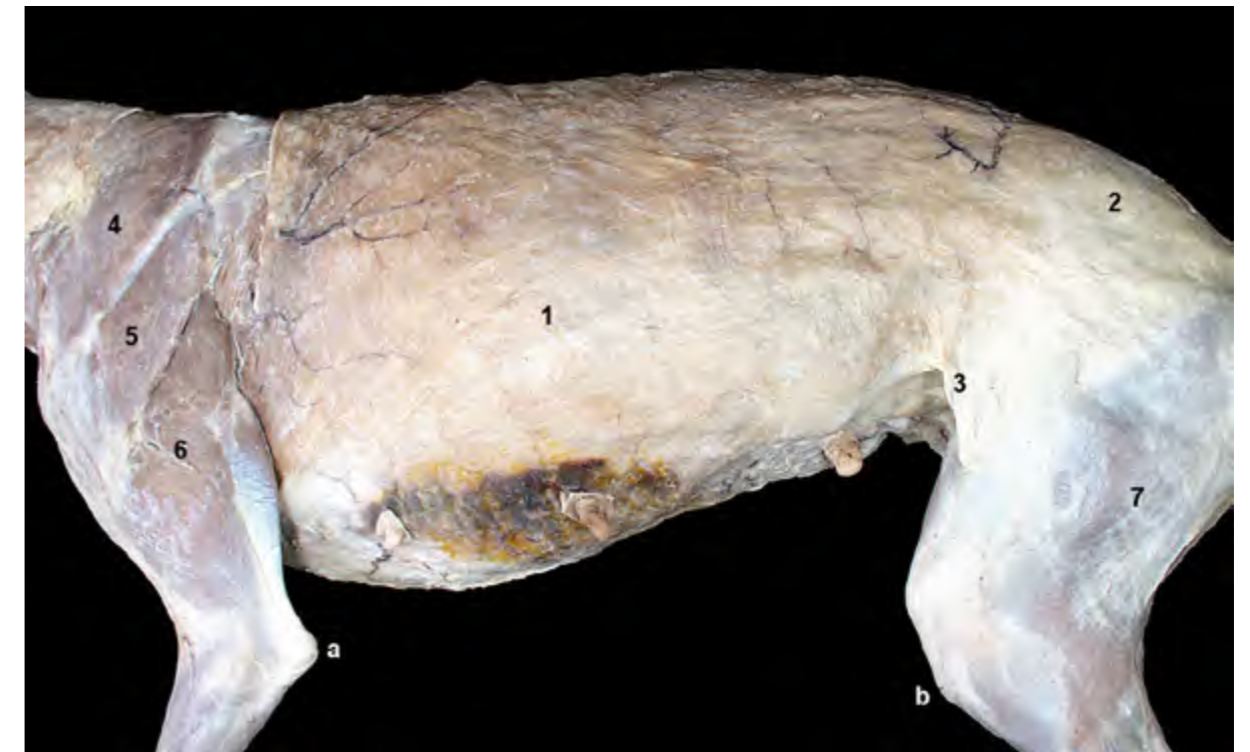

Figura 2.1 - Visión lateral izquierda del tronco en la perra. La disección superficial permite apreciar el músculo cutáneo del tronco una vez retirada la piel. 1. M. cutáneo del tronco; 2. Fascia glútea superficial; 3. Pliegue del flanco; 4. M. trapecio (parte cervical); 5. M. deltoides (parte escapular); 6. M. tríceps braquial; 7. M. bíceps femoral; a. Tuberosidad del olecranon; b. Tuberosidad de la tibia.

músculos extrínsecos del miembro torácico colaboran también en la conformación del cuello y de las paredes torácicas, donde se disponen superficialmente cubriendo a varios grupos musculares situados más profundamente (Figuras 2.3, 2.4, 2.5, 2.6, 2.7) (ver Músculos del miembro torácico en el Capítulo 3).

Precisamente, estos grupos de músculos más profundos son los que se sitúan uniendo entre sí los diferentes huesos que conforman el esqueleto axial y participan por tanto en la construcción de las regiones axiales (Figura 2.8). Dichos músculos, que se sitúan en estrecha asociación con la columna vertebral, o que contribuyen a la formación de las paredes de las cavidades torácica y abdominal, tienen un gran significado en el soporte del

peso o en el mantenimiento del equilibrio del animal, y desempeñan además un papel fundamental en la locomoción.

Los músculos de las regiones axiales se pueden clasificar, siguiendo un punto de vista funcional y topográfico, en varios grupos:

- Músculos de la columna vertebral. Dentro de este grupo se incluyen los músculos que mueven específicamente la cabeza;
- Músculos ventrales del cuello;
- Músculos torácicos;
- Músculos abdominales;
- Músculos de la cola.

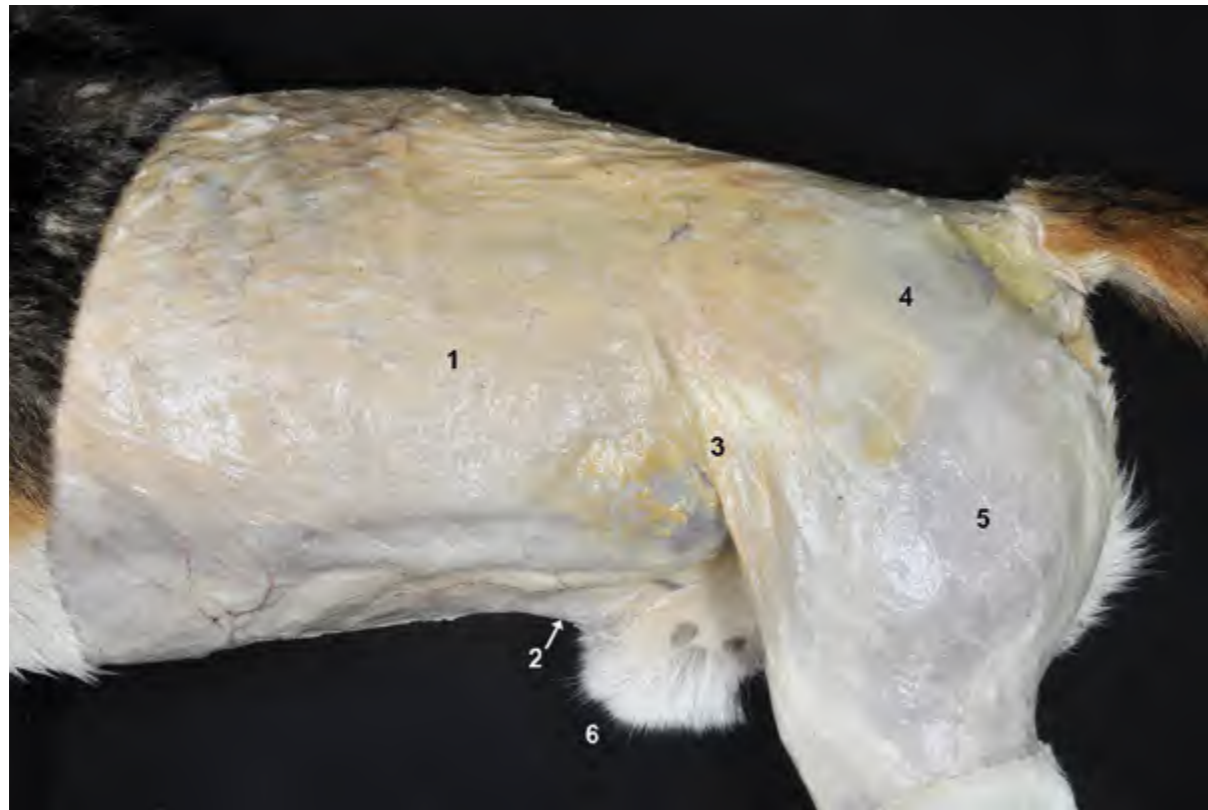


Figura 2.2 - Visión lateral izquierda de la mitad caudal del animal en el perro macho. La disección superficial permite apreciar el músculo cutáneo del tronco una vez retirada la piel. El músculo prepucial, propio del macho, es una derivación del músculo cutáneo del tronco que irradia hacia el prepucio; su contracción tras la erección conlleva que el glande del pene vuelva al interior de la cavidad prepucial. 1. M. cutáneo del tronco; 2. M. prepucial; 3. Pliegue del flanco; 4. Fascia glútea superficial; 5. M. bíceps femoral; 6. Prepucio.

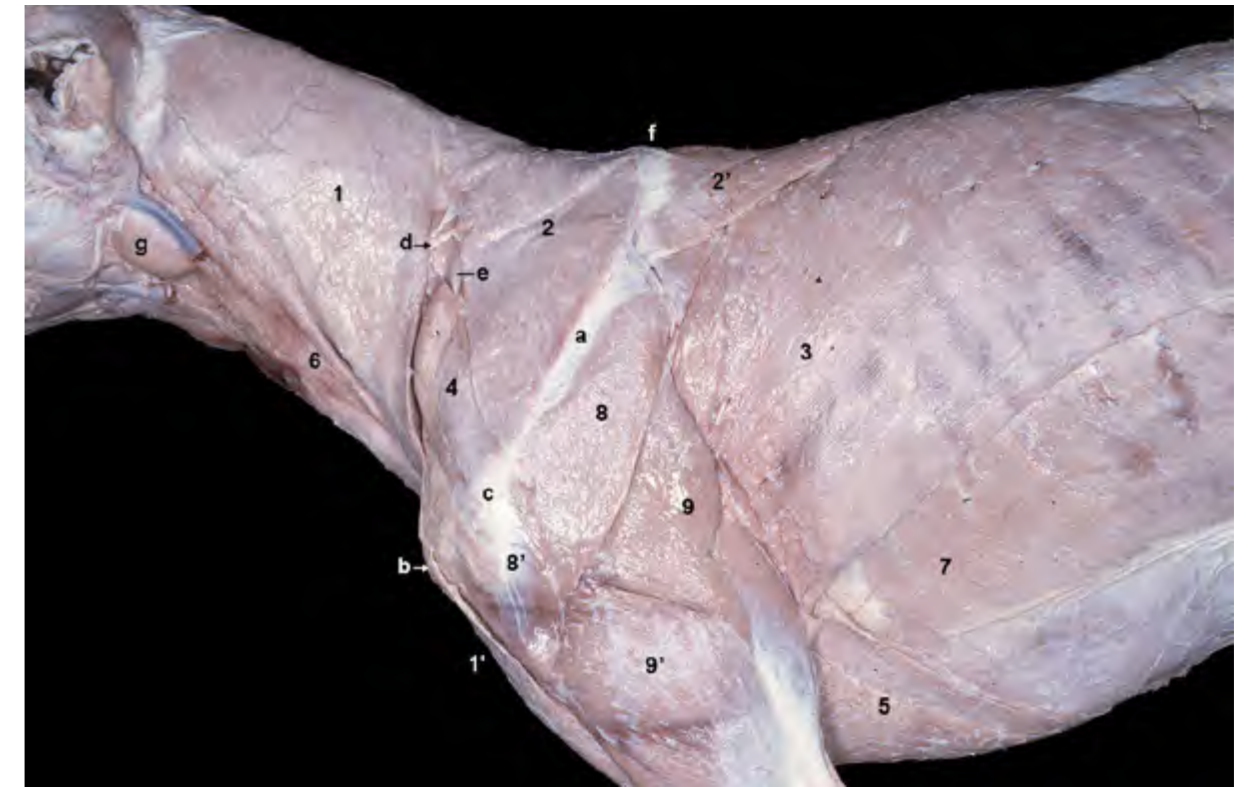


Figura 2.3 - Músculos superficiales del cuello y del tronco. Visión lateral izquierda de los 2/3 craneales del animal una vez retirados los músculos cutáneos. En esta visión de la mitad craneal del animal vemos diversos músculos extrínsecos del miembro torácico, que se disponen fijando el miembro con la cabeza, el cuello y el tronco. Este grupo muscular, situado superficialmente, cubre a muchos de los músculos propios del cuello y del tronco; en consecuencia, sólo algunos de éstos son visibles en una disección superficial. 1 y 1'. M. braquiocefálico; 1. M. cleidocefálico (parte cervical); 1'. M. cleidobraquial; 2. M. trapecio (parte cervical); 2'. M. trapecio (parte torácica); 3. M. dorsal ancho; 4. M. omotransverso; 5. M. pectoral profundo; 6. M. esternocéfálico; 7. M. oblicuo externo del abdomen; 8. M. deltoides (parte escapular); 8'. M. deltoides (parte acromial); 9. M. tríceps braquial (cabeza larga); 9'. M. tríceps braquial (cabeza lateral); a. Espina de la escápula; b. Tubérculo mayor del húmero; c. Acromion; d. Nervio accesorio; e. Nódulo linfático cervical superficial; f. Borde dorsal de la escápula; g. Glándula mandibular.

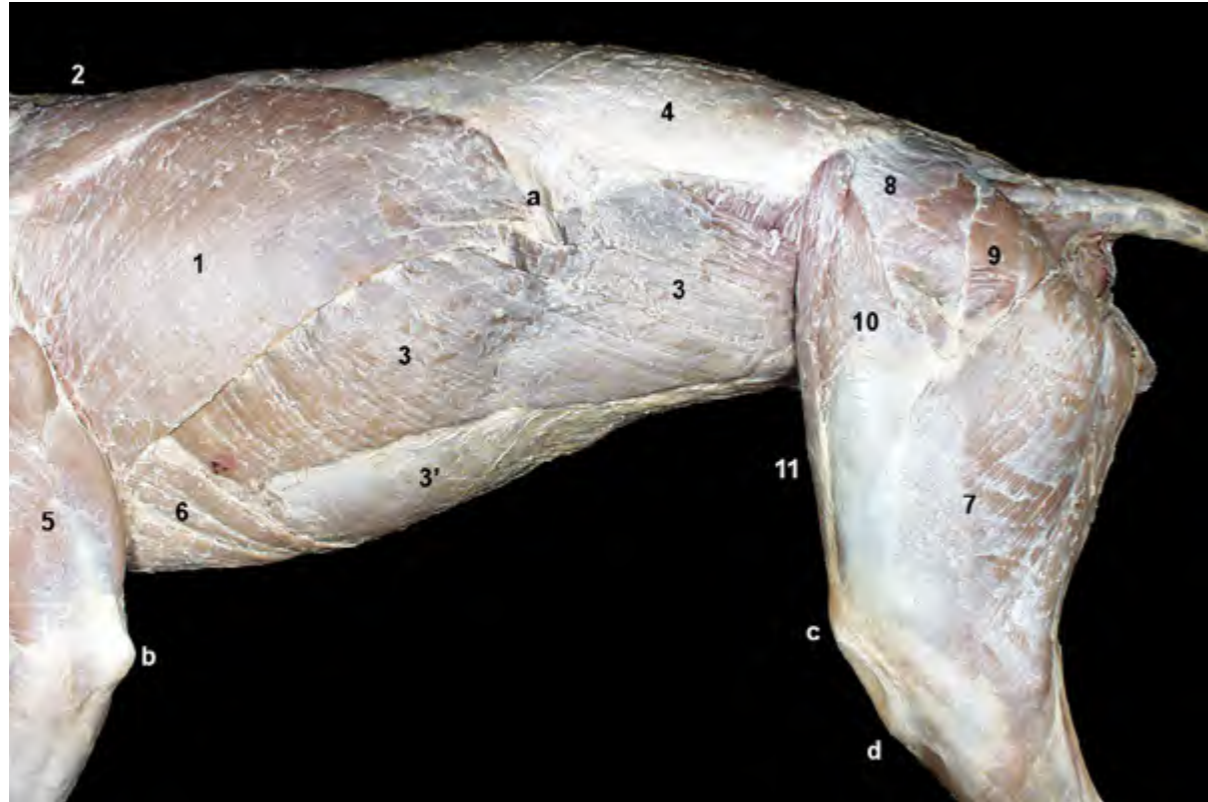


Figura 2.4 - Músculos superficiales del tronco. Visión lateral izquierda de los dos tercios caudales del animal una vez retirado el músculo cutáneo del tronco. Esta disección superficial permite ver, además de diversos músculos de los miembros torácico y pelviano, algunos músculos propios del tronco. 1. M. dorsal ancho; 2. M. trapecio (parte torácica); 3. M. oblicuo externo del abdomen; 3'. Aponeurosis del m. oblicuo externo del abdomen; 4. Fascia toracolumbar; 5. M. tríceps braquial; 6. M. pectoral profundo; 7. M. bíceps femoral; 8. M. glúteo medio; 9. M. glúteo superficial; 10. M. tensor de la fascia lata; 11. M. sartorio; a. 13ª costilla; b. Tuberosidad del olecranon; c. Rótula; d. Tuberosidad de la tibia.

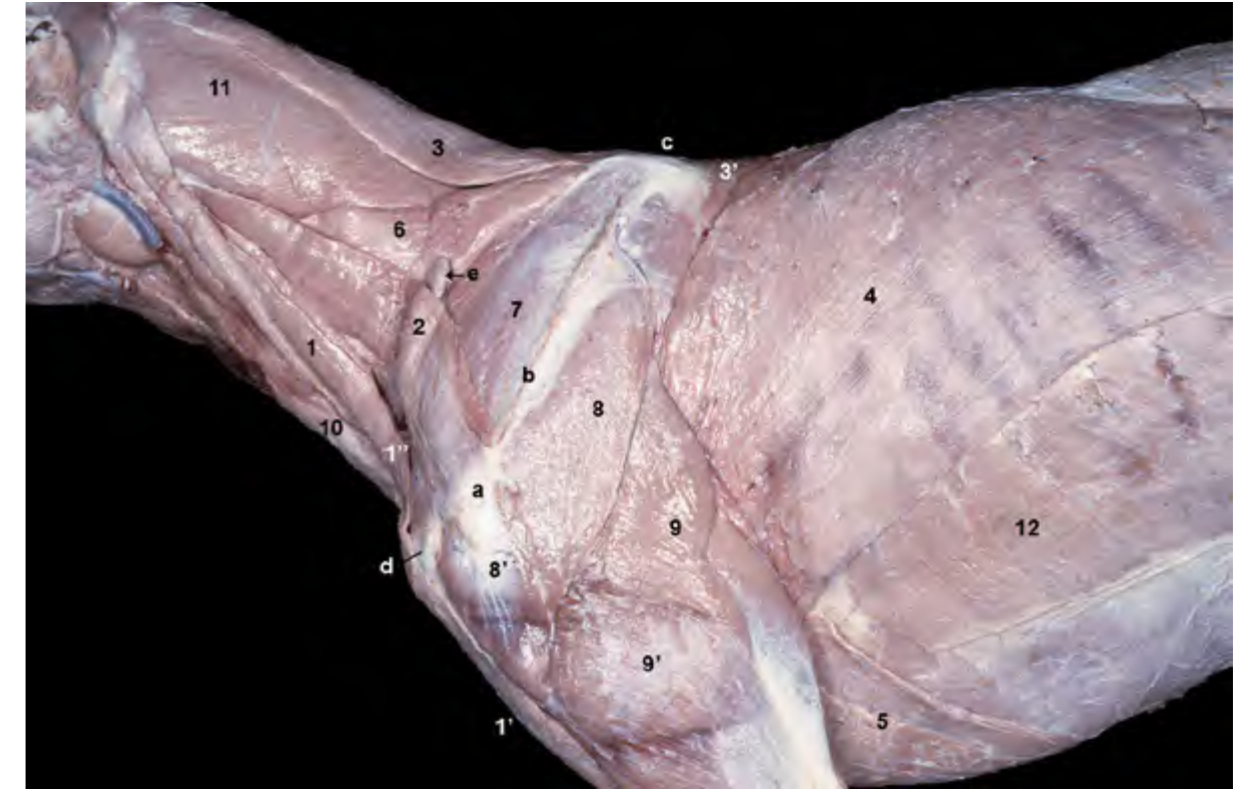


Figura 2.5 - Músculos superficiales del tronco. Visión lateral izquierda. Se han eliminado los músculos trapecio y cleidocefálico (parte cervical). Conforme vamos profundizando en el curso de la disección aparecen nuevos músculos del cuello y del tronco. En esta imagen podemos reconocer en el cuello el músculo esplenio, cubierto parcialmente por dos músculos extrínsecos del miembro torácico (romboides y serrato ventral cervical). 1. M. cleidocefálico (parte mastoidea); 1'. M. cleidobraquial; 1''. Intersección clavicular; 2. M. omotransverso; 3. M. romboides cervical; 3'. M. romboides torácico; 4. M. dorsal ancho; 5. M. pectoral profundo; 6. M. serrato ventral cervical; 7. M. supraespinoso; 8. M. deltoides (parte escapular); 8'. M. deltoides (parte acromial); 9. M. tríceps braquial (cabeza larga); 9'. M. tríceps braquial (cabeza lateral); 10. M. esternocéfálico; 11. M. esplenio; 12. M. oblicuo externo del abdomen; a. Acromion; b. Espina de la escápula; c. Borde dorsal de la escápula; d. Tubérculo mayor del húmero; e. Nódulo linfático cervical superficial.

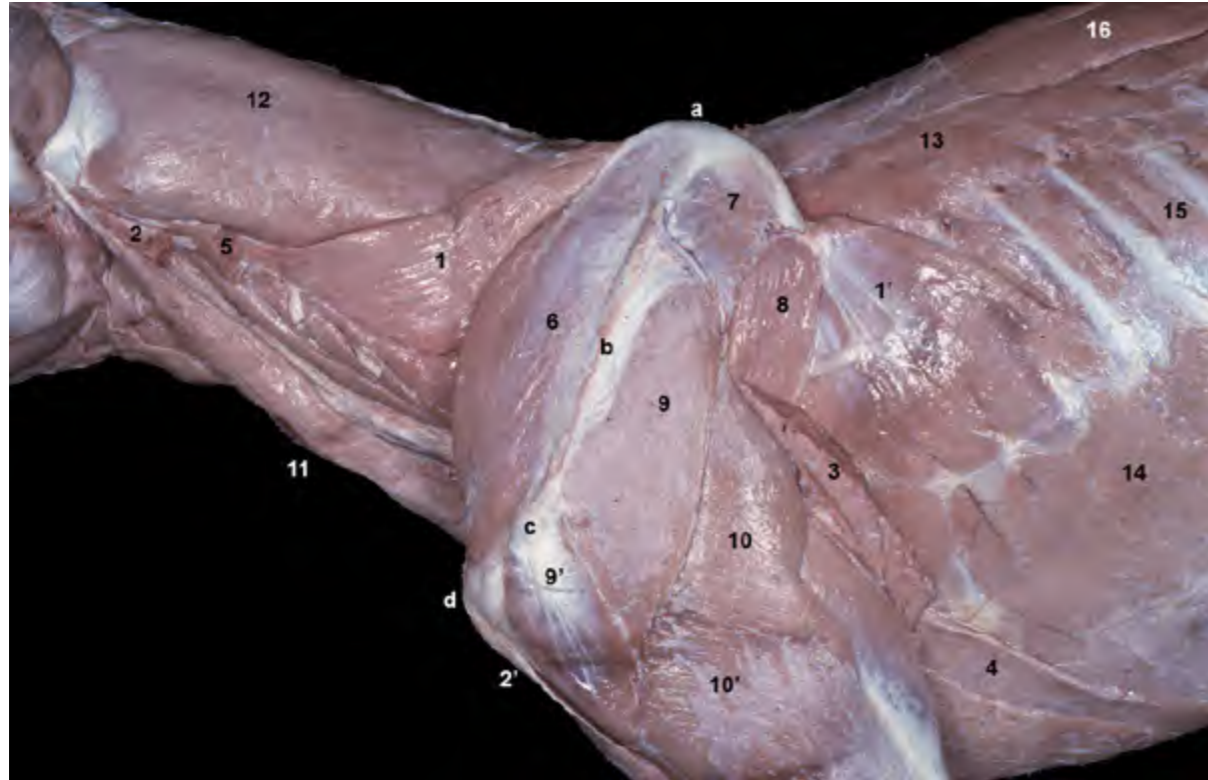


Figura 2.6 - Músculos del cuello y del tórax. Visión lateral izquierda. Se han retirado la mayor parte de los músculos extrínsecos del miembro torácico, a excepción de los músculos serrato ventral y pectorales. Se ha eliminado también la parte occipital del músculo esternocéfálico. Tras la eliminación de los músculos extrínsecos más superficiales, el miembro torácico queda ahora fijado al cuello y al tronco únicamente por los músculos serrato ventral y pectorales. Conforme vamos profundizando en el curso de la disección aparecen nuevos músculos del cuello y del tronco. En esta imagen podemos reconocer, en el cuello, el músculo esplenio. En el tórax, la retirada del músculo dorsal ancho descubre los músculos intercostales externos, el serrato dorsal craneal, el longísimo y el iliocostal. 1. M. serrato ventral cervical; 1'. M. serrato ventral torácico; 2. M. cleidocefálico (cortado); 2'. M. cleidobraquial (cortado); 3. M. dorsal ancho (cortado); 4. M. pectoral profundo; 5. M. omotransverso (cortado); 6. M. supraespinoso; 7. M. infraespinoso; 8. M. redondo mayor; 9. M. deltoides, parte escapular; 9'. M. deltoides (parte acromial); 10. M. tríceps braquial (cabeza larga); 10'. M. tríceps braquial (cabeza lateral); 11. M. esternocéfálico; 12. M. esplenio; 13. M. serrato dorsal craneal; 14. M. oblicuo externo del abdomen; 15. M. intercostal externo; 16. M. longísimo del tórax; a. Borde dorsal de la escápula; b. Espina de la escápula; c. Acromion; d. Tubérculo mayor del húmero.

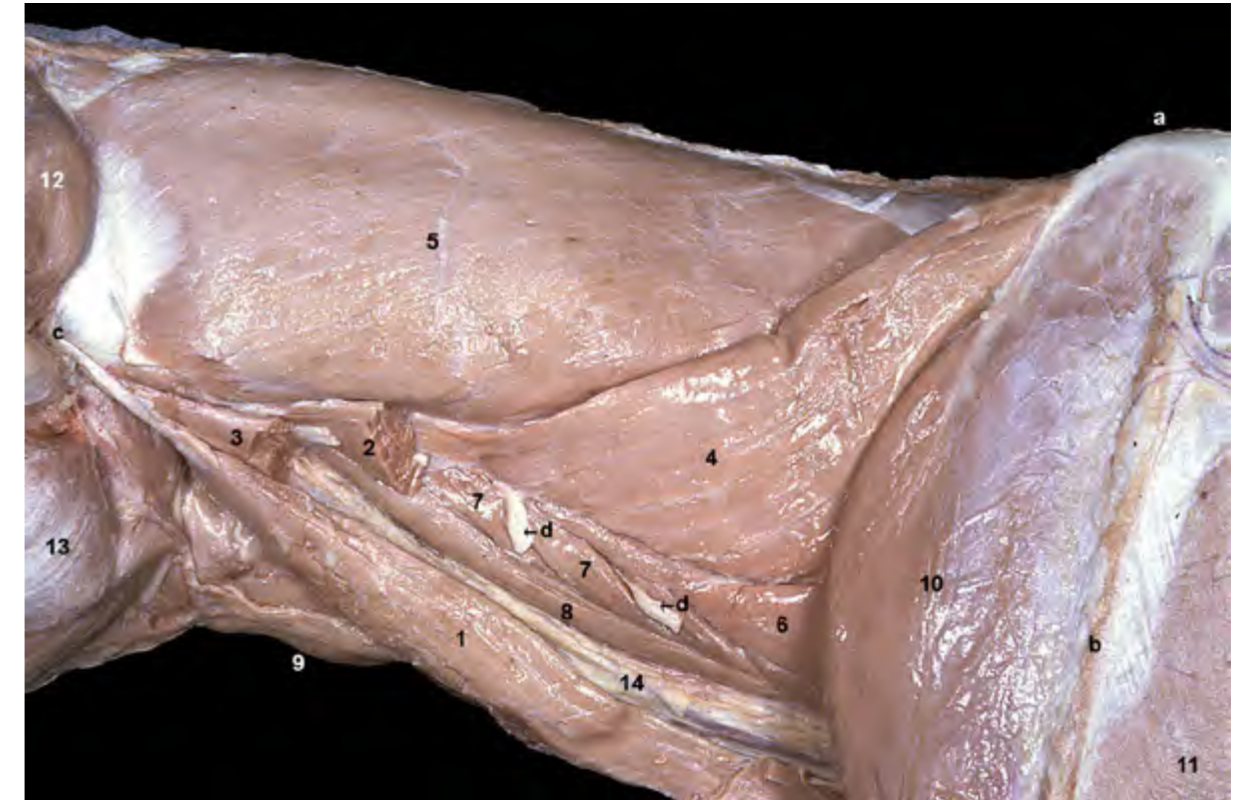

Figura 2.7 - Músculos del cuello. Visión lateral izquierda. La imagen es una ampliación de la figura 2.6. Se han retirado la mayor parte de los músculos extrínsecos del miembro torácico, a excepción del músculo serrato ventral. Se ha eliminado también la parte occipital del músculo esternocéfálico. El músculo esplenio, amplio y potente, ocupa la zona dorsolateral del cuello. Los pequeños músculos intertransversos ventrales, que unen apófisis transversas de vértebras cervicales próximas, también se pueden identificar. La vaina carotídea, en la que discurren importantes estructuras como la arteria carótida común y el tronco vagosimpático, se sitúa en el espacio visceral del cuello. Los músculos largo de la cabeza, dorsalmente, y esternocéfálico, lateralmente, contribuyen a formar las paredes del espacio. 1. M. esternocéfálico (parte mastoidea); 2. M. omotransverso (cortado); 3. Parte mastoidea del m. cleidocefálico (cortada); 4. M. serrato ventral del cuello; 5. M. esplenio; 6. M. escaleno; 7. Mm. intertransversos ventrales; 8. M. largo de la cabeza; 9. M. esternohioideo; 10. M. supraespinoso; 11. M. deltoides (parte escapular); 12. M. temporal; 13. M. masetero; 14. Vaina carotídea; a. Borde dorsal de la escápula; b. Espina de la escápula; c. Apófisis mastoides del temporal; d. Ramos ventrales de los nervios cervicales.

2.1 Músculos de la columna vertebral

Los músculos de la columna vertebral se disponen estrechamente asociados a las vértebras. Algunos de ellos, los más superficiales, son alargados y se extienden una buena distancia a lo largo de la columna vertebral, si bien continúan uniéndose a los diferentes huesos sobre los que pasan mediante digitaciones musculares cortas o por medio de tendones y permitiendo así que la columna se comporte como una unidad funcional (Figura 2.9). Otros músculos, más cortos y también más profundos, cubiertos por los anteriores, se disponen entre vértebras más próximas o incluso entre vértebras contiguas (Figura 2.10).

En función de su posición los mús-

culos de la columna vertebral se clasifican en dos grandes grupos: músculos epiaxiales y músculos hipoaxiales. Los primeros, más potentes y mucho más numerosos, se disponen dorsalmente a las apófisis transversas vertebrales; los segundos lo hacen ventralmente a las mismas (Figura 2.11). En tercer lugar se puede considerar también, en la parte más craneal de la columna vertebral, el reducido grupo de músculos motores específicos de la cabeza, que es el responsable de los movimientos especializados que ocurren en esa región.

Músculos epiaxiales

Los músculos epiaxiales están situados dorsolateralmente sobre la columna, ocupando el espacio entre las apófisis

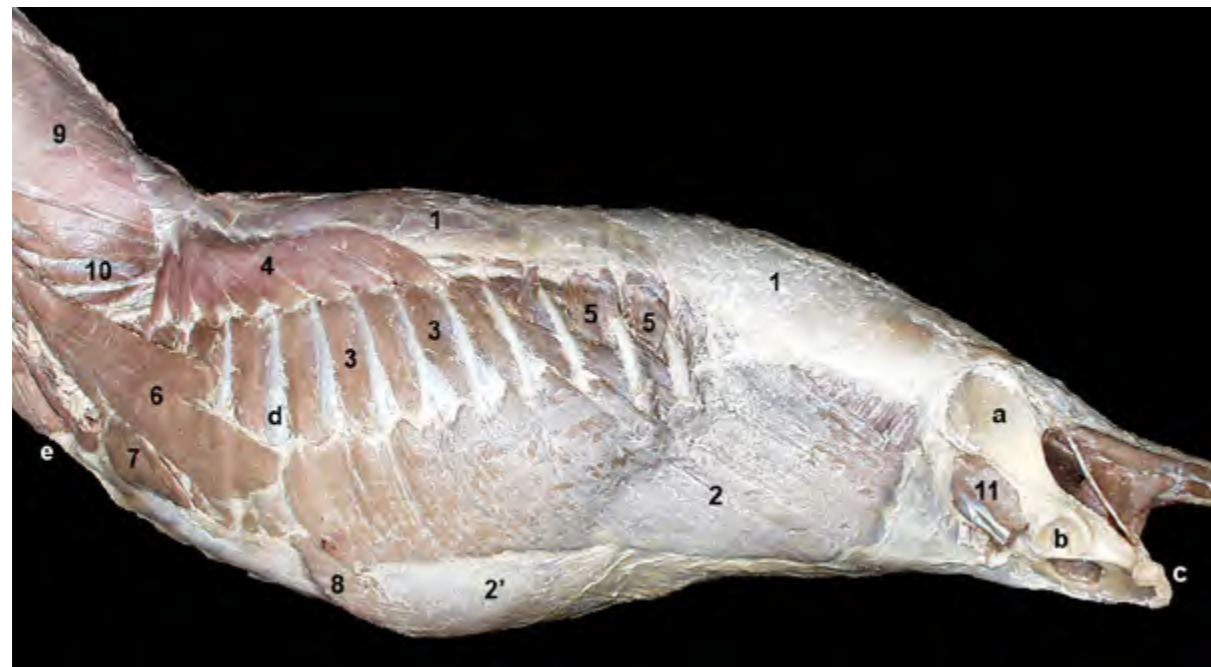

Figura 2.8 - Visión lateral izquierda. Músculos superficiales del tronco una vez retirados los músculos extrínsecos del miembro torácico y el propio miembro torácico. Se ha retirado también el miembro pelviano, a excepción del coxal. La fascia toracolombal cubre a los músculos epiaxiales en la región dorsal. Esta fascia sirve de origen a músculos del tórax, como los serratos dorsales, y a músculos del abdomen, como los oblicuos externo e interno. 1. Fascia toracolombal; 2. M. oblicuo externo del abdomen; 2'. Aponeurosis del m. oblicuo externo; 3. Mm. intercostales externos; 4. M. serrato dorsal craneal; 5. M. serrato dorsal caudal; 6. M. escaleno dorsal; 7. M. recto del tórax; 8. M. recto del abdomen; 9. M. esplenio; 10. M. longísimo del cuello; 11. M. iliopsoas (cortado); a. Ala del ilion; b. Acetábulo; c. Tuberosidad isquiática; d. 5ª costilla; e. Manubrio del esternón.

espinosas y transversas de las vértebras lumbares, torácicas y cervicales. Se extienden entre el sacro y el coxal, en un extremo, y el occipital en el otro. Su inervación corre a cargo de los ramos dorsales de los nervios espinales. Actúan como extensores y fijadores de la columna vertebral, si bien también provocan movimientos de lateralización cuando se contraen unilateralmente. Se encuentran cubiertos, a lo largo de toda la región dorsal, por la fascia toracolombal (Figura 2.8).

Los músculos epiaxiales tienen un grado de desarrollo y organización muy variable en función de la región en la que se disponen. De esta manera, en zonas de movilidad reducida, como es el caso de la región lumbar, se fusionan parcialmente dando lugar a una masa muscular común que, desde su origen en el sacro y el ilion, se prolonga cranealmente (Figura 2.9). A partir de la región lumbar craneal la masa muscular comienza a dividirse

en tres bandas paralelas (columna lateral, columna intermedia, columna medial) que continúan longitudinalmente sobre las vértebras (Figuras 2.9, 2.12) hasta alcanzar la región cervical. En la región torácica craneal y en el cuello, donde la movilidad es bastante más marcada, las columnas intermedia y medial aumentan su complejidad (Figura 2.11), y su grado de división y de diferenciación para terminar insertándose finalmente en la cabeza. La columna lateral, sin embargo, no progresa cranealmente y acaba en la última vértebra cervical (Figura 2.32). La columna lateral está formada por el sistema del músculo iliocostal, la columna intermedia por el sistema del músculo longísimo, y la columna medial por el sistema transversoespinoso. Además, en la región cervical se encuentra el músculo esplenio de la cabeza, que es el más superficial del grupo y cubre por tanto al resto de músculos epiaxiales.

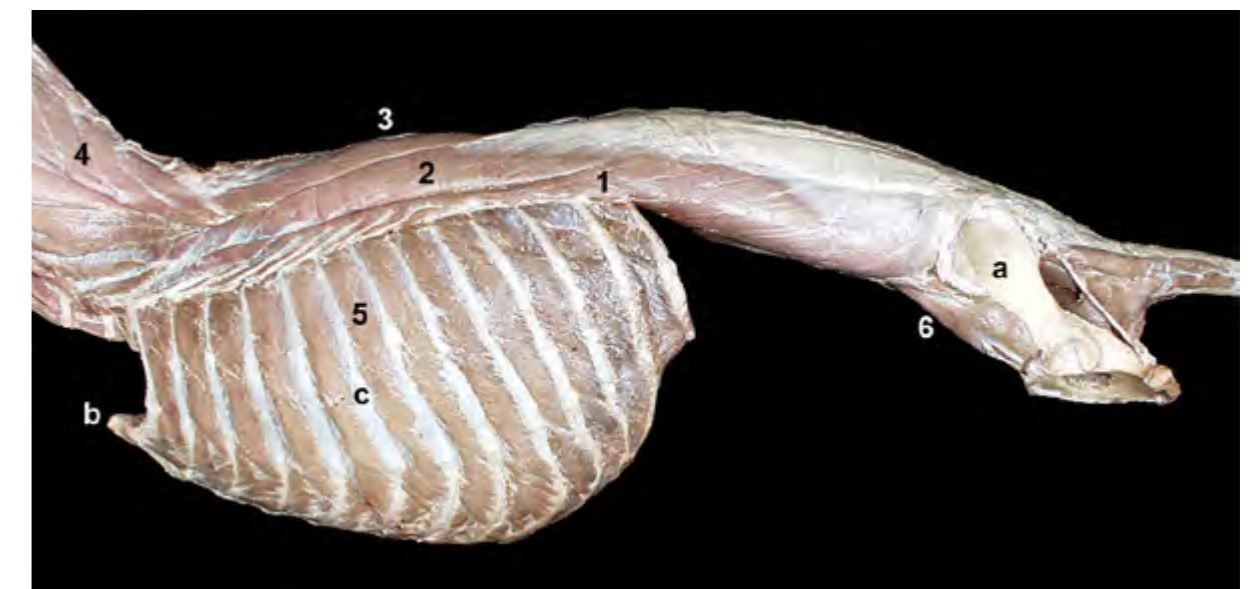


Figura 2.9 - Músculos superficiales de la columna vertebral. Visión lateral izquierda. Se han retirado los músculos superficiales del tórax y los músculos de la pared abdominal. Los músculos epiaxiales se encuentran parcialmente fusionados formando una masa muscular común en la región lumbar. En la región torácica y sobre todo en la región cervical los músculos epiaxiales están mucho más diferenciados y diversificados, coincidiendo con la mayor movilidad de esas regiones. 1. M. iliocostal; 2. M. longísimo; 3. M. espinal y semiespinal torácico y cervical; 4. M. semiespinal de la cabeza; 5. M. intercostal externo; 6. M. iliopsoas (cortado); a. Ala del ilion; b. Manubrio del esternón; c. 6ª costilla.

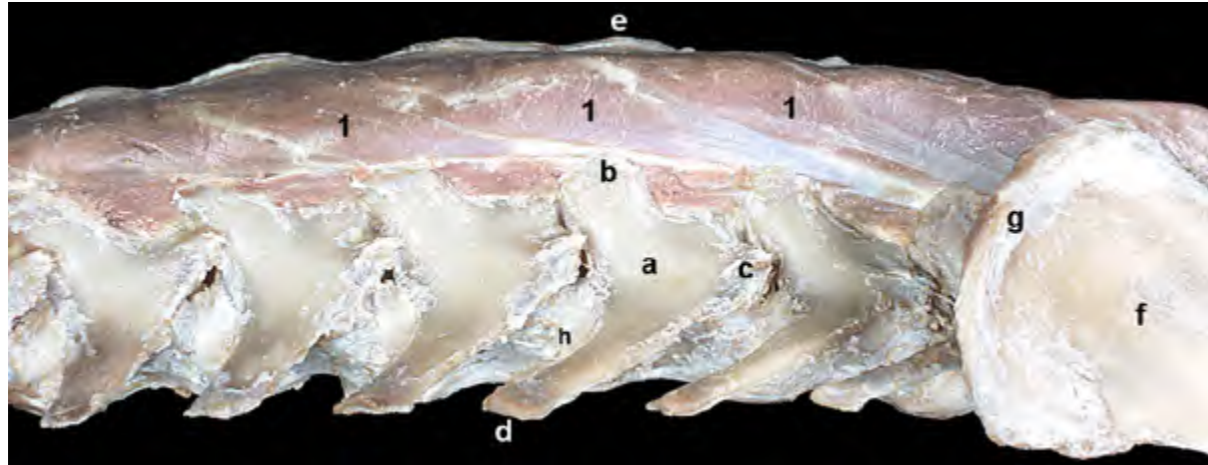


Figura 2.10 - Músculos profundos de la columna vertebral. Visión lateral izquierda de la región lumbar. Los músculos multifidos se extienden a lo largo de prácticamente toda la columna vertebral. En la región lumbar se disponen uniendo las apófisis mamilares con las apófisis espinosas de vértebras precedentes. 1. Mm. multifidos lumbares; a. Vértebra L5; b. Apófisis mamilar; c. Apófisis accesoria; d. Apófisis transversa; e. Apófisis espinosa; f. Ala del ilion; g. Cresta iliaca; h. Disco intervertebral.

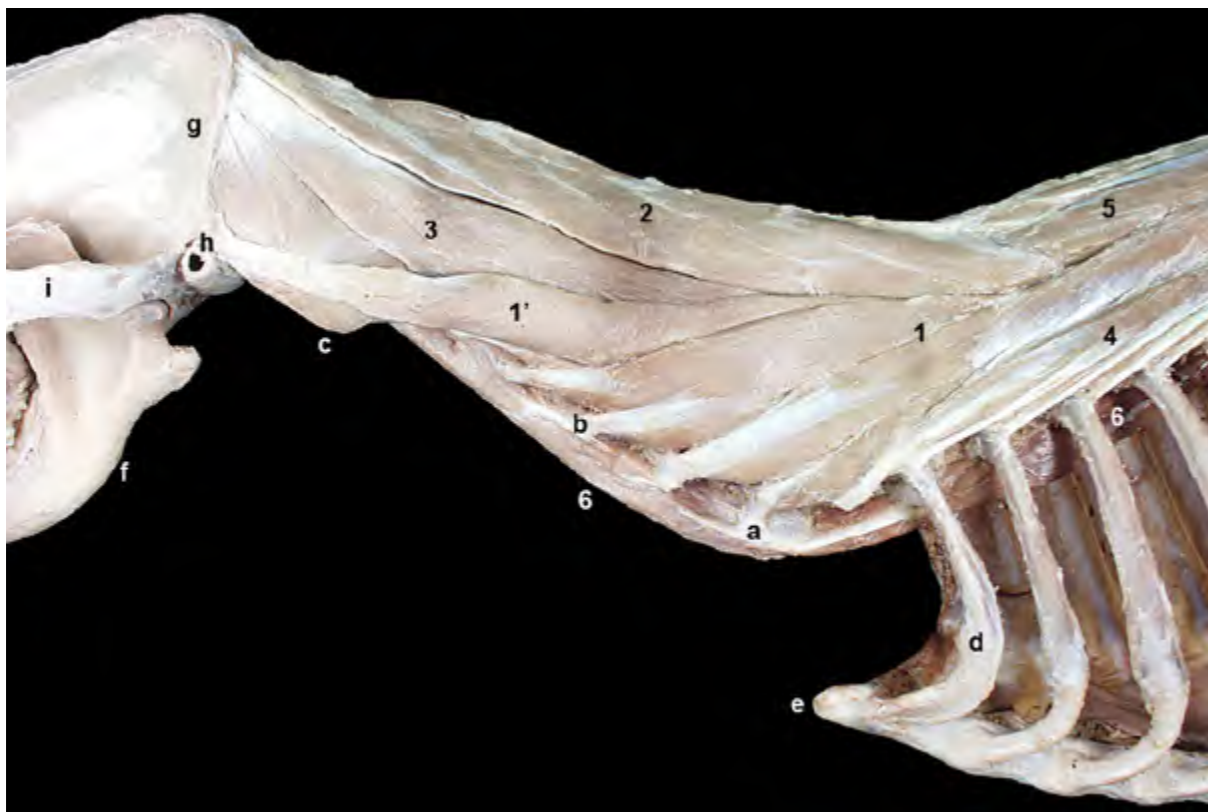

Figura 2.11 - Músculos de la columna vertebral. Visión lateral izquierda de la región cervical. Se han retirado los músculos escalenos. La imagen permite visualizar la diferente posición de los músculos epiaxiales (como el longísimo), situados dorsalmente a las apófisis transversas de las vértebras, y los músculos hipoaxiales (como el largo del cuello), dispuestos ventralmente. En la región cervical los músculos epiaxiales aumentan su grado de división y diferenciación, de acuerdo con la marcada movilidad del cuello en comparación con otras zonas más caudales de la columna vertebral. 1. M. longísimo del cuello; 1'. M. longísimo de la cabeza; 2 y 3. M. semiespinal de la cabeza; 2. M. digástrico del cuello; 3. M. complejo; 4. M. iliocostal; 5. M. espinal y semiespinal torácico y cervical; 6. M. largo del cuello; a. Apófisis transversa (lámina ventral) de la vértebra C6; b. Apófisis transversa de la vértebra C4; c. Ala del atlas; d. 1ª costilla; e. Manubrio del esternón; f. Mandíbula; g. Cresta de la nuca (occipital); h. Apófisis mastoides (temporal); i. Arco cigomático.

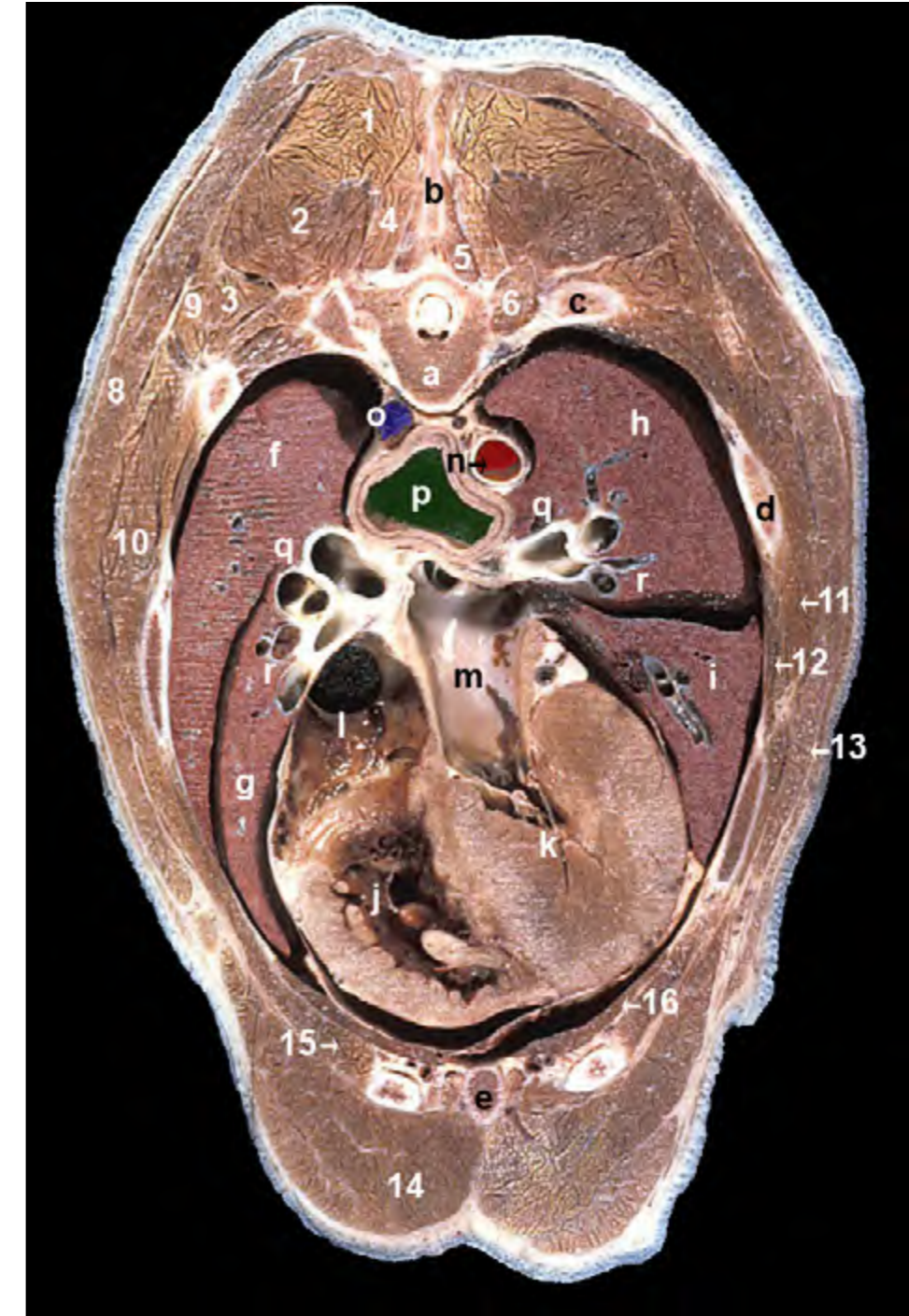


Figura 2.12 - Sección transversal del tronco a nivel de la séptima vértebra torácica. Visión craneal del corte. El corte permite reconocer músculos pertenecientes a diferentes grupos musculares: epiaxiales, torácicos, extrínsecos del miembro torácico, e incluso algún miembro del grupo de los músculos abdominales. Estos músculos, junto con vértebras, esternón y costillas, conforman las paredes de la cavidad torácica. Podemos identificar diversos órganos contenidos en la cavidad torácica. 1. M. espinal y semiespinal torácico y cervical; 2. M. longísimo del tórax; 3. M. iliocostal del tórax; 4. M. multifido del tórax; 5. M. rotador; 6. M. elevador de las costillas; 7. M. trapecio (parte torácica); 8. M. dorsal ancho; 9. M. serrato dorsal craneal; 10. M. serrato ventral del tórax; 11. M. intercostal externo; 12. M. intercostal interno; 13. M. oblicuo externo del abdomen; 14. M. pectoral profundo; 15. M. recto del abdomen; 16. M. transverso del tórax; a. Vértebra T7; b. Apófisis espinosa de la vértebra T6; c. 7ª costilla; d. 6ª costilla; e. Esternón; f. Lóbulo caudal del pulmón derecho; g. Lóbulo medio del pulmón derecho; h. Lóbulo caudal del pulmón izquierdo; i. Lóbulo craneal del pulmón izquierdo; j. Ventrículo derecho; k. Ventrículo izquierdo; l. Atrio derecho; m. Atrio izquierdo; n. Aorta; o. V. ácigos; p. Esófago; q. Bronquios; r. Vasos pulmonares.

M. esplenio de la cabeza (Figuras 2.7, 2.13)

El más superficial de los músculos epiaxiales es un músculo potente que se encuentra cubierto por algunos de los músculos de la cintura torácica (trapecio, romboides, braquiocefálico, serrato ventral del cuello) (Figura 2.7). Se origina en la parte craneal de la fascia toracolumbar, en la apófisis espinosa de las primeras vértebras torácicas y en el rafe tendinoso medio del cuello. La inserción tiene lugar en el hueso occipital (cresta nugal) y en la apófisis mastoides del temporal.

Función: Extiende el cuello y eleva la cabeza. Si actúa unilateralmente dirige el cuello y la cabeza lateralmente.

Inervación: Ramos dorsales de los nervios cervicales.

Columna lateral

M. iliocostal (Figuras 2.14, 2.15)

El músculo iliocostal es el representante de la columna lateral de los músculos epiaxiales. Los fascículos más caudales constituyen el músculo iliocostal lumbar, mientras que los más craneales conforman el músculo iliocostal torácico. El punto de origen más caudal se encuentra en la cresta iliaca y en la cara pélvica del ala del ilion. A partir de aquí, los diferentes

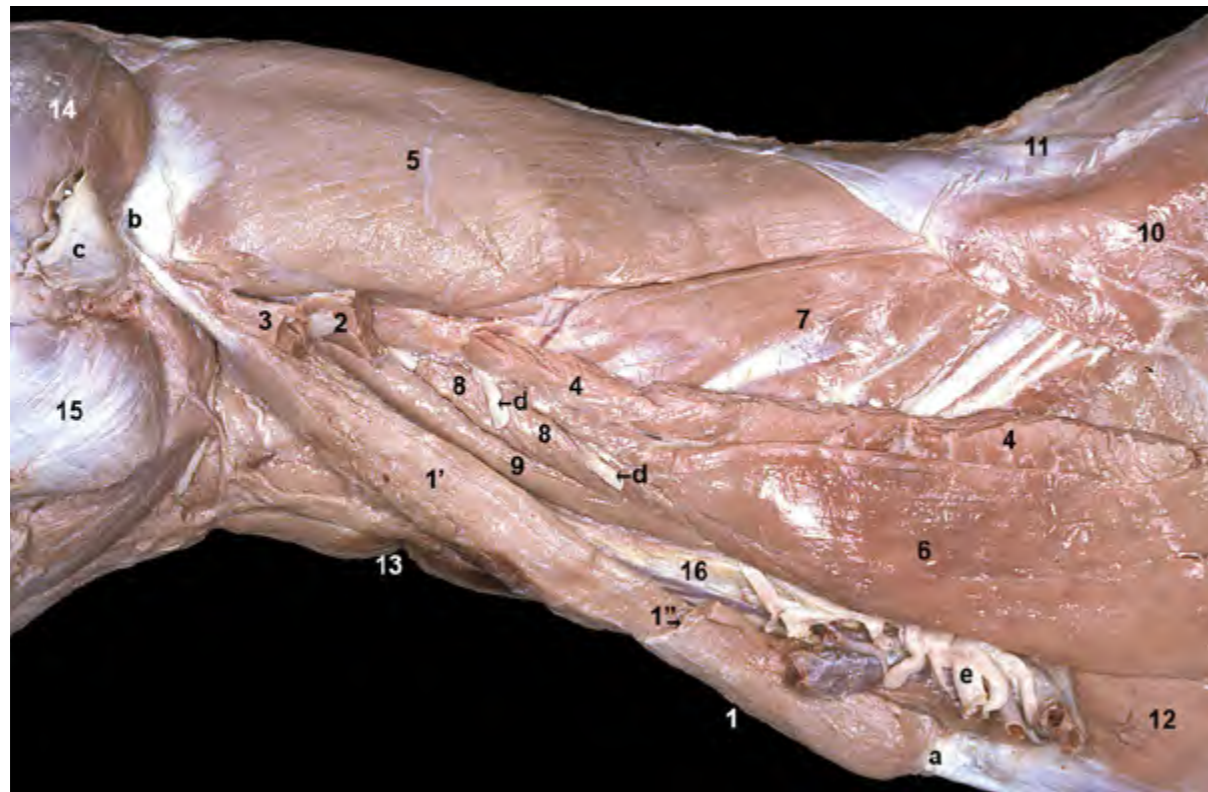


Figura 2.13 - Músculos del cuello. Visión lateral izquierda. La resección de los músculos de la cintura torácica ha permitido retirar el miembro torácico. Se ha retirado también la parte occipital del músculo esternocéfálico. El músculo esternocéfálico se encuadra dentro de los músculos ventrales del cuello. Se origina en el manubrio del esternón y tiene dos porciones: occipital, más superficial, y mastoidea, más profunda. La separación entre ambas puede reconocerse en esta disección. 1. M. esternocéfálico; 1'. M. esternocéfálico (parte mastoidea); 1''. Línea de corte de la p occipital del m. esternocéfálico; 2. M. omotraverso (cortado); 3. Parte mastoidea del m. cleidocefálico (cortada); 4. M. serrato ventral del cuello (cortado); 5. M. esplenio; 6. Mm. escalenos; 7. M. longísimo del cuello; 8. Mm. intertransversos ventrales; 9. M. largo de la cabeza; 10. M. serrato dorsal craneal; 11. Fascia toracolumbar; 12. M. recto del tórax; 13. M. esternohioideo; 14. M. temporal; 15. M. masetero; 16. Vaina carotídea; a. Manubrio del esternón; b. Apófisis mastoides del temporal; c. Cartílago auricular (cortado); d. Ramos ventrales de los nervios cervicales; e. Plexo braquial.

fascículos del músculo se van originando, sucesivamente, en las apófisis transversas de las vértebras lumbares y, por medio de la fascia que le separa del músculo longísimo, también en las apófisis espinosas; ya en la región de las vértebras torácicas el origen tiene lugar en el extremo vertebral de las costillas. Cada uno de los fascículos salta sobre cuatro vértebras aproximadamente, de forma que la inserción tiene lugar en las apófisis transversas lumbares más craneales y en el ángulo de las costillas, hasta llegar a la apófisis transversa de la 7ª vértebra cervical. Sus fascículos, que se disponen solapándose entre sí, se proyectan en dirección craneoventral y lateral a partir de un origen caudodorsal y medial (Figura 2.15).

Función: Fija y estabiliza la columna vertebral en las regiones lumbar y torácica. Colabora en la extensión de la columna o,

si actúa unilateralmente, la flexiona lateralmente. Dado que desplaza caudalmente las costillas, colabora en la espiración.

Inervación: Ramos dorsales de los nervios espinales torácicos y lumbares.

Columna intermedia

M. longísimo (Figuras 2.9, 2.11, 2.14, 2.16, 2.17, 2.18)

El músculo longísimo es el más potente de los músculos epiaxiales y el principal representante de la columna intermedia. Recorre enteramente la columna vertebral, desde el sacro y el ilion hasta el occipital. De acuerdo con su posición se reconocen varias porciones: Mm. longísimo lumbar, longísimo torácico, longísimo cervical y longísimo de la cabeza. Sus fascículos se encuentran fusionados en gran parte en las regiones torácica y lumbar, lo que le da un aspecto ma-



Figura 2.14 - Músculos del tronco, visión lateral izquierda. Se han eliminado la fascia toracolumbar y los músculos que se originan en ella (serratos dorsales, oblicuos externo e interno del abdomen). Al retirar la fascia toracolumbar podemos reconocer los músculos epiaxiales que cubren dorsolateralmente a las vértebras torácicas y lumbares. También se visualizan, en la pared abdominal, los músculos transverso y recto del abdomen. 1. M. iliocostal lumbar; 1'. M. iliocostal torácico; 2. M. longísimo lumbar; 2'. M. longísimo torácico; 2''. M. longísimo cervical; 3. M. espinal y semiespinal torácico y cervical; 4. M. esplenio; 5. Mm. intercostales externos; 6. M. escaleno dorsal; 7. M. recto del tórax; 8. M. recto del abdomen; 9. M. transverso del abdomen; 9'. Aponeurosis del m. transverso del abdomen; 10. M. iliopsoas (cortado); 11. Tendón prepúbico; a. Cresta iliaca; b. Ilion; c. Tuberosidad isquiática; d. 6ª costilla; e. Manubrio del esternón.

cizo y uniforme (Figura 2.14). Por el contrario, los fascículos que conforman el músculo longísimo cervical están claramente diferenciados entre sí (Figura 2.11). El punto de origen más caudal se encuentra en la cresta iliaca, en la cara pélvica del ala del ilion e incluso en las apófisis espinosas sacras (Figura 2.9). Los diferentes fascículos del músculo se van originando, sucesivamente, en las apófisis espinosas, mamilares, accesorias y transversas de las vértebras. Tras saltar sobre varias vértebras, cada uno de los fascículos termina insertándose en las apófisis transversas, accesorias y mamilares de las vértebras situadas más cranealmente, así como en un área de las costillas situada en-

tre el tubérculo y el ángulo costal (tubérculo del músculo longísimo, Figura 2.16); la parte más craneal, el músculo longísimo de la cabeza, se inserta en la apófisis mastoides del hueso temporal. Sus fascículos se disponen solapándose entre sí y, al igual que ocurre con el músculo iliocostal, se proyectan en dirección craneoventral y lateral a partir de un origen caudodorsal y medial (Figuras 2.11, 2.16).

Función: Estabiliza y extiende la columna. Levanta la cabeza y el cuello. Si actúa unilateralmente flexiona la columna lateralmente.

Inervación: Ramos dorsales de los nervios espinales.

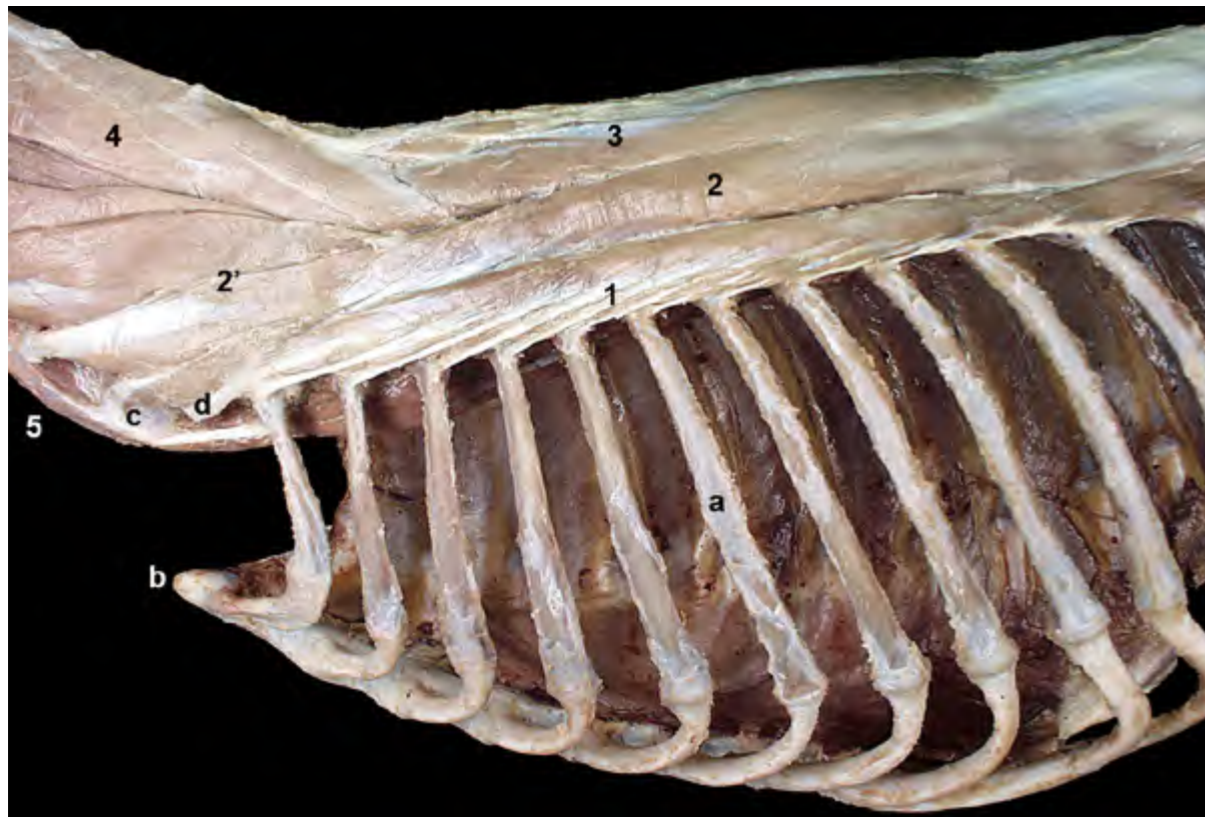


Figura 2.15 - Músculos de la columna vertebral. Visión lateral izquierda. Se han retirado los músculos de la pared torácica. En la región vertebral torácica los músculos se disponen en tres bandas longitudinales paralelas (columnas lateral, intermedia y medial) formadas respectivamente por los músculos iliocostal, longísimo y espinal y semiespinal. En el cuello, donde la movilidad es bastante más marcada, las columnas intermedia y medial aumentan su grado de diferenciación. Los tendones del músculo iliocostal torácico se van insertando en el ángulo de las costillas. 1. M. iliocostal torácico; 2. M. longísimo torácico; 2'. M. longísimo cervical; 3. M. espinal y semiespinal torácico y cervical; 4. M. semiespinal de la cabeza; 5. M. largo del cuello; a. 6ª costilla; b. Manubrio del esternón; c. Apófisis transversa (lámina ventral) de la vértebra C6; d. Apófisis transversa de la vértebra C7.

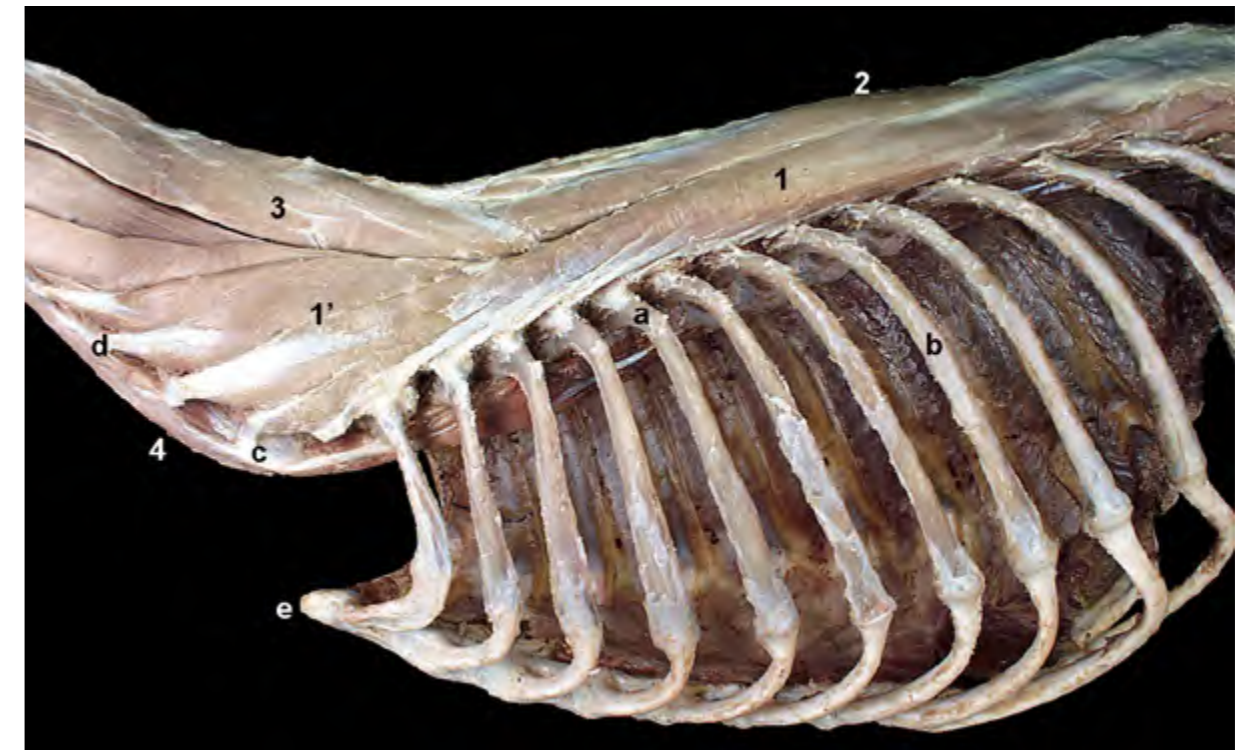


Figura 2.16 - Músculos de la columna vertebral. Visión lateral izquierda. Se ha retirado el músculo iliocostal. El músculo longísimo es el más potente de los músculos epiaxiales. Recorre enteramente la columna vertebral, desde el sacro y el ilion hasta el occipital. Pueden reconocerse las inserciones del músculo en la parte proximal de las costillas (M. longísimo torácico) y en las apófisis transversas cervicales (M. longísimo cervical). 1. M. longísimo torácico; 1'. M. longísimo cervical; 2. M. espinal y semiespinal torácico y cervical; 3. M. semiespinal de la cabeza; 4. M. largo del cuello; a. Ángulo de la 5ª costilla; b. 8ª costilla; c. Apófisis transversa (lámina ventral) de la vértebra C6; d. Apófisis transversa de la vértebra C4; e. Manubrio del esternón.

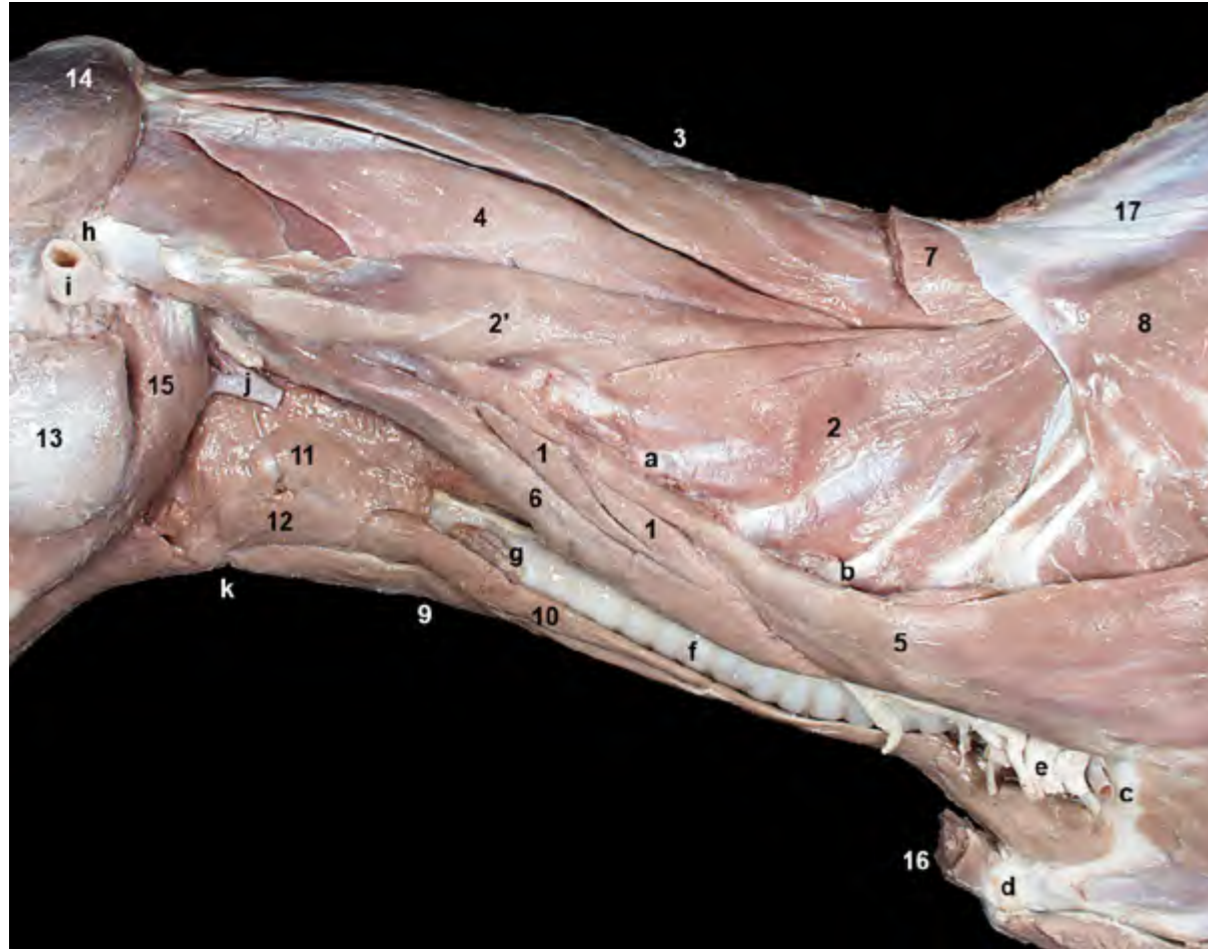


Figura 2.17 - Visión lateral izquierda de la región cervical. Al cortar y retirar el músculo esplenio observamos, más profundos, los músculos semiespinal de la cabeza y longísimo. El primero corresponde al sistema transversoespinal. El segundo, a la columna intermedia de músculos epiaxiales. Al retirar el músculo esternocéfálico aparecen los músculos hioideos caudales. Estos músculos participan en los movimientos de la laringe y forman la pared ventral del espacio visceral del cuello, donde se encuentran estructuras como la tráquea y el esófago. 1. Mm. intertransversos ventrales; 2. M. longísimo cervical; 2'. M. longísimo de la cabeza; 3 y 4. M. semiespinal de la cabeza; 3. M. digástrico del cuello; 4. M. complejo; 5. Mm. escalenos; 6. M. largo de la cabeza; 7. M. esplenio (cortado); 8. M. serrato dorsal craneal; 9. M. esternohioideo; 10. M. esternotiroideo; 11. Mm. de la faringe; 12. M. tirohioideo; 13. M. masetero; 14. M. temporal; 15. M. digástrico; 16. M. esternocéfálico (cortado); 17. Fascia toracolumbar; a. Vértebra C4 (apófisis transversa); b. Vértebra C6 (apófisis transversa); c. 1ª costilla; d. Manubrio del esternón; e. Plexo braquial; f. Tráquea; g. Glándula tiroidea; h. Apófisis mastoideas (temporal); i. Cartílago auricular (cortado); j. A. carótida común y tronco vagosimpático (cortados); k. Basihioideos.

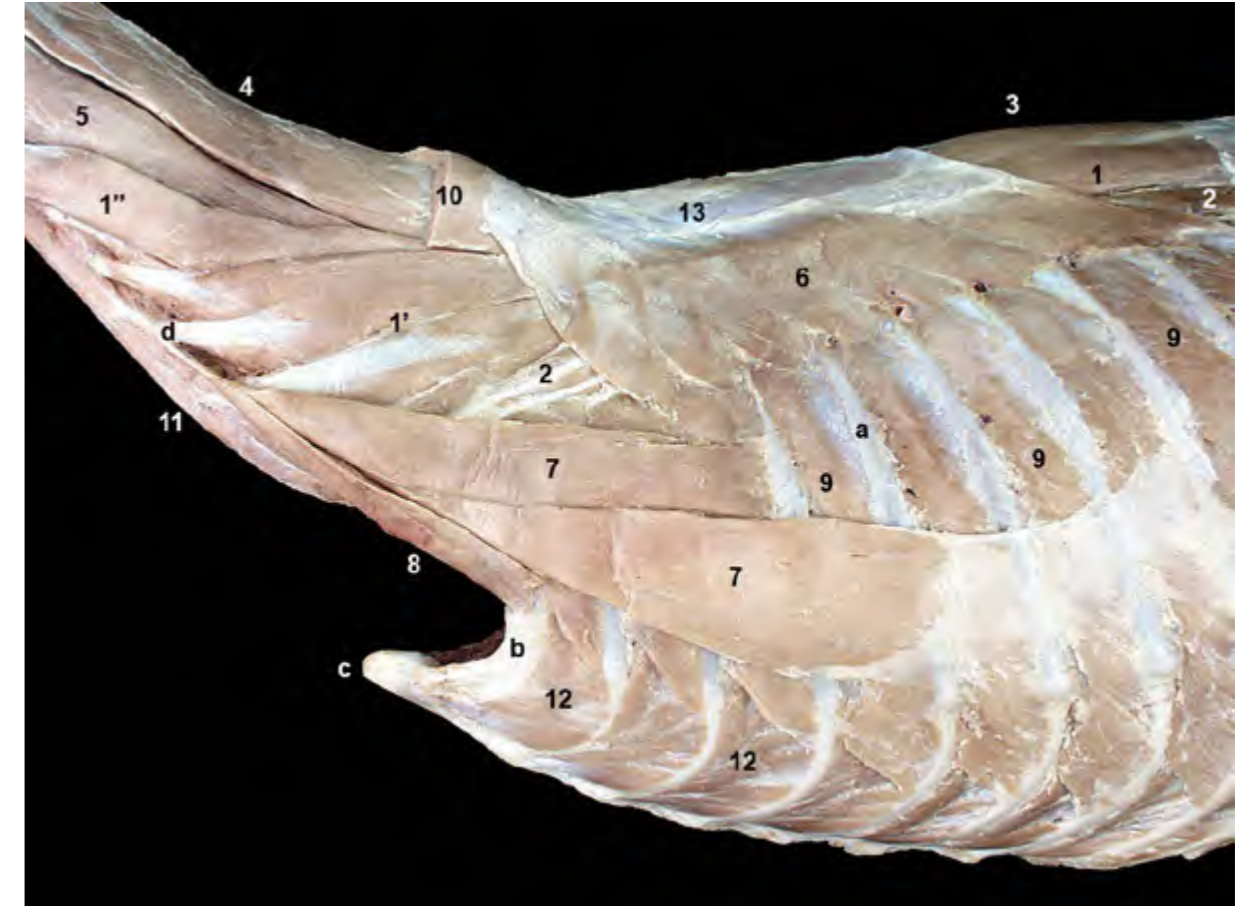


Figura 2.18 - Músculos de la columna vertebral y de la pared torácica. Visión lateral izquierda. Se han retirados los músculos recto del tórax y recto del abdomen, además de las estructuras viscerales del cuello. Se ha recortado la fascia toracolumbar, a excepción del fragmento que sirve de origen al músculo serrato dorsal craneal. El músculo serrato dorsal craneal mueve las costillas cranealmente; de este modo amplía el tamaño de la cavidad torácica, por lo que actúa durante la fase inspiratoria de la respiración. Otros músculos, como los escalenos, intercostales externos o elevadores de las costillas, tienen una función similar. 1. M. longísimo torácico; 1'. M. longísimo cervical; 1''. M. longísimo de la cabeza; 2. M. iliocostal; 3. M. espinal y semiespinal torácico y cervical; 4 y 5. M. semiespinal de la cabeza; 4. M. digástrico del cuello; 5. M. complejo; 6. M. serrato dorsal craneal; 7. M. escaleno dorsal; 8. M. escaleno medio; 9. Mm. intercostales externos; 10. M. esplenio (cortado); 11. M. largo del cuello; 12. Mm. intercostales internos; 13. Fascia toracolumbar; a. 5ª costilla; b. 1ª costilla; c. Manubrio del esternón; d. Apófisis transversa de la vértebra C4.

Mm. intertransversos

Son derivados profundos del músculo longísimo, por lo que pueden incluirse dentro de la columna intermedia de músculos epiaxiales. Se extienden entre apófisis transversas o también, como ocurre en el cuello, entre articulares y transversas. Aunque están presentes en las regiones lumbar y torácica caudal, se encuentran mucho mejor desarrollados en la región cervical, donde aparecen tres conjuntos musculares

superpuestos (Figura 2.19): Músculos intertransversos cervicales dorsales, intermedios y ventrales.

Mm. intertransversos cervicales dorsales (Figuras 2.19, 2.20). Son varios fascículos parcialmente fusionados entre sí que unen las apófisis articulares craneales con las apófisis transversas de las vértebras cervicales dispuestas más cranealmente, si bien saltando sobre una vértebra antes de llegar al punto de inserción.

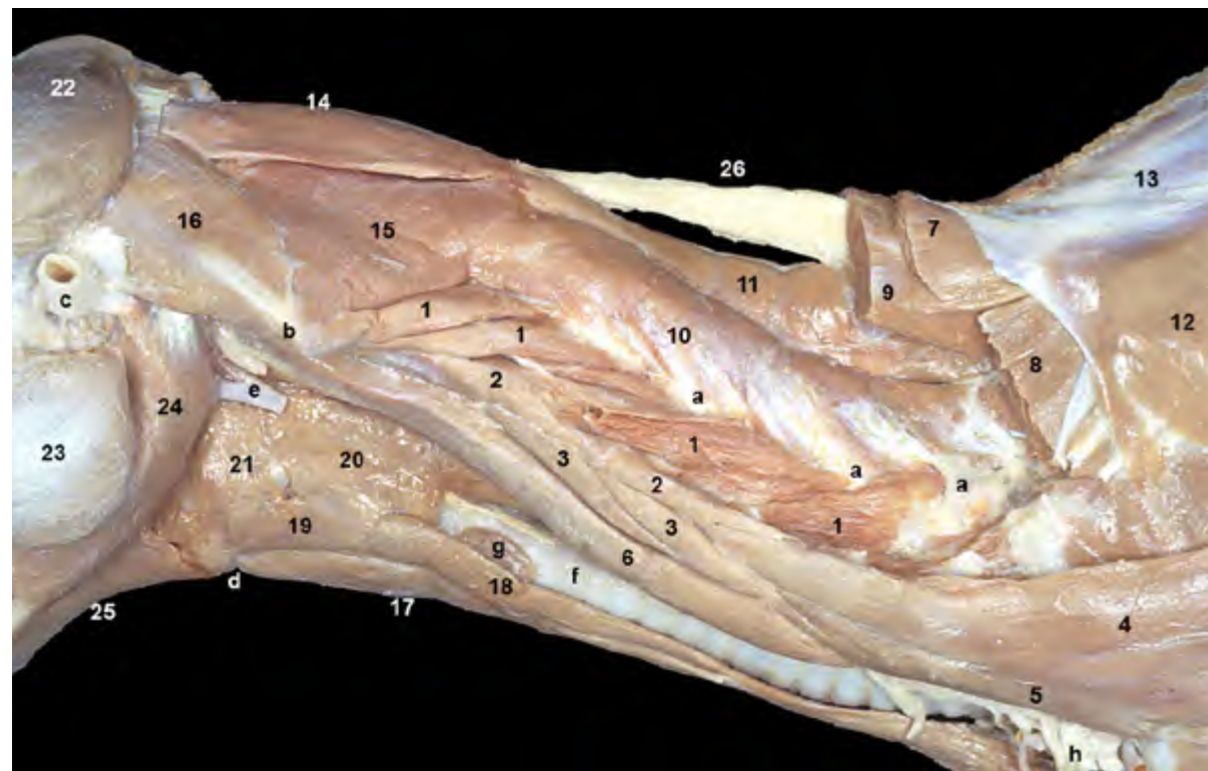


Figura 2.19 - Músculos del cuello. Visión lateral izquierda. Se han cortado los músculos esplenio, longísimo del cuello y semiespinal de la cabeza, de modo que ahora podemos reconocer músculos situados más profundamente. También se identifica el ligamento nugal. Los músculos intertransversos están muy desarrollados en la región cervical, donde se presentan formando tres grupos superpuestos: dorsales, intermedios y ventrales. Pertenecen al grupo de los músculos epiaxiales. 1. Mm. intertransversos dorsales; 2. Mm. intertransversos intermedios; 3. Mm. intertransversos ventrales; 4. M. escaleno dorsal; 5. M. escaleno medio; 6. M. largo de la cabeza; 7. M. esplenio (cortado); 8. M. longísimo cervical (cortado); 9. M. semiespinal de la cabeza (cortado); 10. Mm. multifidos cervicales; 11. M. espinal y semiespinal torácico y cervical; 12. M. serrato dorsal craneal; 13. Fascia toracolumbar; 14. M. recto dorsal mayor de la cabeza; 15. M. oblicuo caudal de la cabeza; 16. M. oblicuo craneal de la cabeza; 17. M. esternohioideo; 18. M. esternotiroideo; 19. M. tirohioideo; 20. M. tirofaríngeo; 21. M. hiofaríngeo; 22. M. temporal; 23. M. masetero; 24. M. digástrico; 25. M. milohioideo; 26. Ligamento nugal; a. Apófisis articulares de las vértebras cervicales; b. Ala del atlas; c. Cartílago auricular (cortado); d. Basihioides; e. Arteria carótida común y tronco vagosimpático (cortados); f. Tráquea; g. Glándula tiroidea; h. Plexo braquial.

El fascículo más caudal se origina en la primera vértebra torácica, mientras que el más craneal se inserta en el ala del atlas.

Mm. intertransversos cervicales intermedios (Figura 2.20): Son varios fascículos que unen las apófisis transversas de las vértebras cervicales. El fascículo más caudal se origina en la primera vértebra torácica, mientras que el más craneal se inserta en el ala del atlas.

Mm. intertransversos cervicales ventrales (Figura 2.20): Son varios fascículos que unen las apófisis transversas de las vértebras cervicales. Se sitúan ventralmente a los músculos intertransversos intermedios, entre la lámina ventral de la 6ª vértebra cervical y la apófisis transversa de la 2ª vértebra cervical.

Función: Estabilizan la columna cervical. Si actúan unilateralmente mue-

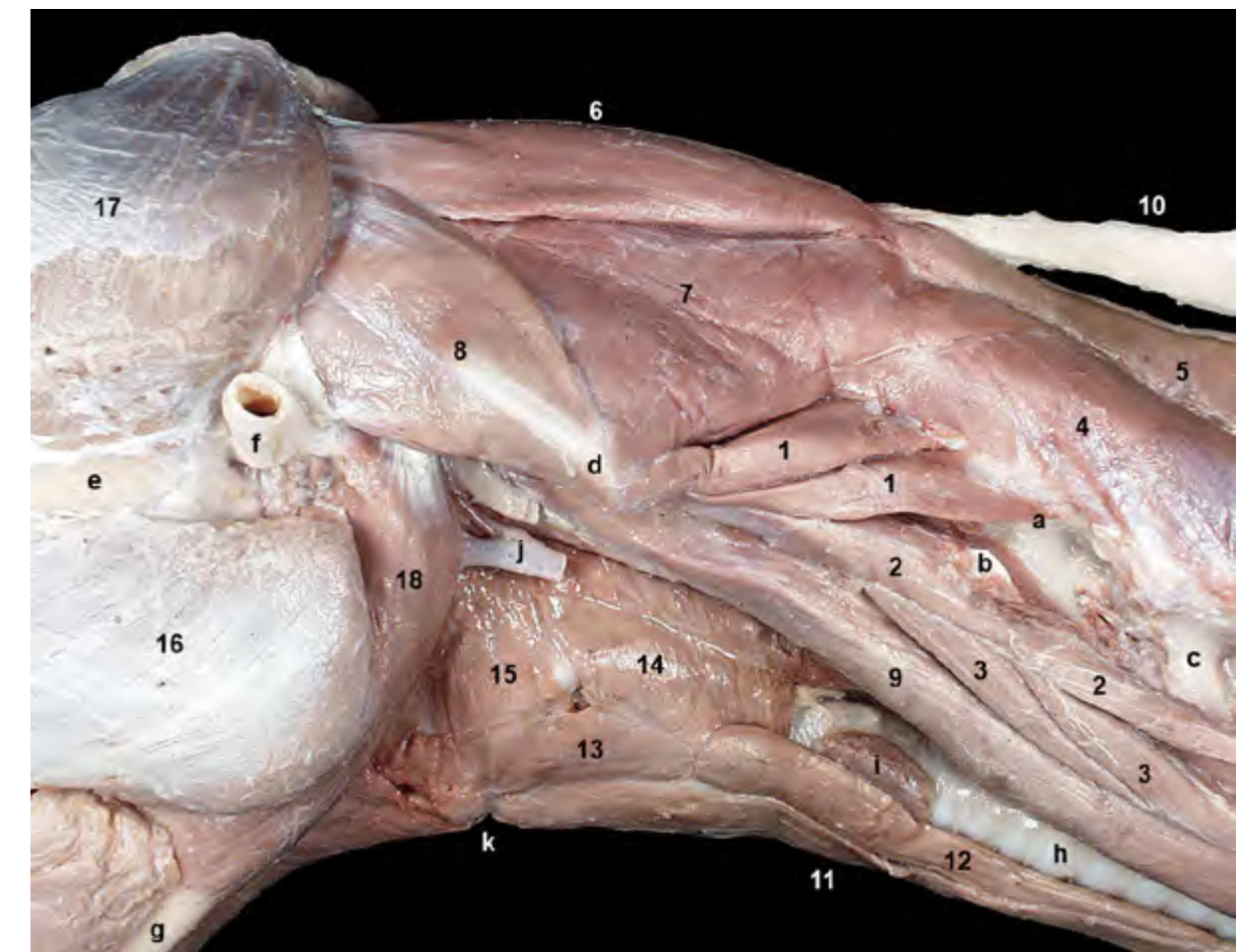


Figura 2.20 - Visión lateral izquierda de la región cervical craneal. Se han resecado algunos mm. intertransversos dorsales para poder reconocer mejor las vértebras cervicales. Los músculos intertransversos dorsales unen apófisis articulares craneales con apófisis transversas de vértebras precedentes. Los intertransversos intermedios y ventrales unen entre sí apófisis transversas de vértebras próximas. 1. Mm. intertransversos dorsales; 2. Mm. intertransversos intermedios; 3. Mm. intertransversos ventrales; 4. Mm. multifidos del cuello; 5. M. espinal y semiespinal torácico y cervical; 6. M. recto dorsal mayor de la cabeza; 7. M. oblicuo caudal de la cabeza; 8. M. oblicuo craneal de la cabeza; 9. M. largo de la cabeza; 10. Ligamento nugal; 11. M. esternohioideo; 12. M. esternotiroideo; 13. M. tirohioideo; 14. M. tirofaríngeo; 15. M. hiofaríngeo; 16. M. masetero; 17. M. temporal; 18. M. digástrico; a. Vértebra C4 (apófisis articular craneal); b. Vértebra C4 (apófisis transversa); c. Vértebra C5; d. Ala del atlas; e. Arco cigomático; f. Cartílago auricular (cortado); g. Mandíbula; h. Tráquea; i. Glándula tiroidea; j. Arteria carótida común y tronco vagosimpático (cortados); k. Basihioides.

ven lateralmente el cuello.

Inervación: Ramos dorsales y ventrales de los nervios cervicales.

Columna medial: Sistema transversoespinoso

El sistema transversoespinoso constituye la columna medial de músculos epiaxiales. Es también el más complejo de los tres sistemas musculares que se disponen sobre la columna vertebral. La dirección que toman los fascículos musculares de la columna medial es diferente a la de las columnas lateral o intermedia de

músculos epiaxiales, ya que las fibras se dirigen, desde un origen caudal, ventral y lateral, hacia una inserción craneal, dorsal y medial; es decir, como indica el nombre del sistema, los músculos se disponen entre las apófisis transversas, o mamilares o articulares, donde se originan, y las apófisis espinosas de vértebras situadas más cranealmente, donde se insertan (Figuras 2.21, 2.22). Otros músculos de la columna medial pueden tomar una dirección sagital, uniéndose entre sí apófisis espinosas (Figura 2.22).

Algunos músculos del sistema

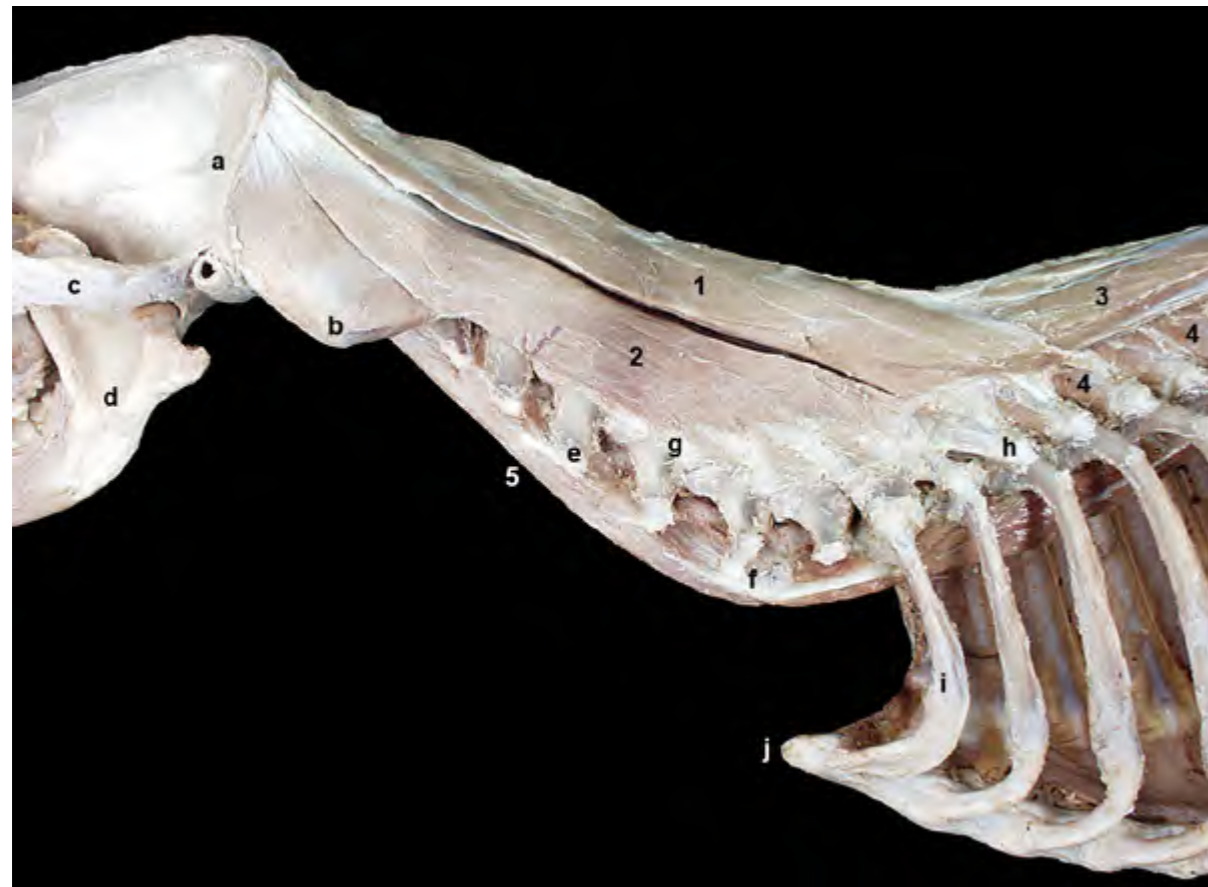

Figura 2.21 - Músculos de la columna vertebral. Visión lateral izquierda de la región cervical. Se han eliminado los músculos longísimo e iliocostal, además de todos los intertransversos. El músculo semiespinal de la cabeza está formado por dos componentes claramente individualizados: músculo digástrico del cuello y complejo. Pertenece a la columna medial o sistema transversoespinoso de músculos epiaxiales. 1 y 2. M. semiespinal de la cabeza; 1. M. digástrico del cuello; 2. M. complejo; 3. M. espinal y semiespinal torácico y cervical; 4. Mm. multífidos del tórax; 5. M. largo del cuello; a. Cresta nugal (occipital); b. Ala del atlas; c. Arco cigomático; d. Mandíbula; e. Apófisis transversa (vértebra C4); f. Apófisis transversa (lámina ventral) de la vértebra C6; g. Apófisis articular caudal (vértebra C5); h. Apófisis articular craneal (vértebra C7); i. 1ª costilla; j. Manubrio del esternón.

son largos y saltan sobre varias vértebras: es el caso del músculo espinal y semiespinal torácico y cervical o del músculo semiespinal de la cabeza. Otros músculos, dispuestos más profundamente, son más cortos y unen vértebras adyacentes: músculos multífidos y rotadores.

M. espinal y semiespinal torácico y cervical (Figuras 2.15, 2.22)

Es un potente músculo que se

extiende entre la región lumbar craneal y el axis. Los fascículos de la parte espinal del músculo (Figura 2.23), que están separados incompletamente, saltan sobre varias vértebras y se disponen principalmente uniéndose apófisis espinosas. Los fascículos de la parte semiespinal del músculo (Figura 2.23), que se encuentran en la región torácica, se sitúan uniéndose apófisis mamilares con apófisis espinosas de vértebras

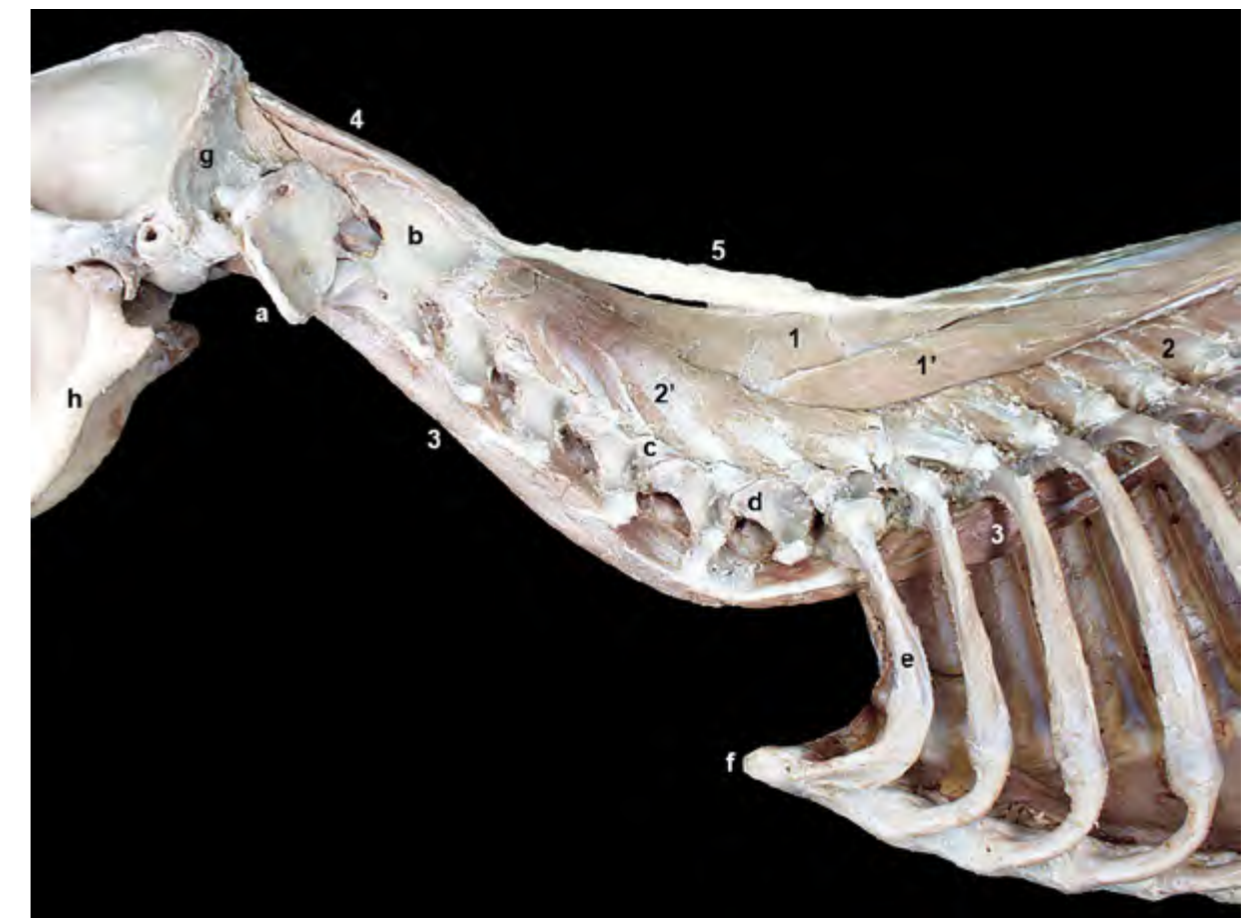

Figura 2.22 - Músculos profundos de la columna vertebral. Visión lateral izquierda de la región cervical. Se ha retirado el músculo semiespinal de la cabeza, y se han eliminado los músculos motores de la cabeza del lado izquierdo (se observan los del derecho). El músculo espinal y semiespinal torácico y cervical se extiende entre la región lumbar craneal y el axis. La parte espinal del músculo se dispone uniéndose apófisis espinosas vertebrales. La parte semiespinal, que se encuentran en la región torácica, se sitúan uniéndose apófisis mamilares con apófisis espinosas de vértebras más craneales. Dado que las partes espinal y semiespinal son difícilmente separables todo el conjunto forma una unidad funcional. 1. M. espinal y semiespinal torácico y cervical (parte espinal); 1'. M. espinal y semiespinal torácico y cervical (parte semiespinal); 2. Mm. multífidos torácicos; 2'. Mm. multífidos cervicales; 3. M. largo del cuello; 4. M. recto dorsal mayor de la cabeza (del lado derecho); 5. Ligamento nugal; a. Atlas; b. Axis; c. Apófisis articular caudal (vértebra C5); d. Apófisis articular craneal (vértebra C7); e. 1ª costilla; f. Manubrio del esternón; g. Occipital; h. Mandíbula.

más craneales. Dado que las partes espinal y semiespinal son difícilmente separables, y que el músculo situado en la región dorsal se continúa con el de la región cervical, todo el conjunto forma una unidad funcional a la que se le da el nombre de músculo espinal y semiespinal torácico y cervical.

Función: Extiende y estabiliza el dorso. Eleva el cuello. Si actúa unilateralmente dirige el cuello y el dorso lateralmente.

Inervación: Ramos dorsales de los nervios espinales.

M. semiespinal de la cabeza (Figura 2.24)

El potente músculo semiespinal de la cabeza está formado por dos músculos claramente separados: músculo digástrico del cuello (se dispone dorso-medialmente) y músculo complejo (se sitúa ventrolateralmente). Ambos músculos unen las vértebras cervicales y las primeras vértebras torácicas con el

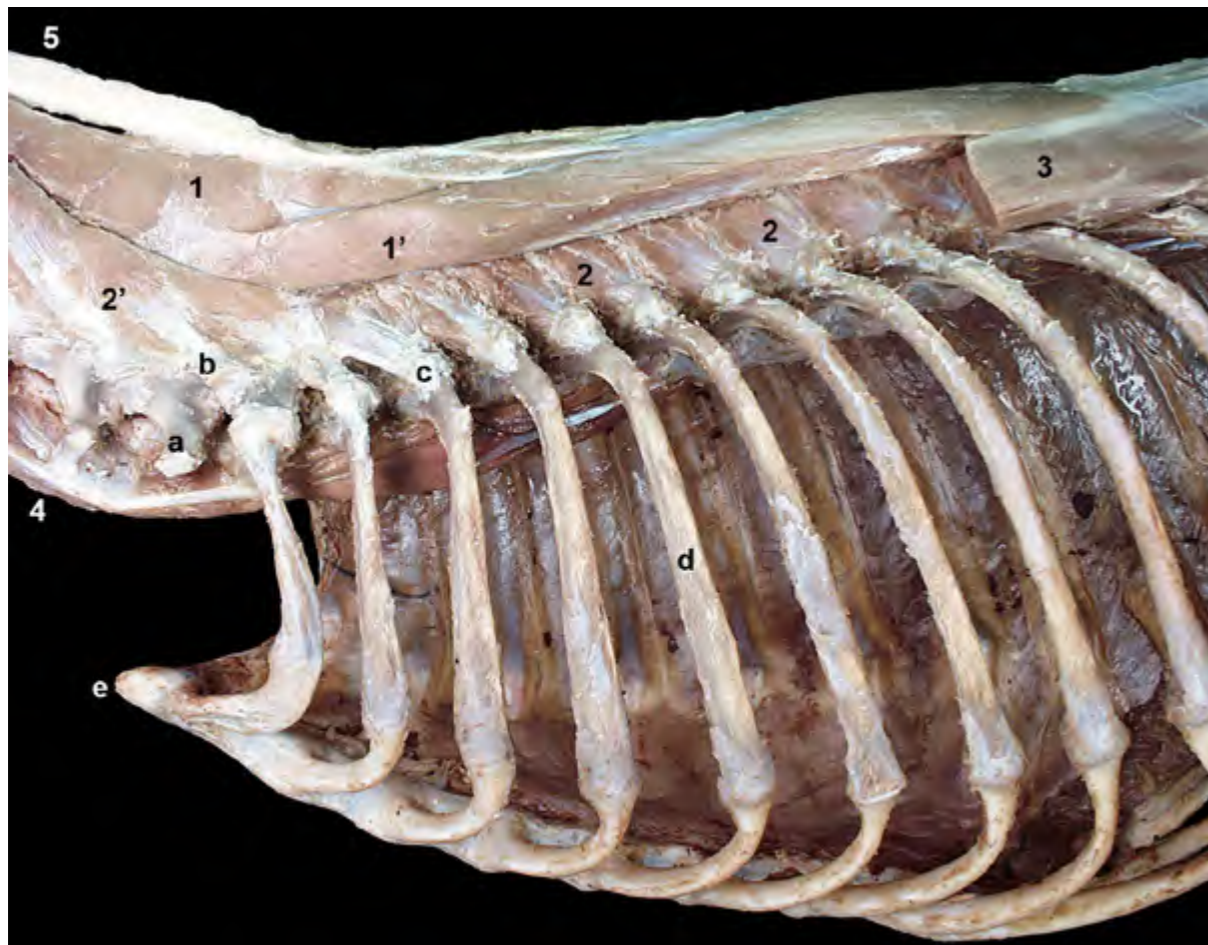


Figura 2.23 - Músculos profundos de la columna vertebral. Visión lateral izquierda de la región vertebral torácica. Se ha retirado el músculo longísimo, lo que permite apreciar el músculo espinal y semiespinal y los músculos multifidos. El músculo espinal y semiespinal está formado por varias porciones difícilmente separables entre sí. En la disección pueden diferenciarse la parte espinal, que une apófisis espinosas vertebrales, y la parte semiespinal, que une apófisis mamilares con apófisis espinosas más craneales. La parte espinal es más medial que la semiespinal. 1 y 1'. M. espinal y semiespinal torácico y cervical; 1. Parte espinal; 1'. Parte semiespinal; 2. Mm. multifidos torácicos; 2'. Mm. multifidos cervicales; 3. M. longísimo (cortado); 4. M. largo del cuello; 5. Ligamento nugal; a. Apófisis transversa (vértebra C7); b. Apófisis articular caudal (vértebra C7); c. Apófisis transversa (vértebra T3); d. 5ª costilla; e. Manubrio del esternón.

cráneo.

El *m. digástrico del cuello* (Figura 2.21) se origina en las apófisis transversas de las primeras vértebras torácicas y en el rafe tendinoso medio de la región cervical dorsal. Se inserta en la escama del occipital. Su vientre tiene varias inscripciones tendinosas.

El *m. complejo* (Figura 2.21) se origina en las apófisis articulares caudales de las vértebras cervicales y de la primera vértebra torácica. Se inserta en la cresta nugal.

Función: Eleva la cabeza y el cuello. Si actúa unilateralmente dirige hacia un lado la cabeza y el cuello.

Inervación: Ramos dorsales de los nervios espinales.

Mm. multifidos

Los músculos multifidos muestran una disposición claramente segmentaria. Sus numerosos fascículos, que se sitúan en capas superpuestas parcialmente y que saltan sobre una o dos vértebras, unen las apófisis mamilares, articulares o

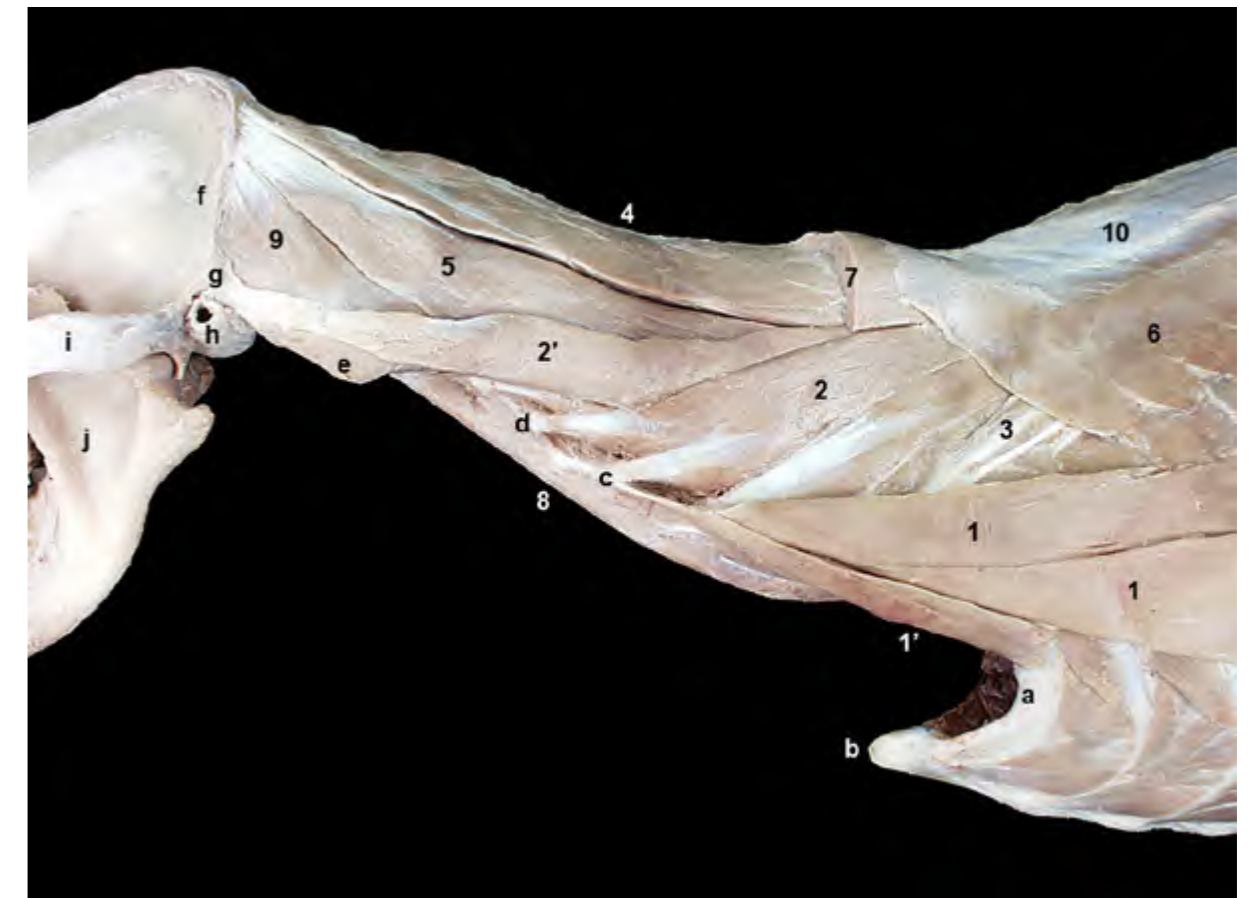

Figura 2.24 - Músculos de la columna vertebral. Visión lateral izquierda de la región cervical. Se ha cortado el músculo esplenio y se han retirado los músculos intertransversos y largo de la cabeza. Se han eliminado además las estructuras del espacio visceral del cuello y los músculos de la cabeza. Los músculos escalenos son músculos del cuello. No obstante, el escaleno dorsal contribuye en la estructura de la pared lateral torácica. 1. M. escaleno dorsal; 1'. M. escaleno medio; 2. M. longísimo cervical; 2'. M. longísimo de la cabeza; 3. M. iliocostal; 4 y 5. M. semiespinal de la cabeza; 4. M. digástrico del cuello; 5. M. complejo; 6. M. serrato dorsal craneal; 7. M. esplenio (cortado); 8. M. largo del cuello; 9. M. oblicuo craneal de la cabeza; 10. Fascia toracolumbar; a. 1ª costilla; b. Manubrio del esternón; c. Vértebra C4 (apófisis transversa); d. Vértebra C3 (apófisis transversa); e. Ala del atlas; f. Cresta nugal (occipital); g. Apófisis mastoidea (temporal); h. Cartílago auricular (cortado); i. Arco cigomático; j. Mandíbula.

transversas de las vértebras con las apófisis espinosas de las vértebras precedentes. Se extienden desde el sacro hasta el axis, por lo que se pueden reconocer tres partes: lumbar (Figura 2.10), torácica (Figura 2.23) y cervical (Figura 2.22).

Función: Estabilizan la columna. En la región cervical elevan el cuello y lo dirigen lateralmente si la contracción es unilateral.

Inervación: Ramos dorsales de los nervios espinales.

Mm. rotadores (Figuras 2.25, 2.26, 2.27)

Los músculos rotadores se sitúan profundamente a los músculos multifidos. Sólo aparecen en la región torácica craneal, entre la 1ª y la 10ª vértebras, ya que más caudalmente la forma y posición de las superficies de las apófisis articulares no permiten los movimientos de rotación de la columna. Se disponen entre las apófisis transversas vertebrales y las apófisis espinosas de las vértebras precedentes. Hay 8 músculos rotadores

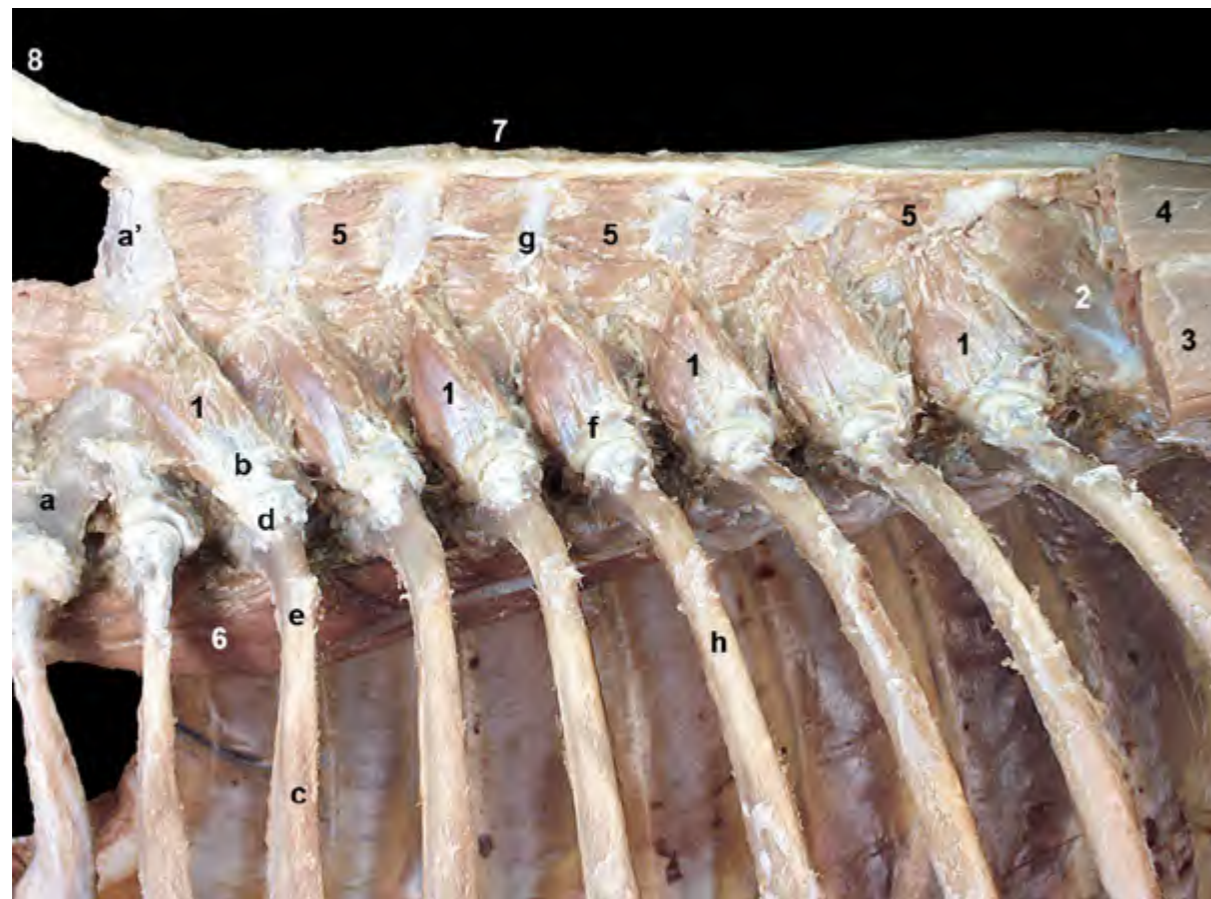


Figura 2.25 - Músculos profundos de la columna vertebral. Visión lateral izquierda de la región vertebral torácica. Se han retirado, además de los tres grandes músculos superficiales de la columna, la mayor parte de los multifidos (a excepción de los caudales). Los músculos rotadores aparecen entre las vértebras T1 y T10 y se sitúan profundamente a los multifidos. Los rotadores largos, reconocibles en la disección, unen la apófisis transversa de una vértebra con la espinosa de una vértebra anterior, pero saltando sobre un segmento (por ejemplo, T10 con T8, T9 con T7, etc.). 1. Mm. rotadores largos; 2. M. multifido del tórax; 3. M. longísimo del tórax (cortado); 4. M. espinal y semiespinal torácico y cervical (cortado); 5. Mm. interespinales; 6. M. largo del cuello; 7. Ligamento supraespinoso; 8. Ligamento nucal; a. Vértebra T1; a'. Apófisis espinosa de la vértebra T1; b. Apófisis transversa de la vértebra T3; c. 3ª costilla; d. Tubérculo costal; e. Ángulo de la costilla; f. Apófisis transversa de la vértebra T6; g. Apófisis espinosa de la vértebra T4; h. 6ª costilla.

largos y 9 músculos rotadores cortos.

Mm. rotadores largos (Figuras 2.25, 2.27): cada uno de ellos une la apófisis transversa con la espinosa de una vértebra anterior, pero saltando sobre un segmento.

Mm. rotadores cortos (Figuras 2.26, 2.27): cada uno de ellos une la apófisis transversa de una vértebra con la espinosa de la vértebra inmediatamente anterior. Los músculos rotadores cortos se disponen profundamente a los músculos rotadores largos.

Función: Rotan la parte craneal de la columna torácica. La acción bilate-

ral estabiliza la columna.

Inervación: Ramos dorsales de los nervios espinales.

Mm. interespinales

Se disponen entre apófisis espinosas adyacentes. Se sitúan profundamente al músculo espinal y semiespinal torácico y cervical. Se encuentran en las regiones lumbar, torácica y cervical caudal (Figuras 2.26, 2.28).

Función: Estabilizan la columna vertebral.

Inervación: Ramos dorsales de los nervios espinales.

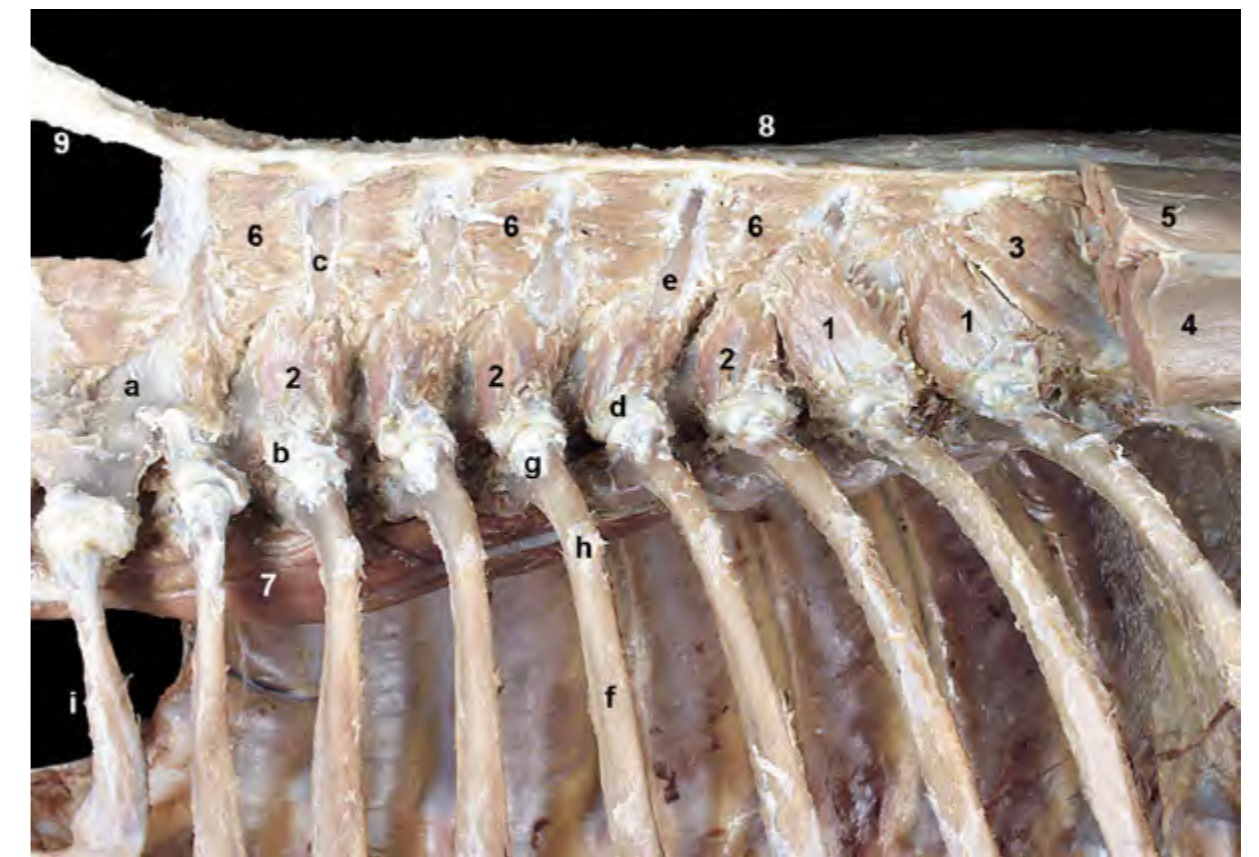

Figura 2.26 - Músculos profundos de la columna vertebral. Visión lateral izquierda de la región vertebral torácica. Se han resecado, además de la mayor parte de los multifidos, casi todos los músculos rotadores largos. Los músculos rotadores cortos se disponen profundamente a los rotadores largos. Unen la apófisis transversa de una vértebra con la espinosa de la vértebra inmediatamente anterior. 1. Mm. rotadores largos; 2. Mm. rotadores cortos; 3. M. multifido del tórax; 4. M. longísimo del tórax (cortado); 5. M. espinal y semiespinal torácico y cervical (cortado); 6. Mm. interespinales; 7. M. largo del cuello; 8. Ligamento supraespinoso; 9. Ligamento nucal; a. Vértebra T1; b. Apófisis transversa de la vértebra T3; c. Apófisis espinosa de la vértebra T2; d. Apófisis transversa de la vértebra T6; e. Apófisis espinosa de la vértebra T5; f. 5ª costilla; g. Tubérculo costal; h. Ángulo de la costilla; i. 1ª costilla.

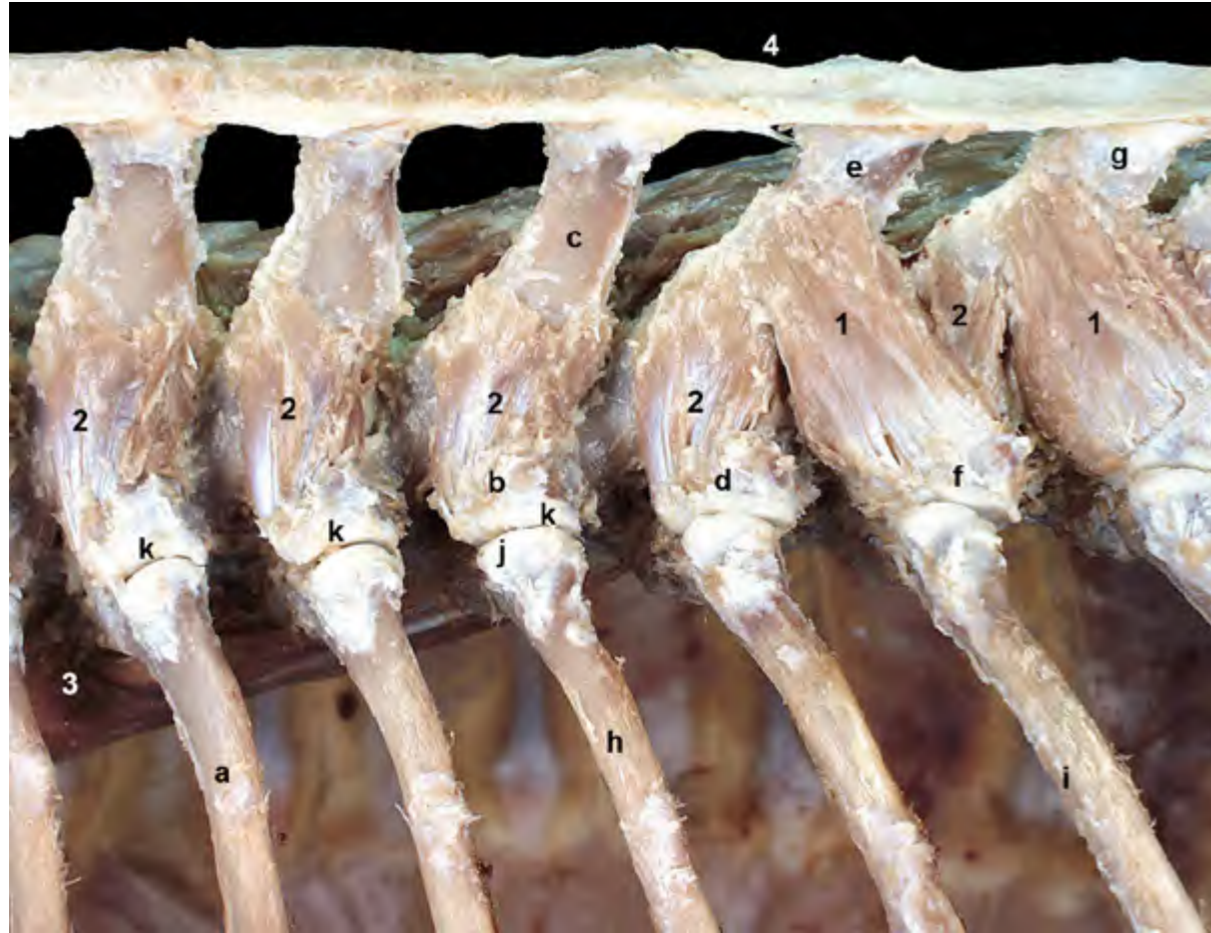


Figura 2.27 - Músculos profundos de la columna vertebral. Visión lateral izquierda de la región vertebral torácica. Se han resecado los músculos rotadores largos más craneales y los músculos interespinales para realzar la relación del grupo de los rotadores con las vértebras torácicas. Los músculos rotadores colaboran en la rotación de la parte craneal de la columna torácica. La acción bilateral estabiliza la columna. 1. Mm. rotadores largos; 2. Mm. rotadores cortos; 3. M. largo del cuello; 4. Ligamento supraespinoso; a. 4ª costilla; b. Apófisis transversa de la vértebra T6; c. Apófisis espinosa de la vértebra T5; d. Apófisis transversa de la vértebra T7; e. Apófisis espinosa de la vértebra T6; f. Apófisis transversa de la vértebra T8; g. Apófisis espinosa de la vértebra T7; h. 6ª costilla; i. 8ª costilla; j. Tubérculo costal; k. Articulaciones costotransversas (se ha cortado la cápsula articular).

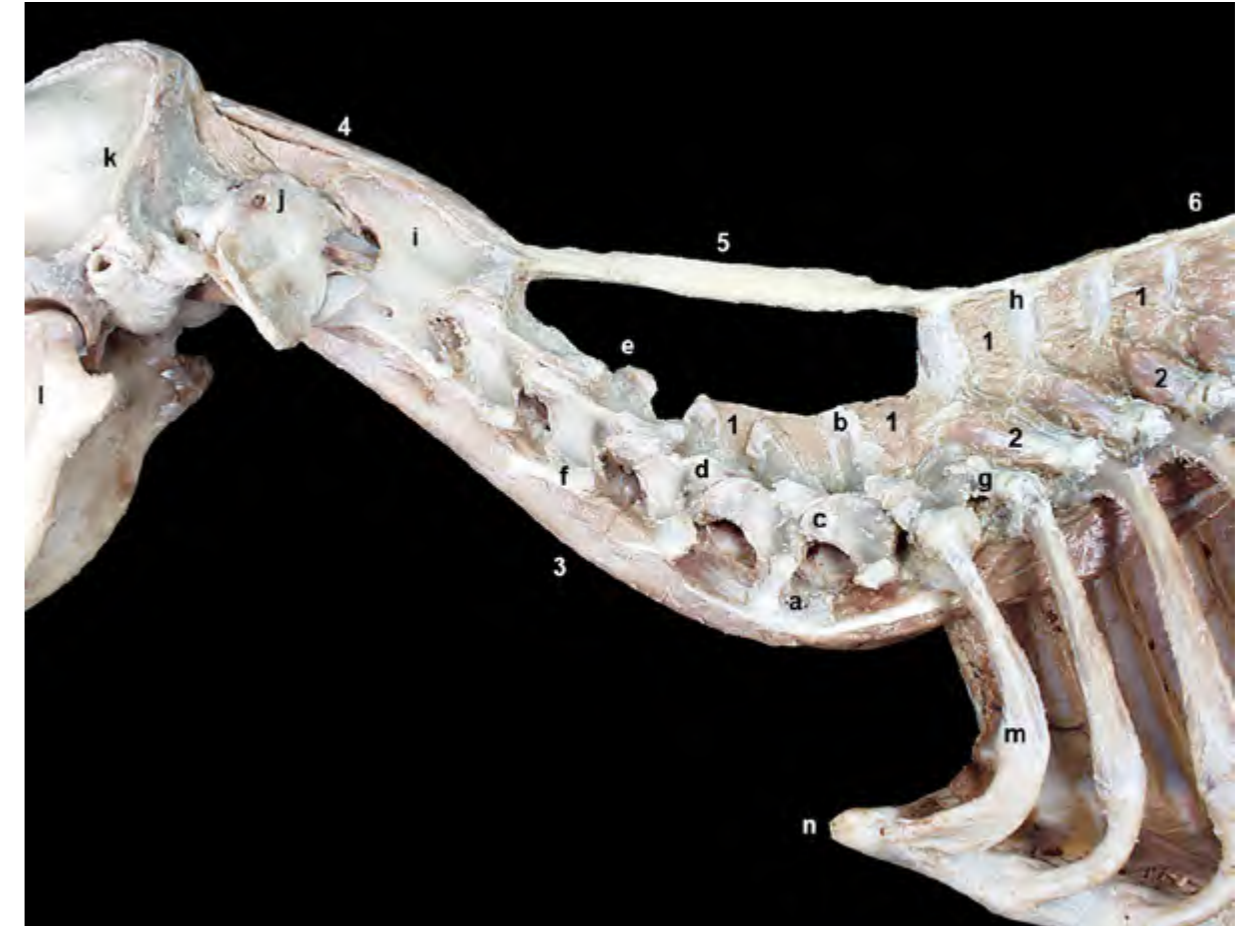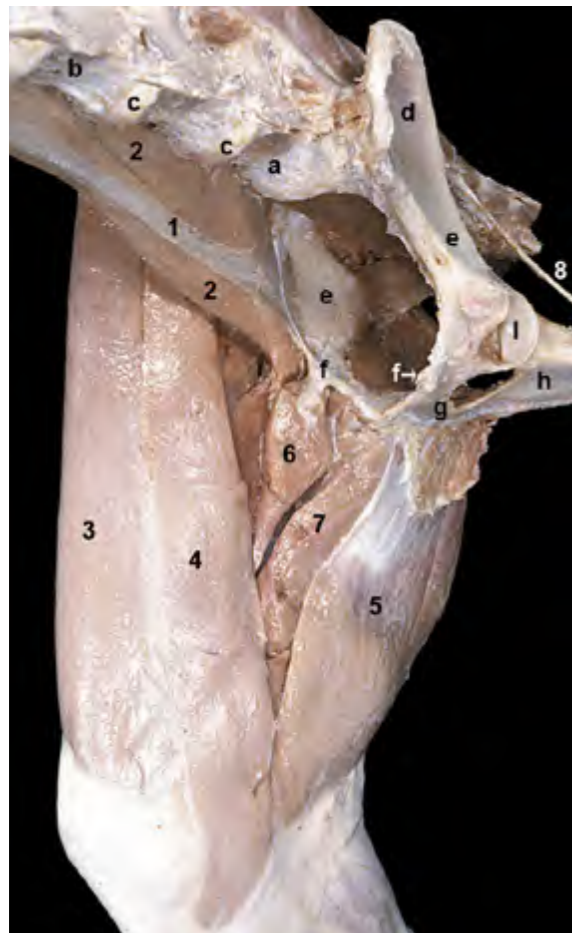


Figura 2.28 - Músculos profundos de la columna vertebral. Visión lateral izquierda de las regiones vertebral torácica y cervical. Se han retirado los músculos espinal y semiespinal torácico y cervical y los multifidos. Los músculos interespinales se disponen profundamente entre apófisis espinosas adyacentes en las regiones lumbar, torácica y cervical caudal. El ligamento nual une la apófisis espinosa de la vértebra T1 con la apófisis espinosa del axis. Participa en el sostén del cuello y de la cabeza. Su continuación caudal es el ligamento supraespinoso. 1. Mm. interespinales; 2. Mm. rotadores largos; 3. M. largo del cuello; 4. M. recto dorsal mayor de la cabeza (del lado derecho); 5. Ligamento nual; 6. Ligamento supraespinoso; a. Vértebra C6 (lámina ventral); b. Vértebra C7 (apófisis espinosa); c. Vértebra C7 (apófisis articular craneal); d. Vértebra C5 (apófisis articular caudal); e. Vértebra C4 (apófisis espinosa); f. Vértebra C4 (apófisis transversa); g. Vértebra T2 (apófisis transversa); h. Vértebra T2 (apófisis espinosa); i. Axis (apófisis espinosa); j. Arco dorsal del atlas; k. Cresta nual (occipital); l. Mandíbula; m. 1ª costilla; n. Manubrio del esternón.

Músculos hipoaxiales

Los músculos hipoaxiales se relacionan ventralmente con la columna vertebral. Su número y su tamaño es reducido si se comparan con los músculos epiaxiales (Figura 2.11). Se encuentran en las regiones lumbar y cervical, estando ausentes en la mayor parte de la columna vertebral torácica. Su inervación corre a cargo de los ramos ventrales de los nervios espinales. Actúan como flexores y fijadores de la columna vertebral, si bien también provocan movimientos de lateralización cuando se contraen unilateralmente.

Los músculos hipoaxiales de la región lumbar, también llamados músculos sublumbares, en virtud de sus inserciones en el coxal y en el fémur se incluyen en el grupo de músculos de la cintura pélvica



(Figuras 2.29, 2.30) y se estudian por tanto junto a los músculos del miembro pelviano (ver Capítulo 4). A continuación se estudiarán por tanto únicamente los músculos hipoaxiales de la región cervical.

Mm. escalenos (Figuras 2.18, 2.31)

Los músculos escalenos se disponen entre las apófisis transversas cervicales y las primeras costillas. Se diferencian el músculo escaleno dorsal y el músculo escaleno medio.

M. escaleno dorsal (Figuras 2.11, 2.18). Está formado por un par de bandas musculares que se sitúan sobre las costillas más craneales. La banda más ventral se origina en la costilla 8 ó 9. La otra banda lo hace en las costillas 3 ó 4. Ambas bandas convergen cranealmente y se insertan en las apófisis transversas de las vértebras cervicales 5^a a 3^a.

Figura 2.29 - Visión craneoventral de los músculos sublumbares del lado derecho. Se ha retirado el miembro pelviano izquierdo (a excepción del coxal). Los músculos psoas mayor y menor son músculos extrínsecos del miembro pelviano. También llamados músculos sublumbares, por su disposición ventral a las vértebras lumbares, forman el techo de la cavidad abdominal. 1. M. psoas menor; 2. M. psoas mayor; 3. M. sartorio (parte craneal); 4. M. sartorio (parte caudal); 5. M. gracilis; 6. M. pectíneo; 7. M. aductor; 8. Ligamento sacrotuberoso; a. Vértebra L7; b. Vértebra L5; c. Discos intervertebrales; d. Ala del ilion; e. Cuerpo del ilion; f. Eminencia iliopúbica; g. Pubis; h. Isquion; i. Acetábulo.

M. escaleno medio. Se origina, mediante tres fascículos parcialmente separados, en el borde craneal de la 1^a costilla. El fascículo más superficial se inserta en la apófisis transversa de la vértebra 4C (Figura 2.24), mientras que los más profundos sólo llegan hasta las vértebras 7C y 6C (Figura 2.32).

Función: Flexionan el cuello, o lo dirigen lateralmente si la contracción es unilateral. Se comportan como auxiliares de la inspiración, ya que mueven cranealmente las primeras costillas cuando el cuello está fijo.

Inervación: Ramos ventrales de los últimos nervios cervicales y primeros nervios torácicos.

M. largo de la cabeza (Figuras 2.7, 2.31, 2.33)

Se origina en el área ventromedial de las apófisis transversas de las vértebras cervicales y se inserta en el tubérculo muscular de la parte basilar del occipital (Figura 2.34).

Función: flexiona la parte craneal del cuello y la articulación atlantooccipital, por lo que desciende la cabeza.

Inervación: Ramos ventrales de los nervios cervicales.

M. largo del cuello (Figuras 2.11, 2.22, 2.34)

Discurre medial y paralelo al músculo largo de la cabeza. Está formado por diferentes fascículos que se disponen bajo los cuerpos de las pri-

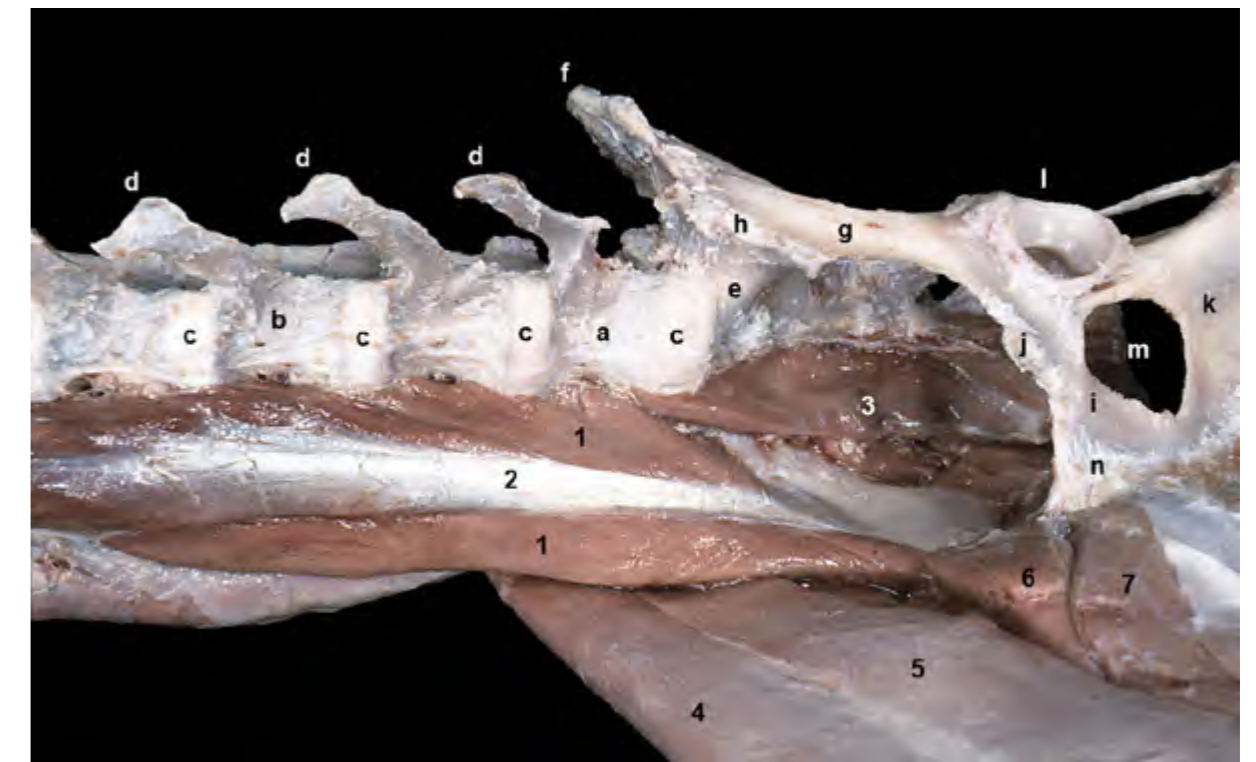


Figura 2.30 - Visión ventral de los músculos sublumbares. Se han conservado los músculos y el miembro derechos; se han eliminado los músculos izquierdos. Los músculos psoas se originan en los cuerpos y apófisis transversas de las vértebras lumbares. Se insertan en el ilion (psoas menor) y en el trocánter menor del fémur (psoas mayor). El tercer miembro del grupo, músculo cuadrado lumbar, está cubierto por los psoas y no se ve en esta disección. 1. M. psoas mayor; 2. M. psoas menor; 3. M. sacrocaudal ventral lateral; 4. M. sartorio (parte craneal); 5. M. sartorio (parte caudal); 6. M. pectíneo; 7. M. aductor; a. Vértebra L7; b. Vértebra L5; c. Discos intervertebrales; d. Apófisis transversas; e. Sacro; f. Cresta iliaca; g. Cuerpo del ilion; h. Articulación sacroiliaca; i. Pubis; j. Eminencia iliopúbica; k. Isquion; l. Acetábulo; m. Agujero obturado; n. Sínfisis pélvica.

meras vértebras torácicas y de las vértebras cervicales. La parte torácica del músculo (Figura 2.11) se origina en la superficie ventral de los cuerpos de las seis primeras vértebras torácicas; desde allí los vientres divergen cranealmente para insertarse conjuntamente en la lámina ventral de la 6ª vértebra cervical. La parte cervical tiene cuatro vientres que se originan sucesivamente en las apófisis transversas de las vértebras C6 a C3; desde allí los fascículos se dirigen cranealmente para insertarse en la cresta ventral de las vértebras precedentes, lle-

gando el vientre más craneal al tubérculo ventral del atlas (Figura 2.35).

Función: Flexiona el cuello

Inervación: Ramos ventrales de los nervios cervicales.

Músculos motores específicos de la cabeza

El atlas y el axis, así como las articulaciones atlantooccipital y atlantoaxial, están estrechamente relacionados con un reducido grupo muscular que es el responsable de los movimientos especializados que ocurren en esa región.

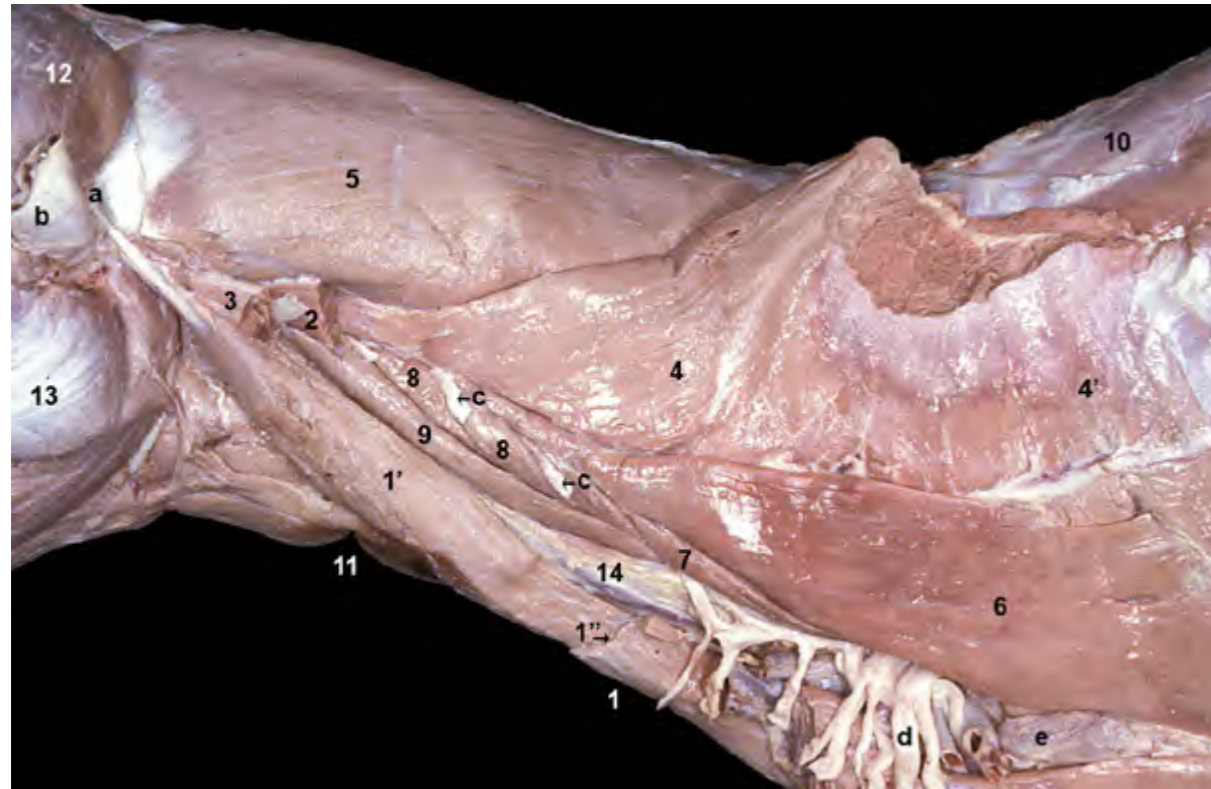


Figura 2.31 - Músculos del cuello. Visión lateral izquierda. Se ha cortado la inserción del músculo serrato ventral en la cara serrata de la escápula para poder separar el miembro torácico. El músculo serrato ventral es el único músculo extrínseco del miembro torácico todavía presente en la disección. Podemos ver además músculos pertenecientes al grupo de músculos de la columna vertebral (esplenio), al grupo ventral del cuello (esternocéfálico) y al grupo de la pared torácica (escalenos). Los nervios del plexo braquial surgen ventralmente a los músculos escalenos. 1. M. esternocéfálico; 1'. M. esternocéfálico (parte mastoidea); 1''. Línea de corte de la p occipital del m. esternocéfálico; 2. M. omotransverso (cortado); 3. Parte mastoidea del m. cleidocefálico (cortada); 4. M. serrato ventral del cuello; 4'. M. serrato ventral del tórax; 5. M. esplenio; 6. M. escaleno dorsal; 7. M. escaleno medio; 8. Mm. intertransversos ventrales; 9. M. largo de la cabeza; 10. Fascia toracolumbar; 11. M. esternohioideo; 12. M. temporal; 13. M. masetero; 14. Vaina carotídea; a. Apófisis mastoides del temporal; b. Cartílago auricular (cortado); c. Ramos ventrales de los nervios cervicales; d. Plexo braquial; e. Nódulo linfático axilar propio.

Esos músculos, que actúan específicamente sobre la cabeza, discurren entre las vértebras cervicales más craneales y el hueso occipital (Figura 2.36). Su contracción es la causante de iniciar el movimiento a ese nivel y provoca pequeños cambios en la posición de la cabeza al actuar sobre las articulaciones atlantoaxial y atlantooccipital. Lógicamente, para llevar a cabo movimientos

más amplios y menos finos de la cabeza se requiere la actuación de los largos y potentes músculos del cuello que se insertan en el cráneo (músculos esternocéfálico, braquiocefálico, esplenio, longísimo de la cabeza, semiespinal de la cabeza, etc).

El grupo de músculos motores específicos de la cabeza está formado por los dos músculos rectos dorsales, los

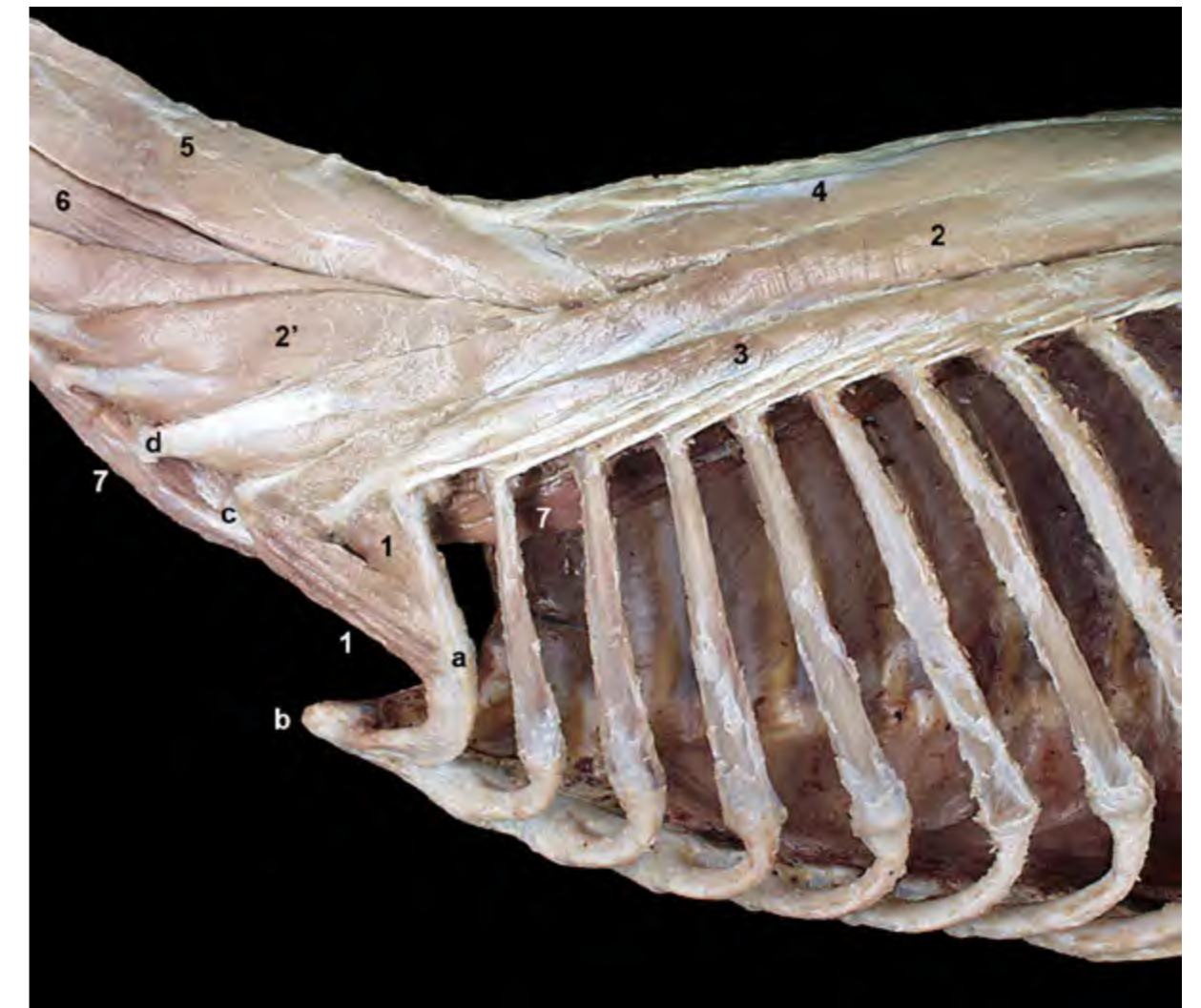

Figura 2.32 - Músculos de la columna vertebral. Visión lateral izquierda. Se ha retirado, además del músculo escaleno dorsal, la porción superficial del músculo escaleno medio, lo que permite observar la porción profunda de este músculo. Los músculos escalenos se disponen entre las apófisis transversas cervicales y las primeras costillas. Son flexores o lateralizadores del cuello, y colaboran en la inspiración. 1. M. escaleno medio (porción profunda); 2. M. longísimo torácico; 2'. M. longísimo cervical; 3. M. iliocostal; 4. M. espinal y semiespinal torácico y cervical; 5 y 6. M. semiespinal de la cabeza; 5. M. digástrico del cuello; 6. M. complejo; 7. M. largo del cuello; a. 1ª costilla; b. Manubrio del esternón; c. Apófisis transversa de la vértebra C6 (lámina ventral); d. Apófisis transversa de la vértebra C5.

músculos oblicuos craneal y caudal y los músculos rectos lateral y ventral.

M. recto dorsal mayor de la cabeza (Figuras 2.36, 2.37, 2.40)

Presenta dos partes claramente diferenciadas: la parte superficial se origina en la zona caudal de la apófisis espinosa del axis y la parte profunda (también llamada *m. recto dorsal intermedio*

de la cabeza) lo hace en la zona craneal de la misma (Figuras 2.37, 2.38). Ambas porciones pasan sobre el arco dorsal del atlas y se insertan conjuntamente en la parte escamosa del occipital.

Función: Es un extensor de la articulación atlantooccipital, por lo que eleva la cabeza.

Inervación: Ramo dorsal del primer nervio cervical.

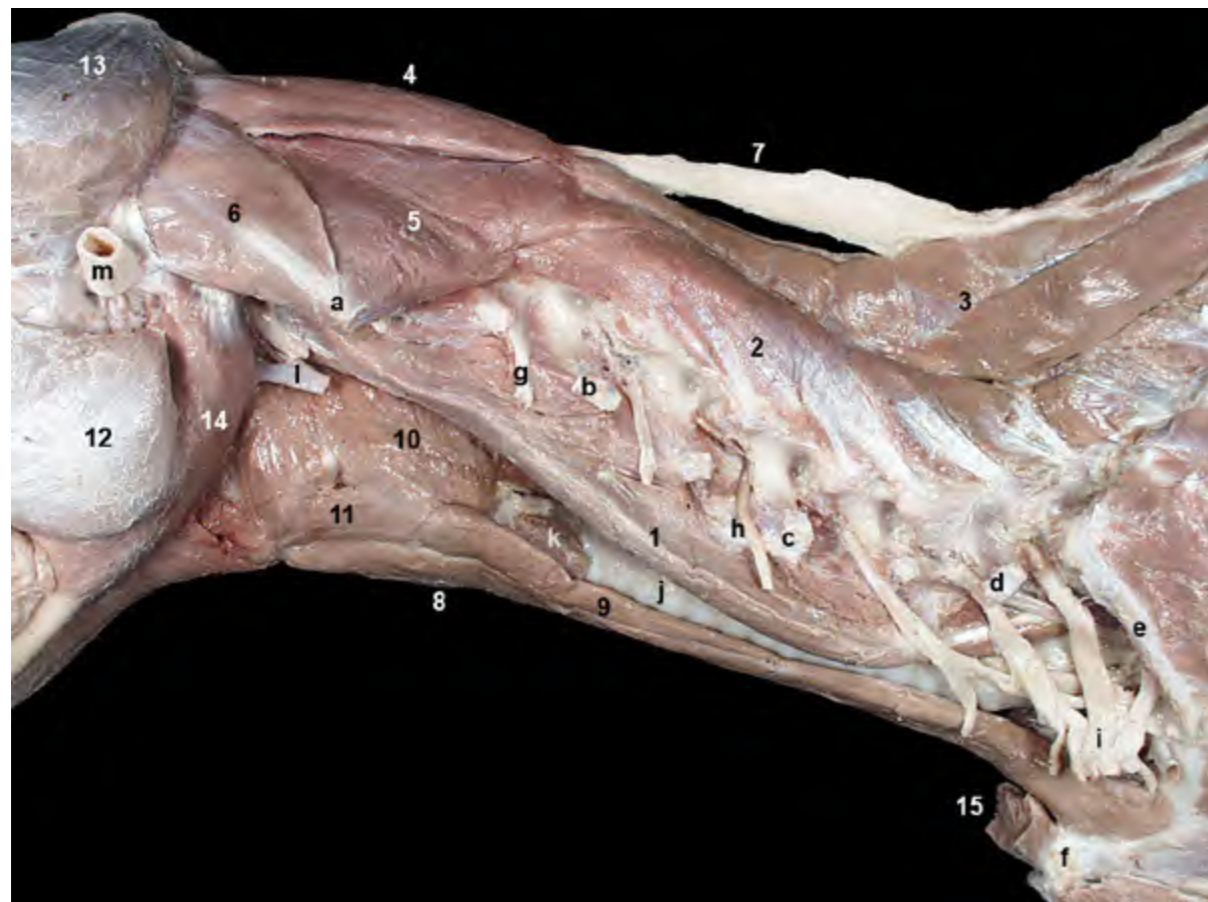

Figura 2.33 - Músculos profundos del cuello. Visión lateral izquierda. Se han retirado los músculos intertransversos para exponer las vértebras cervicales. Por los agujeros intervertebrales surgen los nervios espinales cervicales. En la disección reconocemos algunos de los ramos ventrales de esos nervios cervicales. Los ramos más caudales colaboran en la formación del plexo braquial, que ahora podemos observar una vez retirados los músculos escalenos. El espacio visceral del cuello se ve entre el músculo largo de la cabeza, dorsalmente, y los músculos hioideos caudales, ventralmente. 1. M. largo de la cabeza; 2. Mm. multifidos del cuello; 3. M. espinal y semiespinal torácico y cervical; 4. M. recto dorsal mayor de la cabeza; 5. M. oblicuo caudal de la cabeza; 6. M. oblicuo craneal de la cabeza; 7. Ligamento nugal; 8. M. esternohioideo; 9. M. esternotiroideo; 10. M. tirofaríngeo; 11. M. tirohioideo; 12. M. masetero; 13. M. temporal; 14. M. digástrico; 15. M. esternocéfálico (cortado); a. Ala del atlas; b. Vértebra C3 (apófisis transversa); c. Vértebra C5 (apófisis transversa); d. Vértebra C7 (apófisis transversa); e. 1ª costilla; f. Manubrio del esternón; g. Ramo ventral del nervio C3; h. Ramo ventral del nervio C5; i. Plexo braquial; j. Tráquea; k. Glándula tiroideas; l. A. carótida común y tronco vagosimpático (cortados); m. Cartílago auricular (cortado).

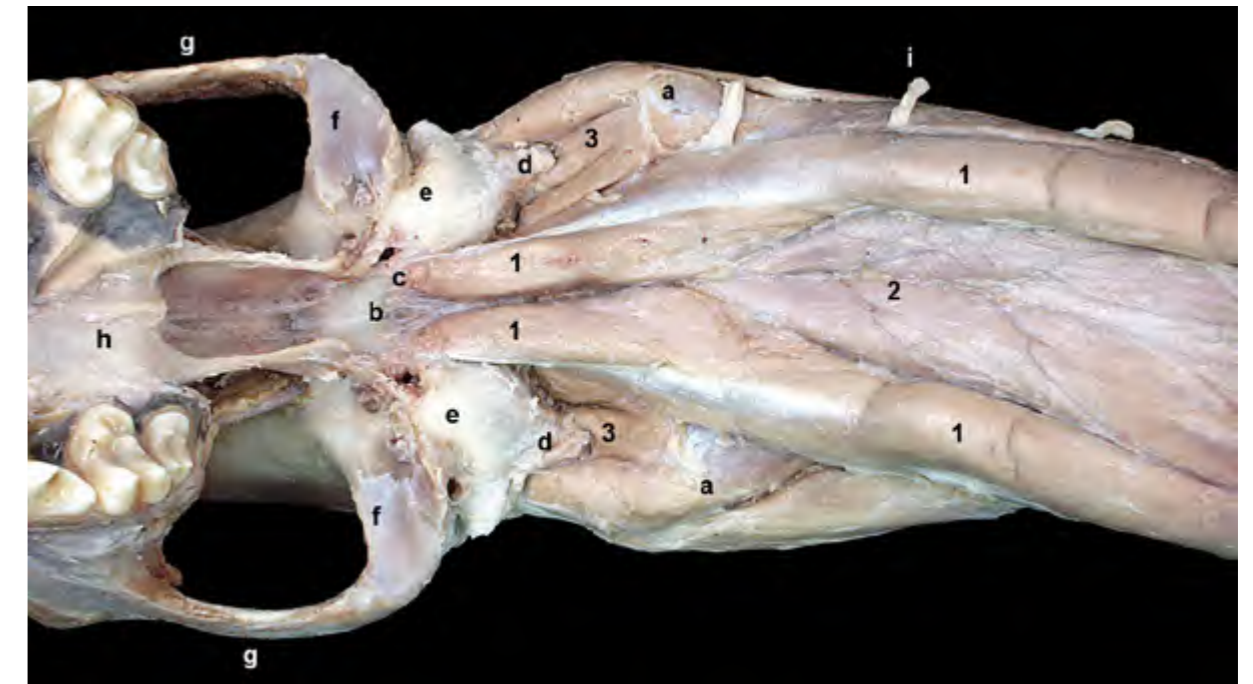

Figura 2.34 - Músculos profundos de la columna vertebral. Visión ventral de la región cervical y del cráneo, una vez retirada la mandíbula. Los músculos largos de la cabeza y del cuello pertenecen al grupo de los hipoaxiales. Ambos músculos discurren ventralmente a las vértebras cervicales y forman el techo del espacio visceral del cuello. 1. M. largo de la cabeza; 2. M. largo del cuello; 3. M. recto lateral de la cabeza; a. Ala del atlas; b. Parte basilar del occipital; c. Tubérculo muscular; d. Apófisis paracondilar; e. Bulla timpánica; f. Fosa mandibular (superficie articular para la mandíbula); g. Arco cigomático; h. Hueso palatino; i. Ramo ventral del nervio C3.

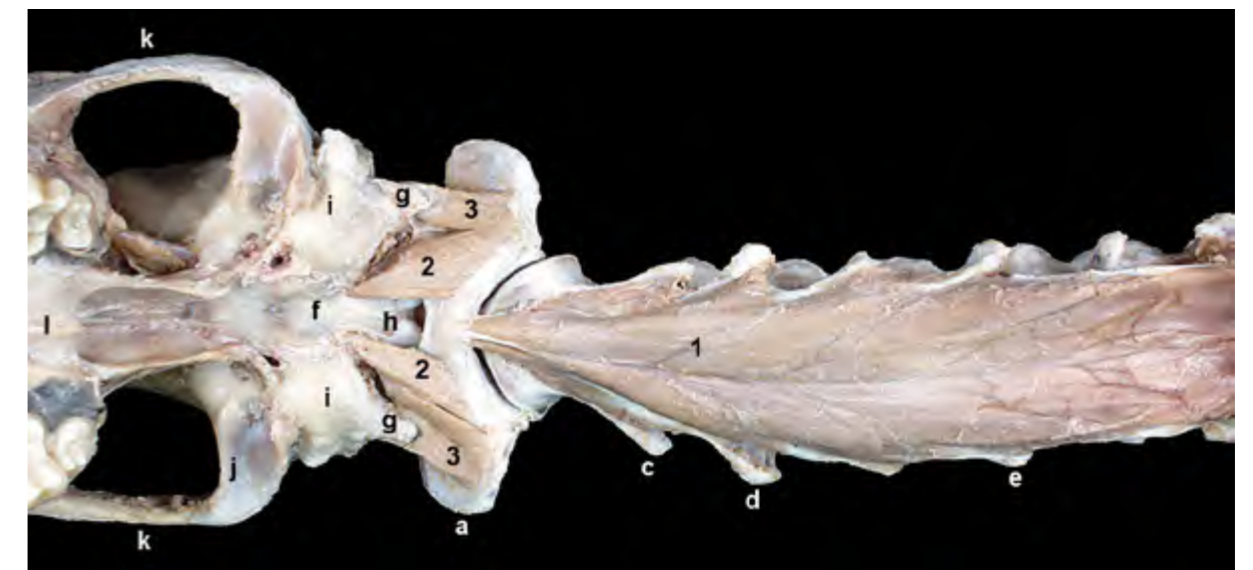


Figura 2.35 - Músculos profundos de la columna vertebral. Visión ventral de la región cervical y del cráneo, una vez retirada la mandíbula. Se ha eliminado el músculo largo de la cabeza. El músculo largo del cuello une ventralmente los cuerpos de las primeras vértebras torácicas y de las vértebras cervicales. El vientre más craneal termina insertándose en el tubérculo ventral del atlas. Los pequeños músculos rectos lateral y ventral de la cabeza actúan sobre la articulación atlantooccipital. 1. M. largo del cuello; 2. M. recto ventral de la cabeza; 3. M. recto lateral de la cabeza; a. Ala del atlas; b. Tubérculo ventral del atlas; c. Axis (apófisis transversa); d. Vértebra C3 (apófisis transversa); e. Vértebra C5 (apófisis transversa); f. Parte basilar del occipital; g. Apófisis paracondilar; h. Cóndilos del occipital; i. Bulla timpánica; j. Fosa mandibular (superficie articular para la mandíbula); k. Arco cigomático; l. Hueso palatino.

M. recto dorsal menor de la cabeza (Figuras 2.37, 2.39)

Se origina en el borde craneal del arco dorsal del atlas y se inserta en la parte escamosa del occipital, sobre el agujero magno.

Función: Es un extensor de la articulación atlantooccipital, por lo que eleva la cabeza.

Inervación: Ramo dorsal del primer nervio cervical.

M. oblicuo craneal de la cabeza (Figuras 2.36, 2.40, 2.41)

Se origina en el borde lateral del ala del atlas, desde donde se dirige dorsomedialmente para insertarse en la cresta nugal

y en la apófisis mastoides del temporal.

Función: Es un extensor de la articulación atlantooccipital, por lo que eleva la cabeza; actuando unilateralmente inclina la cabeza hacia el lado correspondiente.

Inervación: Ramo dorsal del primer nervio cervical.

M. oblicuo caudal de la cabeza (Figuras 2.36, 2.39)

Se origina a lo largo de la apófisis espinosa del axis, desde donde se dirige craneolateralmente para insertarse en el ala del atlas.

Función: Actuando unilateralmente provoca el giro del atlas, y también de la cabeza, alrededor del diente del axis. Si se

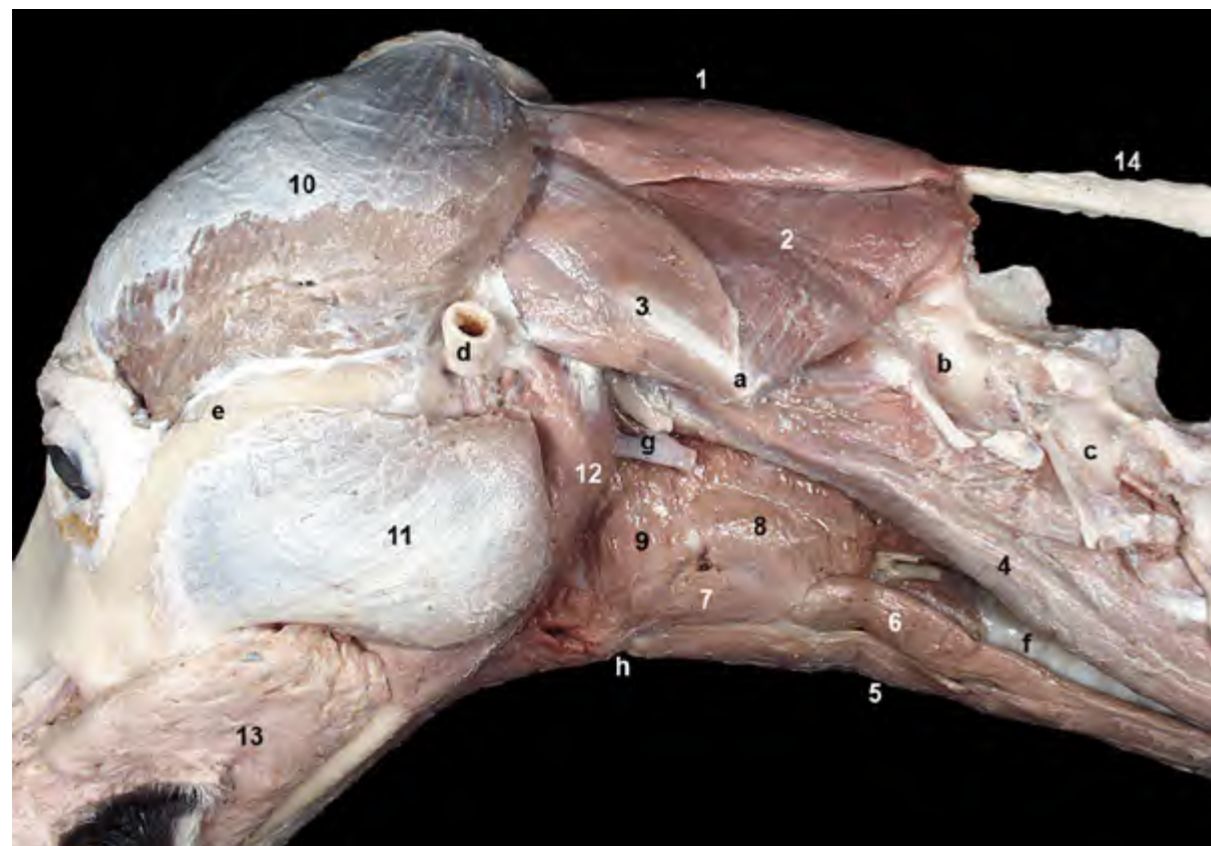


Figura 2.36 - Músculos motores específicos de la cabeza. Visión lateral izquierda. El grupo de músculos motores específicos de la cabeza se dispone rodeando estrechamente al atlas y al axis, y actúa sobre las articulaciones atlantoaxial y atlantooccipital. 1. *M. recto dorsal mayor de la cabeza*; 2. *M. oblicuo caudal de la cabeza*; 3. *M. oblicuo craneal de la cabeza*; 4. *M. largo de la cabeza*; 5. *M. esternohioideo*; 6. *M. esternotiroideo*; 7. *M. tirohioideo*; 8. *M. tirofaríngeo*; 9. *M. hiofaríngeo*; 10. *M. temporal*; 11. *M. masetero*; 12. *M. digástrico*; 13. *M. buccinador*; 14. *Ligamento nugal*; a. Ala del atlas; b. Vértebra C3; c. Vértebra C4; d. Cartilago auricular (cortado); e. Arco cigomático; f. Tráquea; g. A carótida común y tronco vagosimpático (cortados); h. Basihioides.

contrae bilateralmente fija la articulación atlantoaxial.

Inervación: Ramo dorsal del segundo nervio cervical.

M. recto lateral de la cabeza (Figuras 2.34, 2.42)

Es un pequeño músculo que se

origina en el arco ventral del atlas y se inserta en la apófisis paracondilar del occipital.

Función: Flexiona la articulación atlantooccipital e inclina la cabeza oblicuamente.

Inervación: Ramo ventral del primer nervio cervical.

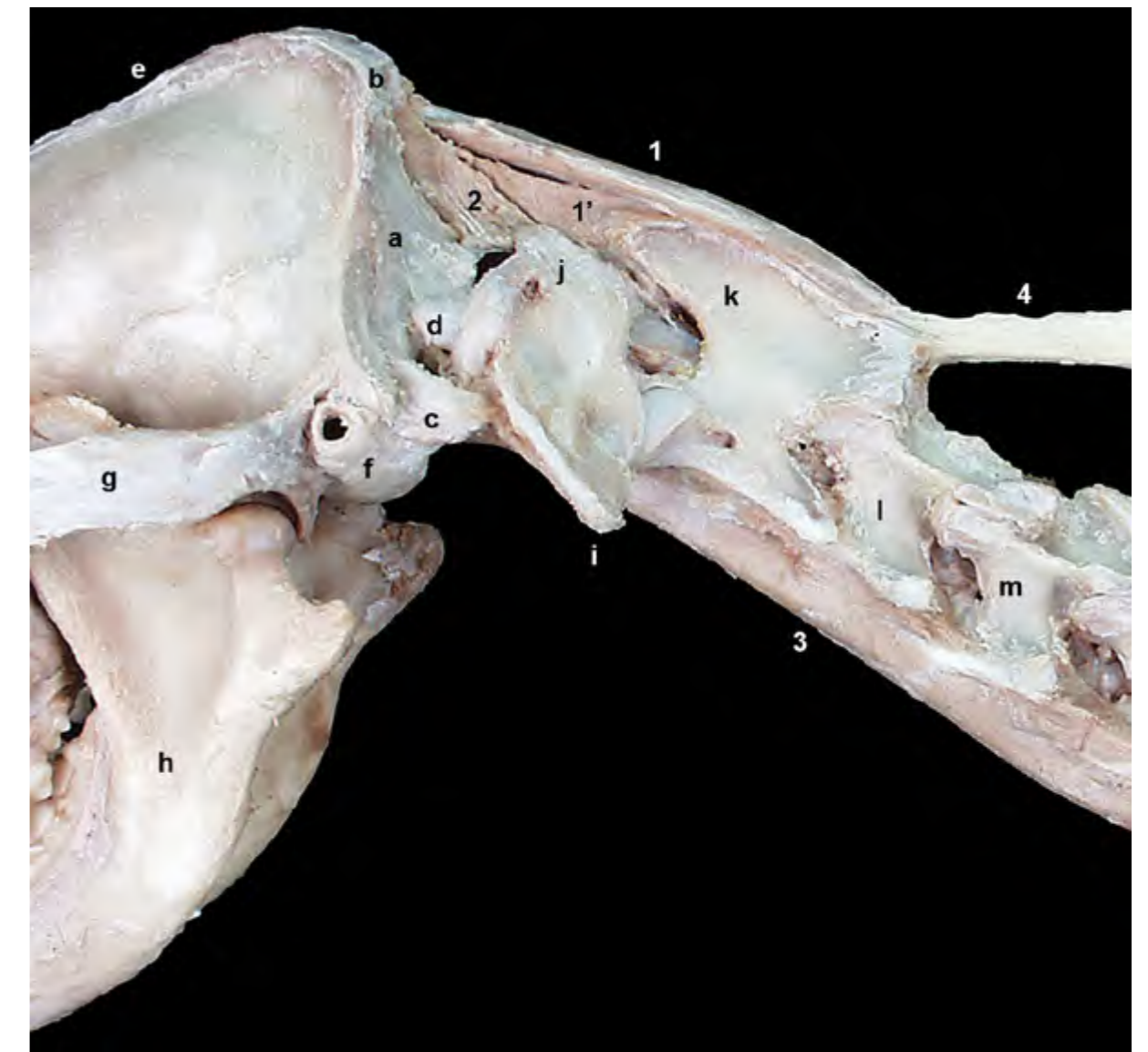

Figura 2.37 - Músculos motores específicos de la cabeza. Visión lateral izquierda. Se han retirado los músculos del lado izquierdo (a excepción del largo del cuello). Los músculos rectos dorsales que se ven en la imagen son los del lado derecho del animal. Las dos porciones del músculo recto dorsal mayor unen el axis con el occipital. El recto dorsal menor une el atlas con el occipital. Ambos músculos son extensores de la articulación atlantooccipital. 1. *M. recto dorsal mayor de la cabeza* (parte superficial); 1'. *M. recto dorsal mayor de la cabeza* (parte profunda); 2. *M. recto dorsal menor de la cabeza*; 3. *M. largo del cuello*; 4. *Ligamento nugal*; a. Escama del occipital; b. Protuberancia occipital externa; c. Apófisis paracondilar; d. Cóndilo occipital; e. Cresta sagital externa; f. Bulla timpánica; g. Arco cigomático; h. Mandíbula; i. Ala del atlas; j. Arco dorsal del atlas; k. Axis (apófisis espinosa); l. Vértebra C3; m. Vértebra C4.

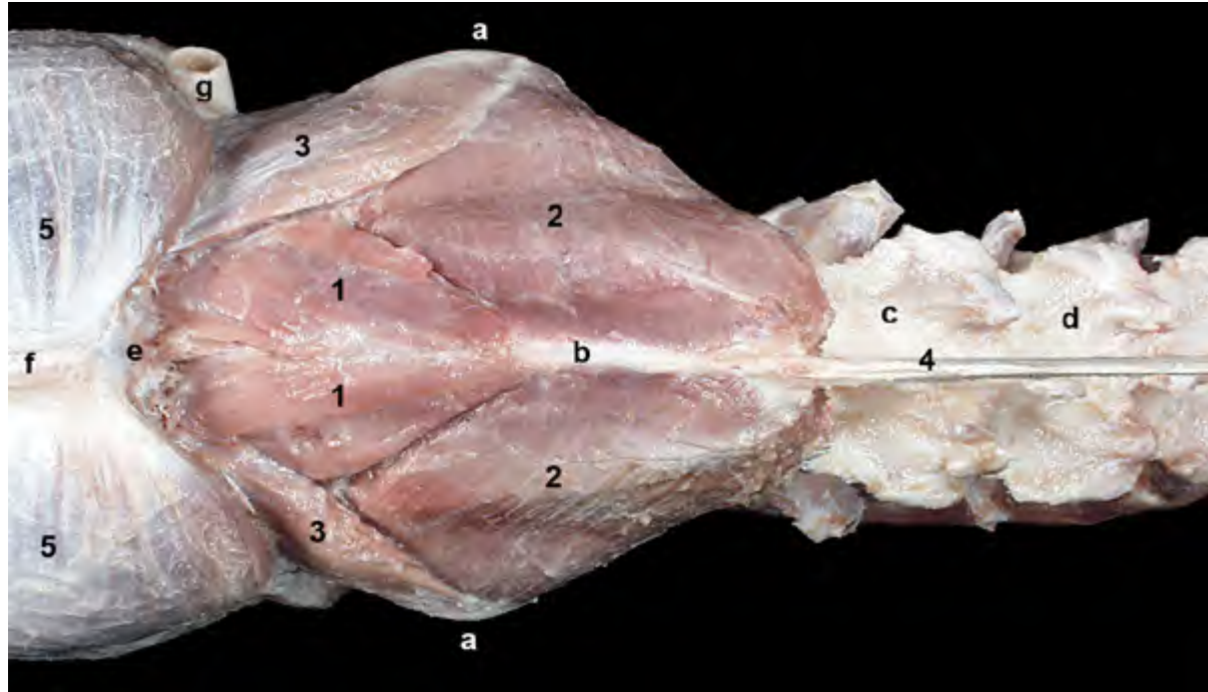


Figura 2.38 - Músculos motores específicos de la cabeza. Visión dorsal. Se ha eliminado la parte superficial del músculo recto dorsal mayor de la cabeza. La parte profunda del músculo recto dorsal mayor también recibe el nombre de músculo recto dorsal intermedio de la cabeza. Es perfectamente reconocible una vez retirada la parte superficial del músculo. 1. M. recto dorsal mayor de la cabeza (parte profunda); 2. M. oblicuo caudal de la cabeza; 3. M. oblicuo craneal de la cabeza; 4. Ligamento nucal; 5. M. temporal; a. Ala del atlas; b. Axis (apófisis espinosa); c. Vértebra C3; d. Vértebra C4; e. Occipital; f. Cresta sagital externa; g. Cartílago auricular (cortado).

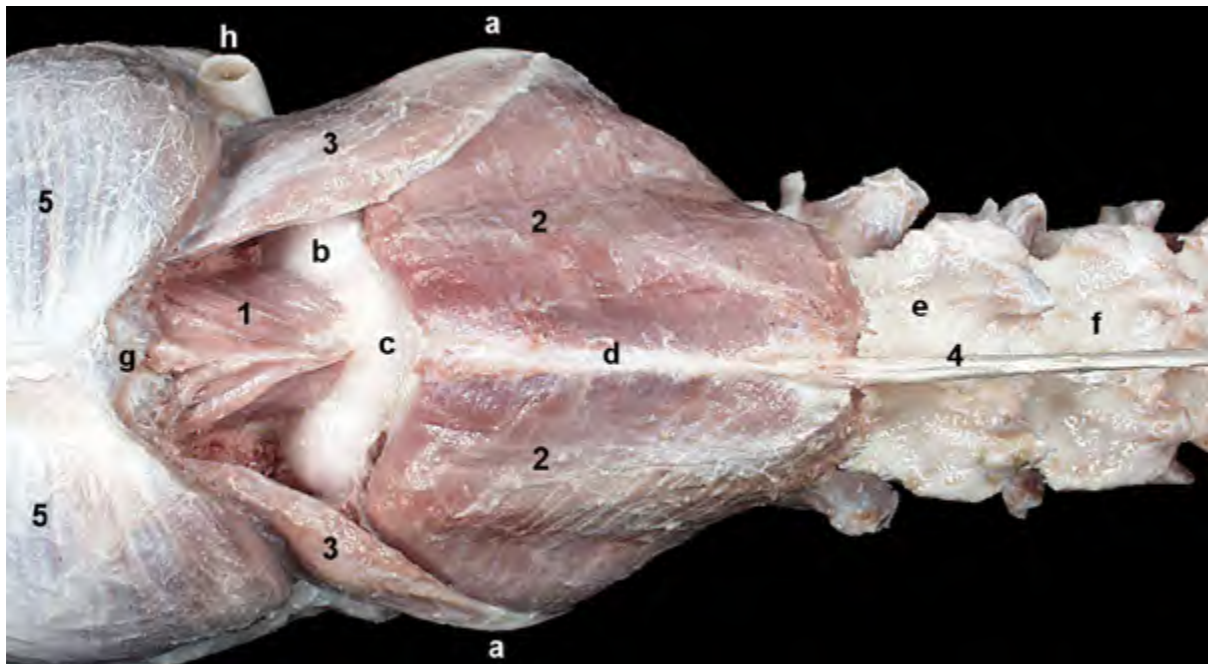


Figura 2.39 - Músculos motores específicos de la cabeza. Visión dorsal. Se ha eliminado la parte profunda del músculo recto dorsal mayor de la cabeza. El músculo recto dorsal menor de la cabeza une el arco dorsal del atlas con el hueso occipital. 1. M. recto dorsal menor de la cabeza; 2. M. oblicuo caudal de la cabeza; 3. M. oblicuo craneal de la cabeza; 4. Ligamento nucal; 5. M. temporal; a. Ala del atlas; b. Arco dorsal del atlas; c. Tubérculo dorsal del atlas; d. Axis (apófisis espinosa); e. Vértebra C3; f. Vértebra C4; g. Escama del occipital; h. Cresta nucal; i. Cresta sagital externa; j. Parietal; k. Cartílago auricular (cortado).

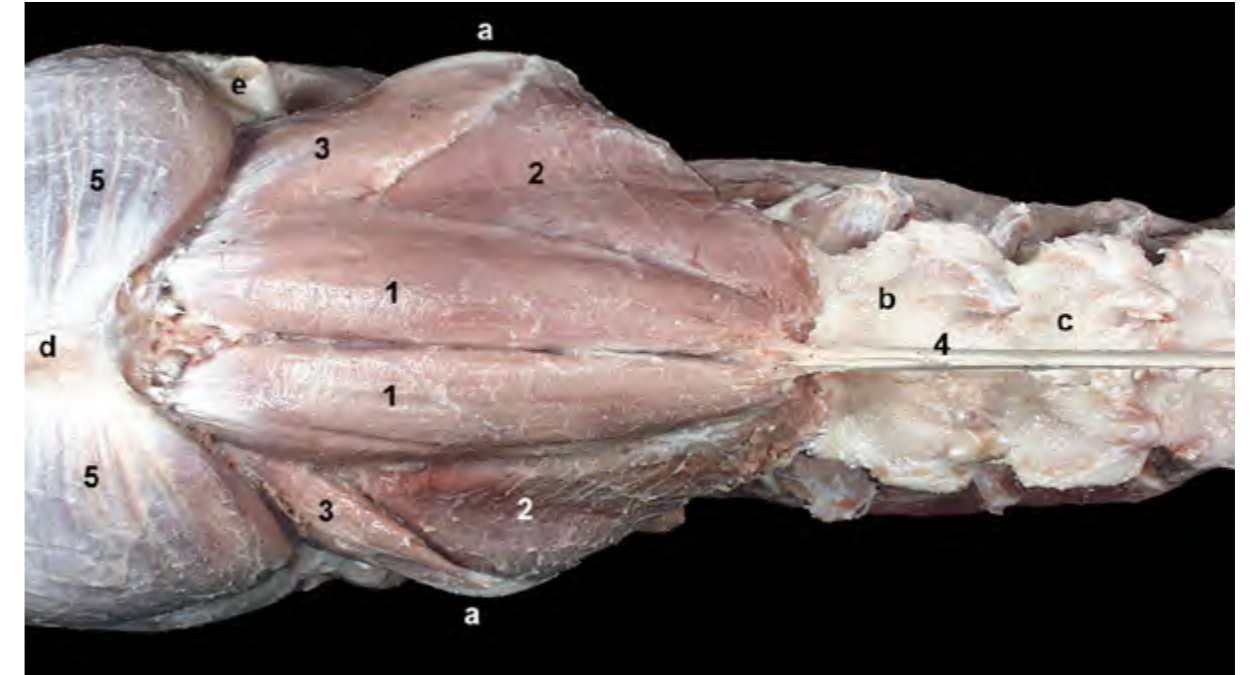


Figura 2.40 - Músculos motores específicos de la cabeza. Visión dorsal. El músculo oblicuo caudal de la cabeza une la apófisis espinosa del axis con el ala del atlas. Actúa por tanto sobre la articulación atlantoaxial. 1. M. recto dorsal mayor de la cabeza; 2. M. oblicuo caudal de la cabeza; 3. M. oblicuo craneal de la cabeza; 4. Ligamento nucal; 5. M. temporal; a. Ala del atlas; b. Vértebra C3; c. Vértebra C4; d. Cresta sagital externa; e. Cartílago auricular (cortado).

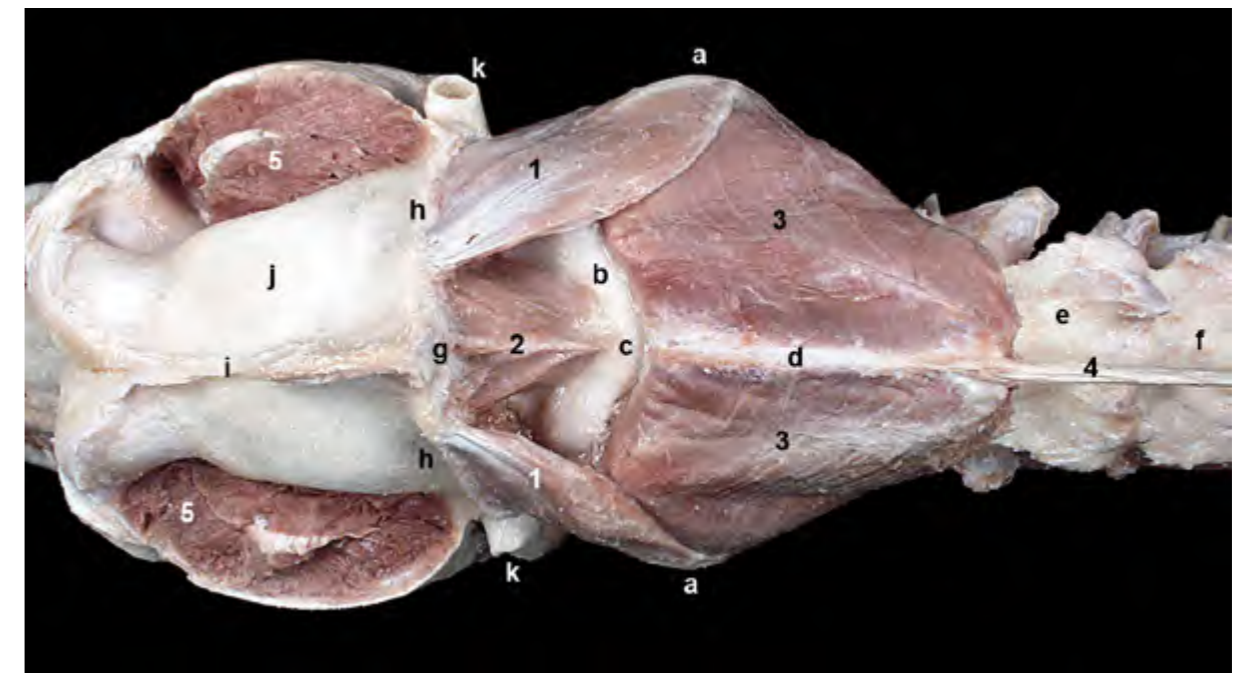


Figura 2.41 - Músculos motores específicos de la cabeza. Visión dorsal. Se ha resecado, parcialmente, el músculo temporal. Al retirar el músculo temporal podemos reconocer la inserción de los músculos recto dorsal menor y oblicuo craneal de la cabeza en la escama del occipital y en la cresta nucal, respectivamente. Ambos músculos actúan sobre la articulación atlantooccipital. 1. M. oblicuo craneal de la cabeza; 2. M. recto dorsal menor de la cabeza; 3. M. oblicuo caudal de la cabeza; 4. Ligamento nucal; 5. M. temporal (cortado); a. Ala del atlas; b. Arco dorsal del atlas; c. Tubérculo dorsal del atlas; d. Axis (apófisis espinosa); e. Vértebra C3; f. Vértebra C4; g. Escama del occipital; h. Cresta nucal; i. Cresta sagital externa; j. Parietal; k. Cartílago auricular (cortado).

M. recto ventral de la cabeza (Figura 2.42)

Se origina en el arco ventral del atlas y se inserta en la parte basilar del occipital.

Función: Flexiona la articulación atlantooccipital.

Inervación: Ramo ventral del primer nervio cervical.

2.2 Músculos ventrales del cuello

La región ventral del cuello está conformada por varios grupos musculares. Los músculos que se disponen estrechamente asociados a la parte ventral de las vértebras cervicales (largo del cuello, largo de la cabeza, escalenos), y que están incluidos dentro del grupo de los múscu-

los hipoaxiales, ya han sido estudiados. Otros músculos, más superficiales, pertenecen al grupo de músculos extrínsecos del miembro torácico (braquiocefálico, omotransverso) y serán estudiados en el [Capítulo 3](#).

En este apartado se estudiará un tercer grupo muscular, el que incluye a los músculos hioideos largos o hioideos caudales (esternohioideo y esternotiroideo), caracterizados por su estrecha relación con la tráquea y por actuar desplazando caudalmente el aparato hioideo. El músculo esternocéfálico, aunque desde el punto de vista filogenético está relacionado con los músculos extrínsecos del miembro torácico, también se estudiará aquí.

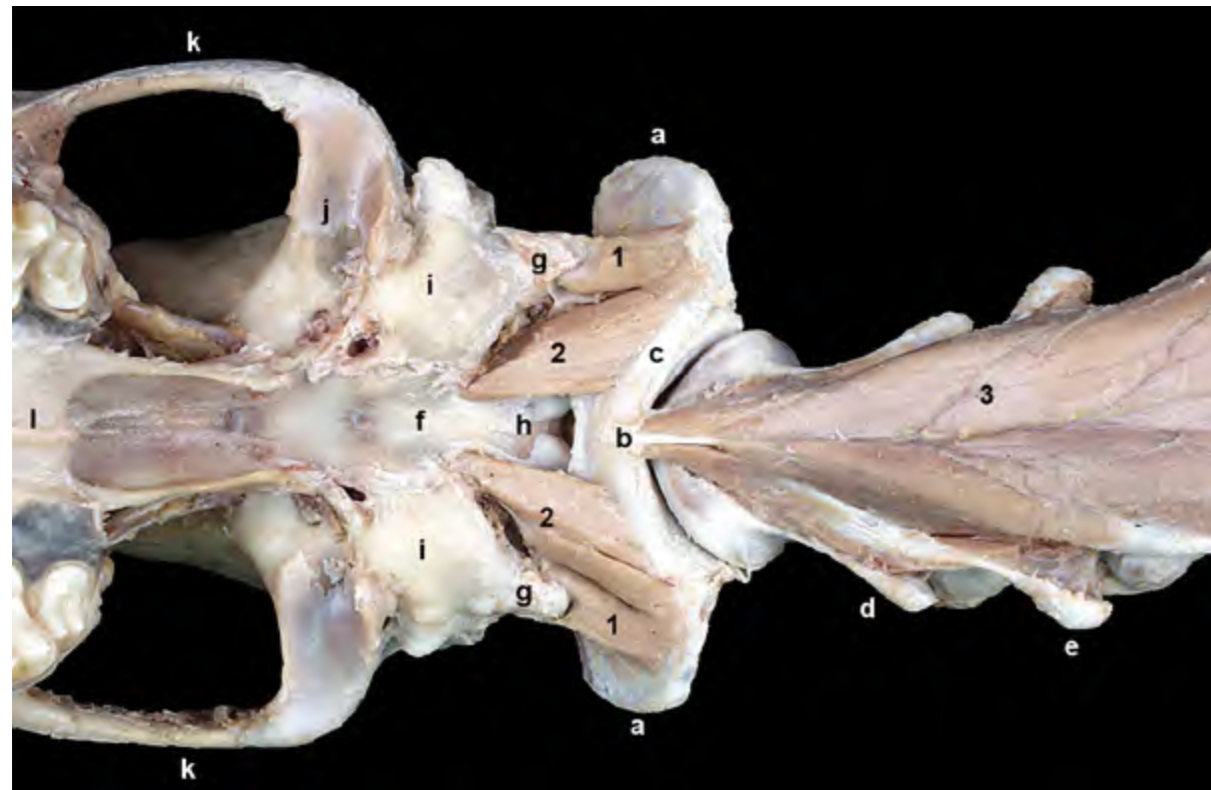


Figura 2.42 - Músculos motores específicos de la cabeza. Visión ventral del cráneo y de la parte craneal del cuello. Se ha retirado la mandíbula. Se han eliminado las cápsulas de las articulaciones atlantooccipital y atlantoaxial. Los pequeños músculos recto lateral y recto ventral de la cabeza son flexores de la articulación atlantooccipital. 1. *M. recto lateral de la cabeza*; 2. *M. recto ventral de la cabeza*; 3. *M. largo del cuello*; a. Ala del atlas; b. Tubérculo ventral del atlas; c. Arco ventral del atlas; d. Axis (apófisis transversa); e. Vértebra C3 (apófisis transversa); f. Parte basilar del occipital; g. Apófisis paracondilar; h. Cóndilos del occipital; i. Bulla timpánica; j. Fosa mandibular (para articulación con la mandíbula); k. Arco cigomático; l. Hueso palatino.

M. esternocéfálico (Figuras 2.3, 2.5, 2.6, 2.13)

Se origina, conjuntamente con el músculo contralateral, en el manubrio del esternón. Según asciende hacia la cabeza va divergiendo del músculo del otro lado y se divide en dos partes: mastoidea y occipital. La parte occipital, que es más superficial, se inserta en la cresta nugal (Figuras 2.3, 2.5). La parte mastoidea, más profunda (Figuras 2.6, 2.13), lo hace en la apófisis mastoides del temporal.

Función: Flexiona el cuello y desviando la cabeza. Si actúa unilateralmente desvía la cabeza y el cuello hacia el

lado correspondiente.

Inervación: Ramo ventral del nervio accesorio y ramos ventrales de los nervios cervicales.

M. esternohioideo (Figuras 2.17, 2.36, 2.43)

Se dispone ventralmente en el cuello y estrechamente asociado a la tráquea. Se origina en el manubrio del esternón y en el primer cartílago costal y se inserta en el basihioides.

Función: Provoca la retracción caudal del hioides y de las estructuras asociadas con éste (laringe, faringe, lengua) (Figura 2.44), interviniendo en la

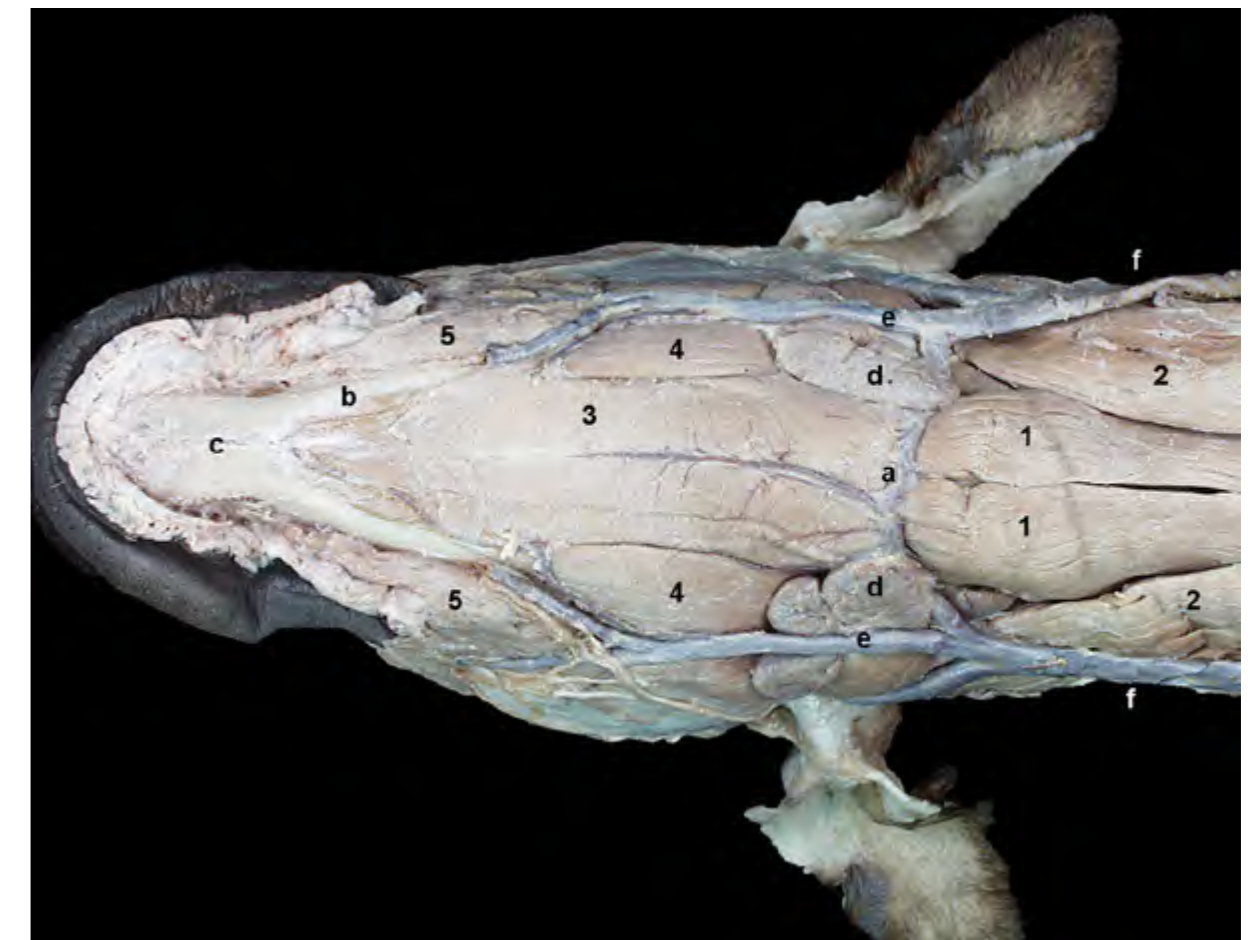

Figura 2.43 - Visión ventral de la cabeza y de la parte craneal del cuello. Músculos superficiales (se han eliminado los músculos cutáneos). Los músculos esternocéfálicos de ambos lados corporales divergen cranealmente hacia sus inserciones en la cabeza. Esta divergencia permite que asomen superficialmente, próximos a la línea media, los músculos esternohioideos dirigiéndose hacia su inserción en el basihioides. 1. *M. esternohioideo*; 2. *M. esternocéfálico*; 3. *M. milohioideo*; 4. *M. digástrico*; 5. *M. buccinador*; a. Arco hioideo y basihioides; b. Mandíbula; c. Articulación intermandibular; d. Nódulos linfáticos mandibulares; e. Vena facial; f. Vena yugular externa.

fase final de la deglución.

Inervación: Ramo ventral del primer nervio cervical y asa cervical.

M. esternotiroideo (Figuras 2.17, 2.36)

Se dispone lateralmente a la tráquea. Se origina, junto al músculo esternohioideo, en el manubrio del esternón y en el primer cartílago costal. La inser-

ción tiene lugar en el cartílago tiroides de la laringe.

Función: Forma una unidad funcional con el músculo esternohioideo, provocando igualmente la retracción caudal del hioides y de sus estructuras asociadas e interviniendo en la deglución.

Inervación: Ramo ventral del primer nervio cervical y asa cervical.

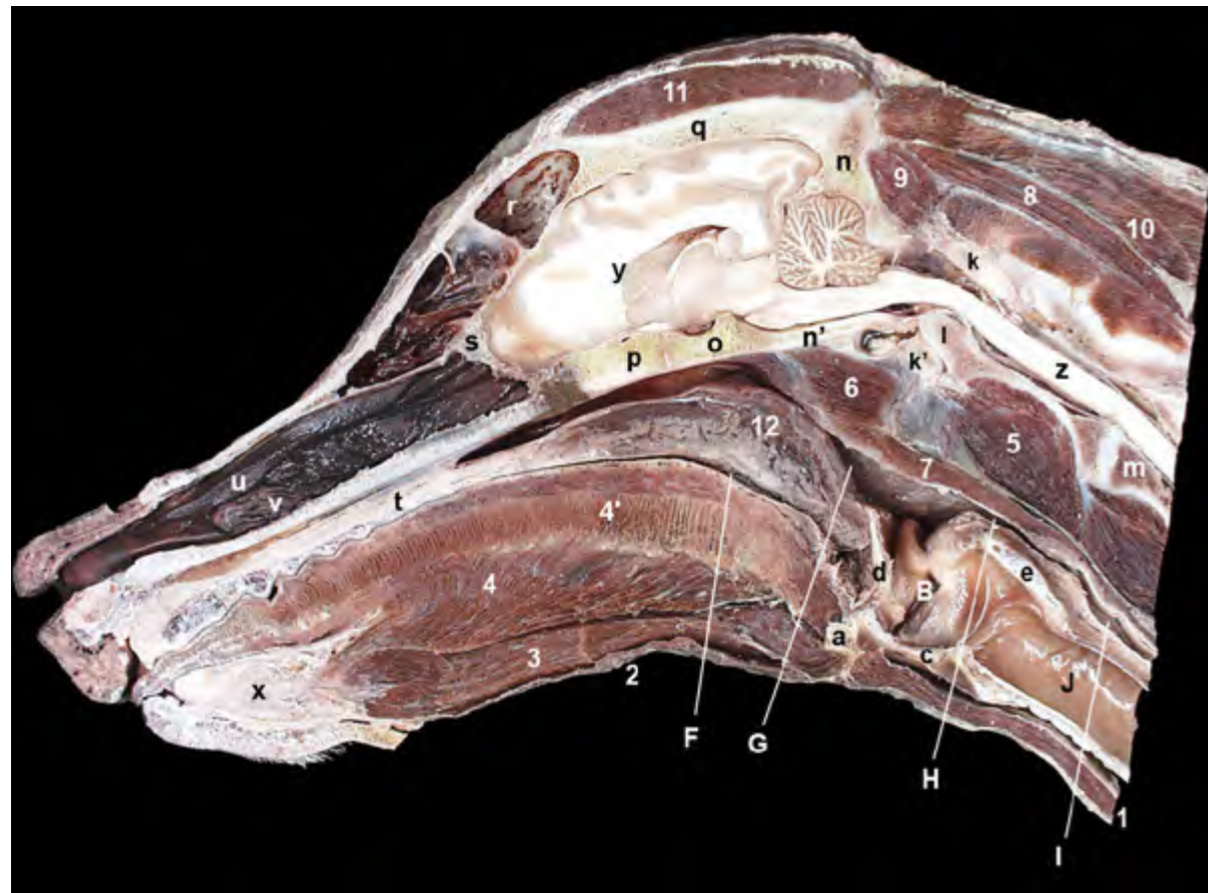


Figura 2.44 - Sección sagital (próxima al plano medio) de la cabeza. La sección permite reconocer, en el cuello, las partes craneales de diversos músculos de la columna vertebral (tanto epiaxiales como ipoaxiales). También se identifican músculos ventrales del cuello, como el esternohioideo. En la cabeza aparecen músculos pertenecientes a diversos grupos funcionales. La sección ilustra la posición de importantes estructuras de la cabeza y el cuello, como la faringe, laringe, esófago y tráquea. Reconocemos también las cavidades nasal y oral, separadas por el paladar duro. La cavidad craneana contiene al encéfalo en su interior, y el canal vertebral acoge a la médula espinal. 1. M. esternohioideo; 2. M. milohioideo; 3. M. genihioides; 4. M. geniogloso; 4'. M. propio de la lengua (fibras perpendiculares); 5. M. largo del cuello; 6. M. largo de la cabeza; 7. Mm. de la pared faríngea; 8. M. recto dorsal mayor de la cabeza; 9. M. recto dorsal menor de la cabeza; 10. M. semiespinal de la cabeza; 11. M. temporal; 12. Paladar blando; a. Basihioides; B. Laringe; c. Cartílago tiroides; d. Epiglottis; e. Cartílago cricoides; F. Orofaringe; G. Nasofaringe; H. Laringofaringe; I. Esófago; J. Tráquea; k y k'. Atlas; k. Arco dorsal del atlas; k'. Arco ventral del atlas; l. Diente del axis; m. Vértebra C3; n. Occipital (escama); n'. Occipital (parte basilar); o. Basiesfenoides; p. Preesfenoides; q. Parietal; r. Seno frontal; s. Etmoides; t. Paladar duro; u. Cornete nasal dorsal; v. Cornete nasal ventral; x. Articulación intermandibular; y. Encéfalo; z. Médula espinal.

El espacio visceral del cuello (Figuras 2.17, 2.45)

La región ventral del cuello está recorrida por importantes estructuras viscerales, vasculares y nerviosas que discurren entre la cabeza y la cavidad torácica. Estos elementos, entre los que se encuentran la tráquea, el esófago, la arteria carótida co-

mún, el tronco vagosimpático, el nervio laríngeo recurrente o el tronco traqueal están rodeados por diferentes dependencias de la fascia cervical y se sitúan en el llamado espacio visceral del cuello. En la parte craneal del espacio visceral se alojan también las glándulas tiroides y paratiroides. El espacio visceral del cuello está delimitado por diversos músculos (Figura 2.45). El techo

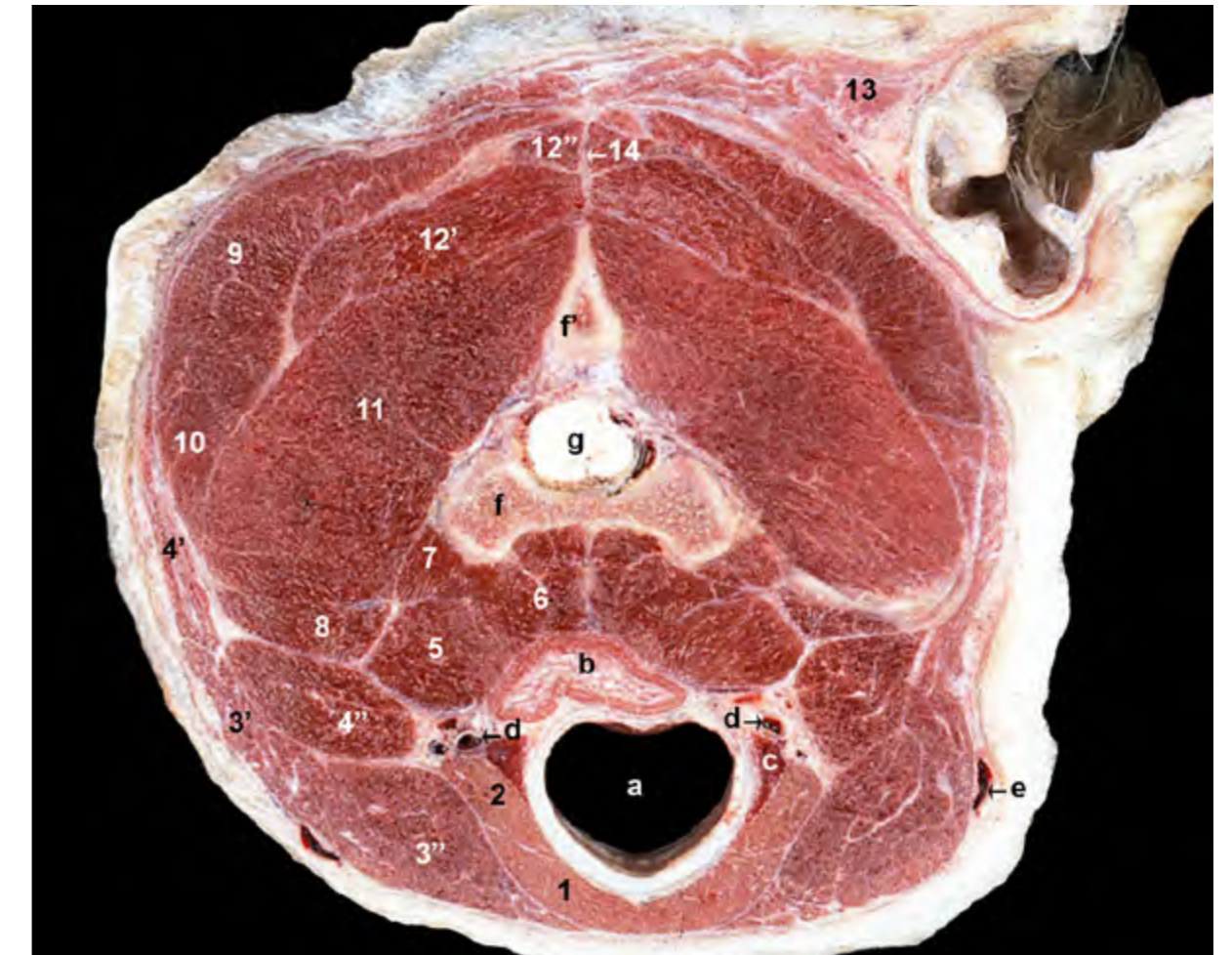


Figura 2.45 - Sección transversal del cuello a nivel de la parte craneal del axis. Visión caudal del corte. El espacio visceral del cuello está recorrido por importantes estructuras viscerales, vasculares y nerviosas (tráquea esófago, arteria carótida común, tronco vagosimpático). El espacio está delimitado por diversos músculos. El techo está constituido por músculos ipoaxiales (largo del cuello, largo de la cabeza). Los músculos cleidocefálico y esternocéfálico forman la pared lateral del espacio. El suelo del espacio está formado por los músculos esternohioideo y esternotiroideo. 1. M. esternohioideo; 2. M. esternotiroideo; 3. M. esternocéfálico; 3'. Parte occipital; 3''. Parte mastoidea; 4. M. cleidocefálico; 4'. Parte cervical; 4''. Parte mastoidea; 5. M. largo de la cabeza; 6. M. largo del cuello; 7. M. intertransverso ventral; 8. M. omotransverso; 9. M. esplenio; 10. M. longísimo de la cabeza; 11. M. oblicuo caudal de la cabeza; 12. M. semiespinal de la cabeza; 12'. M. complejo; 12''. M. digástrico del cuello; 13. Grupo de Mm. auriculares caudales; 14. Rafe fibroso medio del cuello; a. Tráquea; b. Esófago; c. Glándula tiroides; d. A. carótida común, tronco vagosimpático; e. Vena yugular externa; f. Axis; f'. Apófisis espinosa del axis; g. Médula espinal.

está constituido por los músculos inmediatamente ventrales a las vértebras cervicales (largo del cuello, largo de la cabeza). Los músculos cleidocefálico y esternocefálico forman la pared lateral del espacio. El suelo del espacio está formado por los músculos esternohioideo y esternotiroideo.

2.3 Músculos torácicos

Los músculos que conforman las paredes torácicas están relacionados activamente con los mecanismos de expansión y compresión de la cavidad torácica. De acuerdo con su función, los músculos torácicos (Figura 2.8) son inspiradores o espiradores. Los primeros, por su origen, disposición e inserción, mueven las costillas hacia delante y lateralmente, consiguiendo así un aumento en el tamaño de la cavidad torácica. Los músculos espiradores, por el contra-

rio, mueven las costillas caudal y medialmente, por lo que reducen el tamaño de la cavidad torácica. El aumento del volumen torácico también se consigue reduciendo la convexidad de la cúpula diafragmática. En este sentido, el diafragma, músculo que se dispone internamente separando las cavidades torácica y abdominal (Figura 2.46), es el músculo inspirador más eficaz. Entre los músculos inspiradores, además del diafragma, se incluyen los músculos serrato dorsal craneal, intercostales externos, elevadores de las costillas y recto del tórax. En el grupo de los espiradores están los músculos intercostales internos, serrato dorsal caudal y transverso del tórax.

Además de los músculos propios de las paredes del tórax, otros músculos pertenecientes a otros grupos tienen también inserciones en las costillas y pueden colaborar por tanto, en uno u otro sentido, en los cambios de tamaño que experimenta

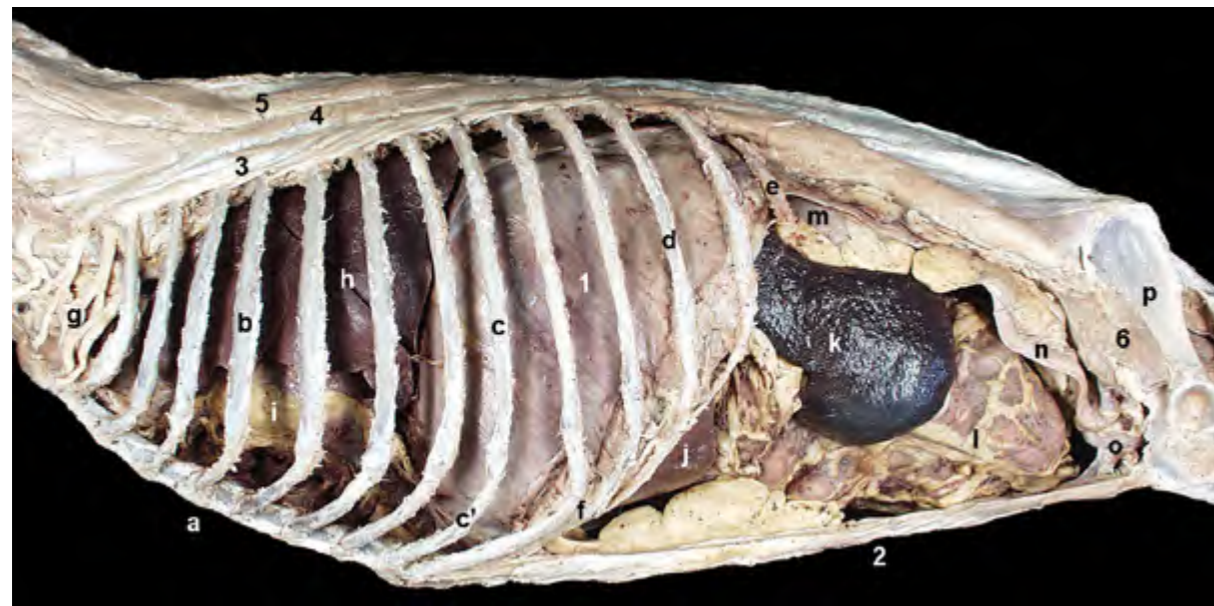


Figura 2.46 - Visión lateral izquierda del diafragma y de las cavidades torácica y abdominal. El diafragma es un músculo que separa las cavidades torácica y abdominal. Tiene forma de cúpula que se proyecta hacia la cavidad torácica; es decir, su superficie craneal, o torácica, es convexa mientras que la superficie caudal, o abdominal, es cóncava. La imagen permite reconocer diferentes órganos de las cavidades torácica y abdominal. 1. Diafragma; 2. M. recto del abdomen (del lado derecho); 3. M. iliocostal; 4. M. longísimo; 5. M. espinal y semiespinal torácico y cervical; 6. M. iliopsoas; a. Esternón; b. 4ª costilla; c. 8ª costilla; c'. Cartílago costal; d. 11ª costilla; e. 13ª costilla; f. Arco costal; g. Plexo braquial; h. Pulmón izquierdo; i. Corazón; j. Hígado; k. Bazo; l. Yeyuno y omento mayor; m. Riñón izquierdo; n. Útero; o. Vejiga de la orina; p. Ilion.

la cavidad torácica. Entre los músculos que colaboran en la inspiración se encuentran el serrato ventral torácico (Figura 2.6) o los escalenos. Entre los que colaboran en la espiración están los músculos abdominales o el músculo iliocostal (Figura 2.15).

M. serrato dorsal craneal (Figuras 2.6, 2.18, 2.47)

Su origen, en forma de aponeurosis, tiene lugar en la fascia toracolumbar y, por medio de ésta, en el ligamento supraespinoso y en las apófisis espinosas de las primeras vértebras torácicas. Sus fibras se orientan caudoventralmente para terminar insertándose mediante varias digitaciones

en el borde craneal y en la superficie lateral de las costillas 2ª ó 3ª hasta la 9ª ó 10ª.

Función: Mueve las costillas cranealmente, por lo que colabora en la inspiración.

Inervación: Ramos de los nervios intercostales.

M. serrato dorsal caudal (Figura 2.47)

Se origina, por medio de una aponeurosis, en la fascia toracolumbar. Sus fibras forman tres o cuatro digitaciones que se dirigen craneoventralmente hasta insertarse en el borde caudal de las costillas 11 a 13.

Función: Mueve las costillas caudalmente, por lo que colabora en la espiración.

Inervación: Ramos de los últimos

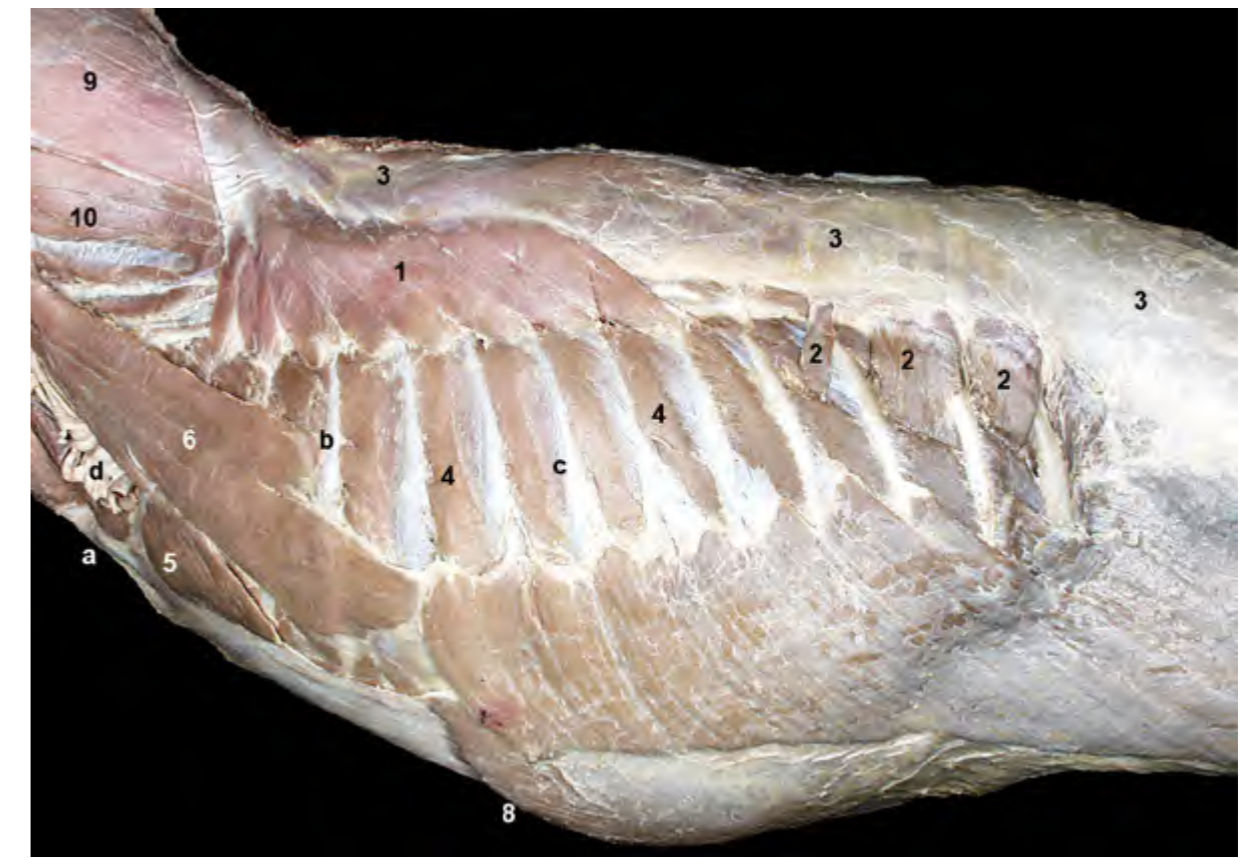

Figura 2.47 - Músculos superficiales de la pared torácica. Visión lateral izquierda, una vez retirados todos los músculos extrínsecos del miembro torácico. Los músculos abdominales son planos y extensos, y participan en la conformación de las paredes torácicas. En la disección podemos observar los músculos oblicuo externo y recto del abdomen. Por otro lado, el músculo escaleno dorsal, que se encuadra en los músculos del cuello, también colabora en formar la pared torácica. 1. M. serrato dorsal craneal; 2. M. serrato dorsal caudal; 3. Fascia toracolumbar; 4. Mm. intercostales externos; 5. M. recto del tórax; 6. M. escaleno dorsal; 7. M. oblicuo externo del abdomen; 8. M. recto del abdomen; 9. M. esplenio; 10. M. longísimo cervical; a. Manubrio del esternón; b. 4ª costilla; c. 7ª costilla; d. Raíces del plexo braquial.

nervios intercostales.

Mm. intercostales externos (Figuras 2.6, 2.18, 2.47, 2.48)

Los músculos intercostales ocupan los espacios intercostales. Los músculos intercostales externos, que son los más potentes, se originan en el borde caudal de cada costilla. Sus fibras se dirigen caudoventralmente para insertarse en el borde craneal de la costilla siguiente.

Función: Actúan durante la inspi-

ración.

Inervación: Ramos de los nervios intercostales.

Mm. intercostales internos (Figuras 2.18, 2.48, 2.49)

Los músculos intercostales internos, más delgados que los externos, están cubiertos por éstos. Se originan en el borde craneal de cada costilla, desde donde se dirigen craneoventralmente para insertarse en el borde caudal de la costilla anterior.

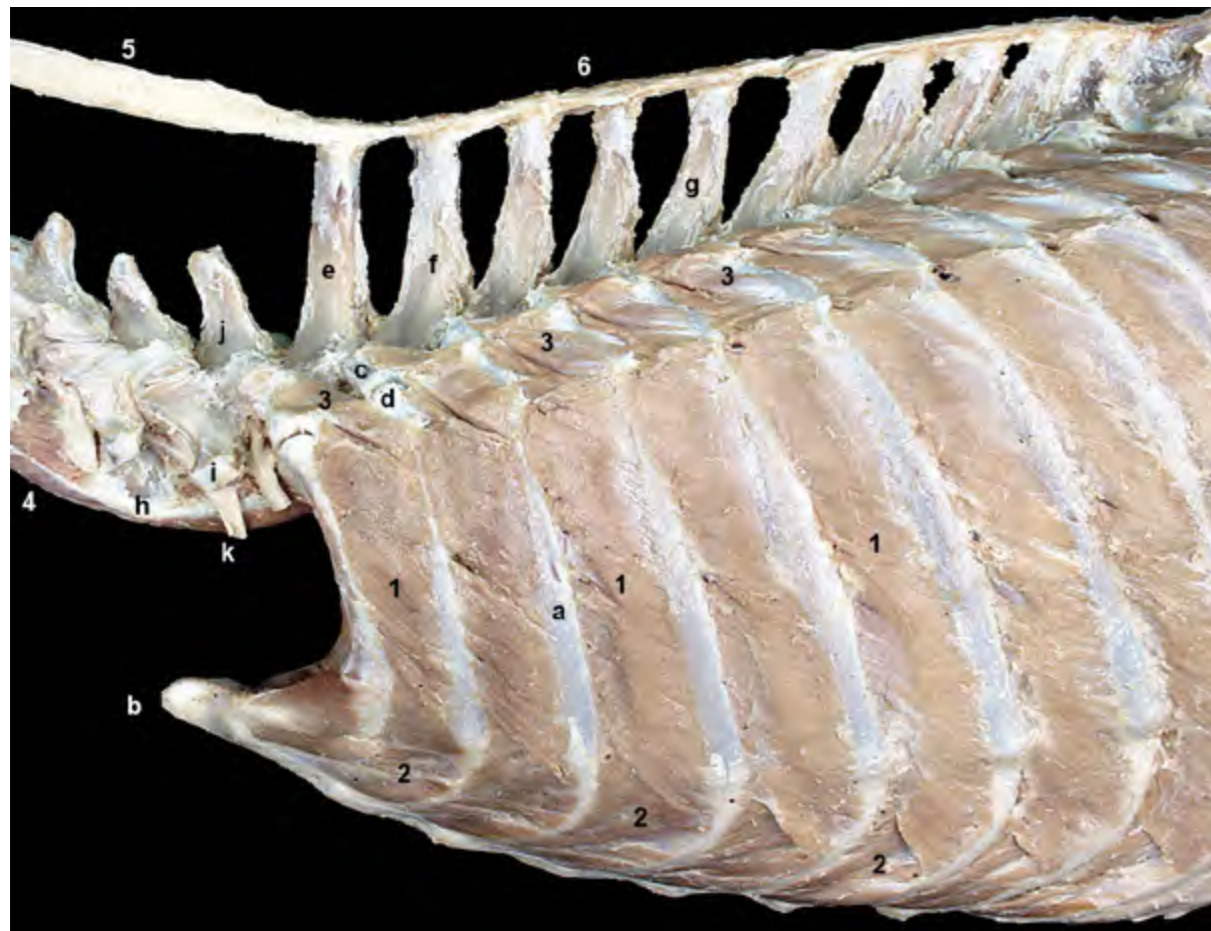


Figura 2.48 - Músculos de la pared torácica. Visión lateral izquierda. Se han retirado los músculos escalenos y los músculos de la columna vertebral. Los músculos intercostales ocupan los espacios intercostales. Los músculos intercostales externos, que son los más potentes, no cubren la parte ventral del espacio; así, esa parte del espacio está ocupada por los músculos intercostales internos. Las fibras de los músculos intercostales externos se dirigen caudoventralmente. Las de los intercostales internos lo hacen craneoventralmente. Los primeros actúan en la inspiración, los segundos en la espiración. 1. *Mm. intercostales externos*; 2. *Mm. intercostales internos*; 3. *Mm. elevadores de las costillas*; 4. *M. largo del cuello*; 5. Ligamento nugal; 6. Ligamento supraespinoso; a. 3ª costilla; b. Manubrio del esternón; c. Vértebra T2 (apófisis transversa); d. Tubérculo de la 2ª costilla; e. Vértebra T1 (apófisis espinosa); f. Vértebra T2 (apófisis espinosa); g. Vértebra T5 (apófisis espinosa); h. Vértebra C6 (lámina ventral); i. Vértebra C7 (apófisis transversa); j. Vértebra C7 (apófisis espinosa); k. Ramo ventral del nervio C7.

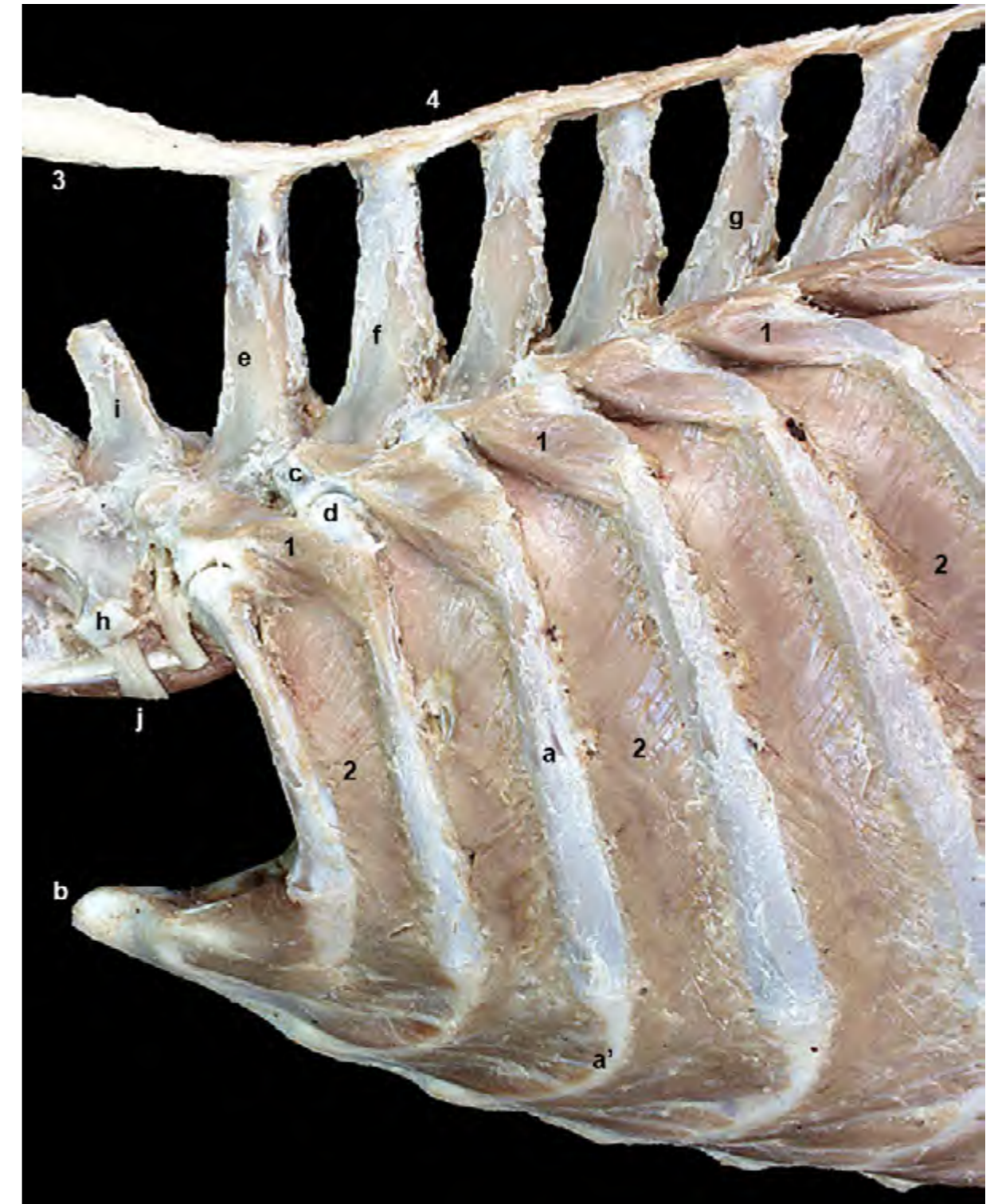

Figura 2.49 - Músculos profundos de la pared torácica, una vez reseca los músculos intercostales externos. Visión lateral izquierda. Los músculos elevadores de las costillas ocupan la parte proximal de los espacios intercostales. Se originan en las apófisis transversas de las vértebras torácicas y se insertan en el borde craneal de la costilla siguiente. Participan en la inspiración. El ligamento nugal se continúa, después de la apófisis espinosa de la vértebra T1, con el ligamento supraespinoso. 1. *Mm. elevadores de las costillas*; 2. *Mm. intercostales internos*; 3. Ligamento nugal; 4. Ligamento supraespinoso; a. 3ª costilla; a'. Cartílago costal; b. Manubrio del esternón; c. Vértebra T2 (apófisis transversa); d. Tubérculo de la 2ª costilla; e. Vértebra T1 (apófisis espinosa); f. Vértebra T2 (apófisis espinosa); g. Vértebra T5 (apófisis espinosa); h. Vértebra C7 (apófisis transversa); i. Vértebra C7 (apófisis espinosa); j. Ramo ventral del nervio C7.

Función: Actúan durante la espiración.
Inervación: Ramos de los nervios intercostales.

Mm. elevadores de las costillas (Figuras 2.48, 2.49)

Los músculos elevadores de las costillas, que ocupan la parte proximal de los espacios intercostales, se originan en las apófisis transversas de las vértebras torácicas. Sus fibras se dirigen caudoventralmente hacia su inserción en el borde craneal de la costilla siguiente, en el área próxima al ángulo costal.

Función: Actúan durante la ins-

piración, dirigiendo las costillas cranealmente.

Inervación: Ramos de los nervios intercostales.

Mm. subcostales (Figura 2.50)

Se encuentran, cubiertos por los músculos intercostales internos, en la parte proximal de los últimos espacios intercostales. Sus fibras, que unen la cara interna de las últimas costillas, toman una dirección craneoventral.

Función: Colaboran en la espiración.

Inervación: Últimos nervios intercostales.

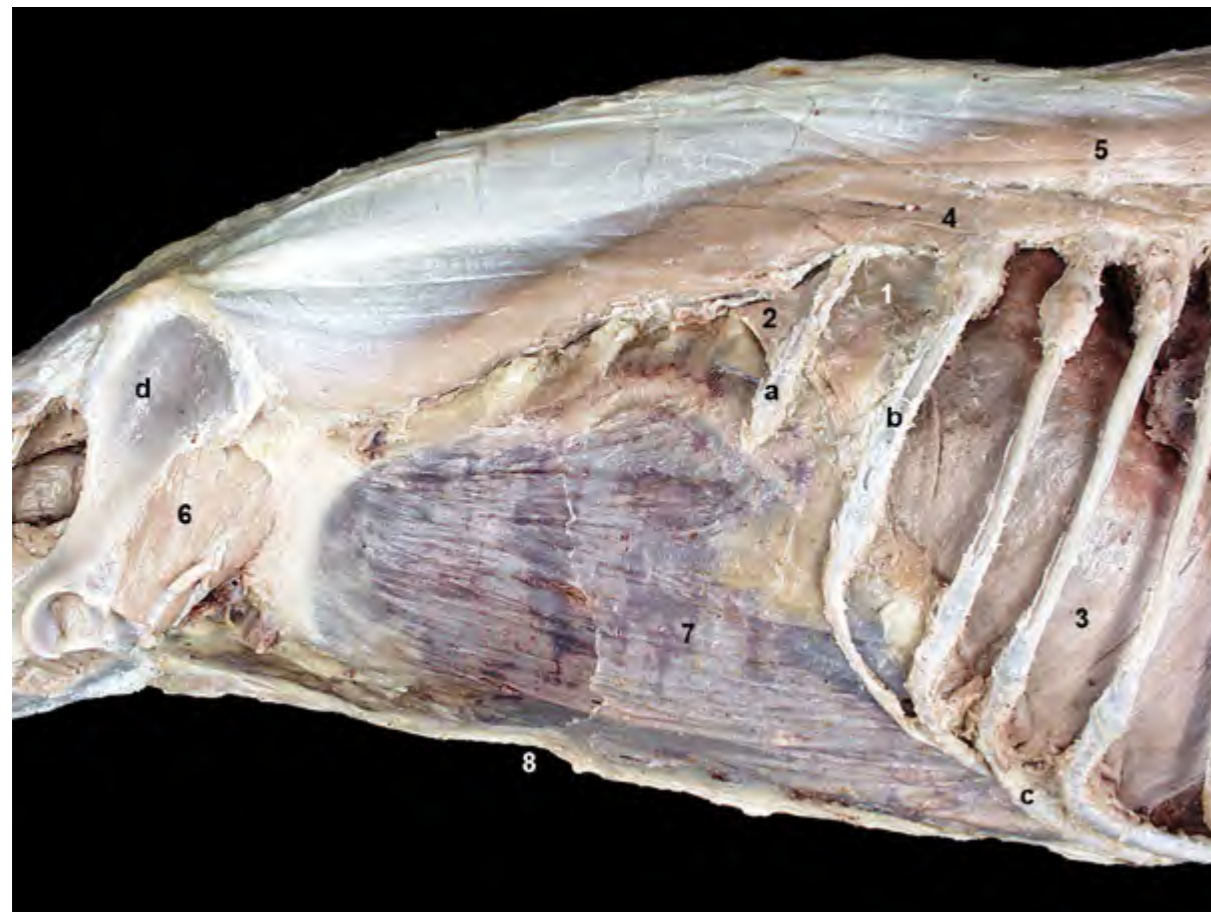

Figura 2.50 - Visión lateral derecha de la pared del abdomen y de la zona caudal de la pared torácica. Se han eliminado los músculos más profundos a excepción de los músculos subcostal y retractor de la costilla. Se reconoce también, medialmente a las costillas, la mitad derecha del diafragma. La fascia transversa, visible en esta disección, reviste internamente a los músculos más profundos de la pared abdominal (transverso y recto del abdomen). 1. M. subcostal; 2. M. retractor de la costilla; 3. Diafragma; 4. M. iliocostal; 5. M. longísimo; 6. M. iliopsoas (cortado); 7. Fascia transversa; 8. M. recto del abdomen (del lado izquierdo); a. 13ª costilla; b. 12ª costilla; c. Arco costal; d. Ilion.

M. retractor de la costilla (Figura 2.50)

El músculo retractor de la costilla, que está cubierto por el músculo transverso del abdomen, se origina en las apófisis transversas de las primeras vértebras lumbares. Sus fibras discurren craneoventralmente hacia su inserción en el borde caudal de la última costilla.

Función: Colabora en la espiración.

Inervación: Último nervio intercostal (nervio costoabdominal).

M. recto del tórax (Figura 2.47)

Se origina en la primera costilla y se inserta en los cartílagos costales 2º a 4º.

Función: Colabora en la inspiración.
Inervación: Primeros nervios intercostales.

M. transverso del tórax (Figuras 2.51, 2.52)

El músculo transverso del tórax se dispone sobre las superficies internas del esternón y de los cartílagos costales. Su origen tiene lugar a lo largo de la superficie dorsal del esternón. Sus fibras se dirigen transversalmente hasta insertarse en la cara interna de los cartílagos costales y en las articulaciones costocondrales de las costillas verdaderas.

Función: Colabora en la espiración.

Inervación: Nervios intercostales.

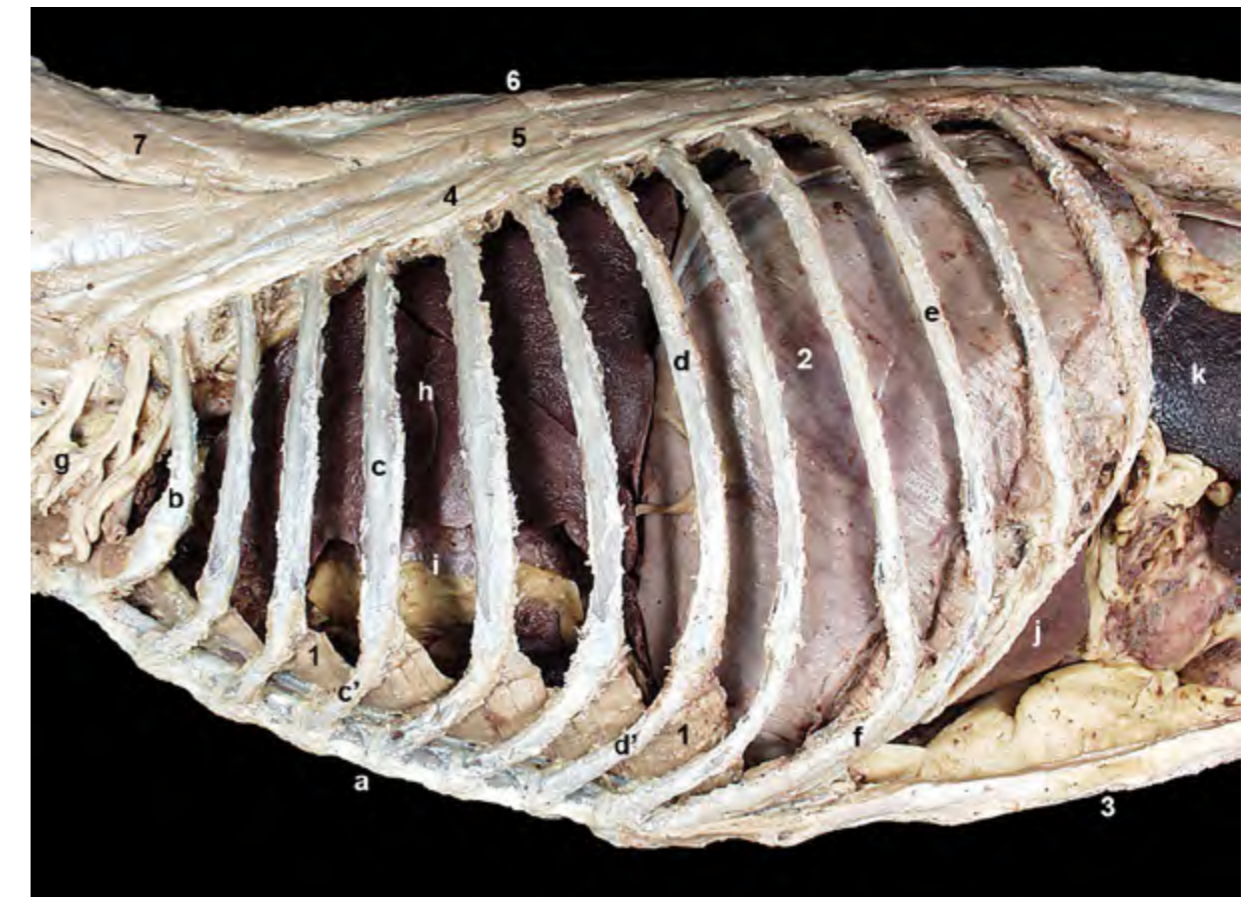

Figura 2.51 - Visión lateral izquierda de la pared torácica. Únicamente se han conservado músculos dispuestos internamente a las costillas (transverso del tórax y diafragma). El músculo transverso del tórax se origina en la superficie dorsal del esternón y se inserta en los cartílagos costales. Su contracción mueve caudalmente las costillas, de modo que colabora en la espiración. 1. M. transverso del tórax; 2. Diafragma; 3. M. recto del abdomen (del lado derecho); 4. M. iliocostal; 5. M. longísimo; 6. M. semiespinal torácico y cervical; 7. M. semiespinal de la cabeza; a. Esternón; b. 1ª costilla; c. 4ª costilla; c'. Cartílago costal; d. 7ª costilla; d'. Cartílago costal; e. 10ª costilla; f. Arco costal; g. Plexo braquial; h. Pulmón izquierdo; i. Corazón; j. Hígado; k. Bazo.

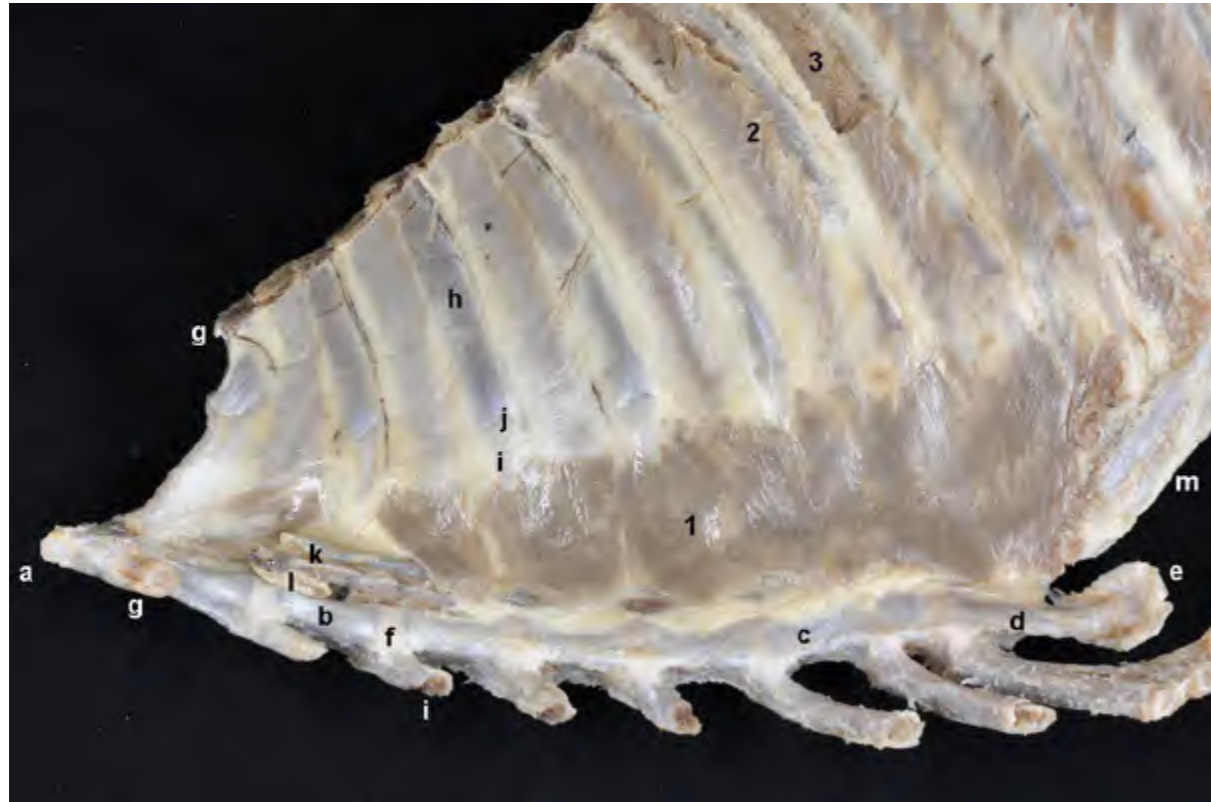

Figura 2.52 - Visión dorsal del esternón y de las costillas, que aparecen cubiertos en el lado corporal derecho por el músculo transverso del tórax. La pared interna del tórax se encuentra cubierta por la pleura parietal costal, que se puede reconocer en la disección revistiendo internamente a músculos y huesos. Se ha retirado la pleura en dos espacios intercostales para poder ver los músculos intercostales. Los vasos torácicos internos vascularizan la parte ventral de las paredes torácicas. Discurren entre el esternón y el músculo transverso del tórax. 1. M. transverso del tórax; 2. M. intercostal interno; 3. M. intercostal externo; a. Manubrio del esternón; b. 2ª esternebra; c. 6ª esternebra; d. Apófisis xifoides; e. Cartílago xifoides; f. Sincondrosis interesternebra; g. 1ª costilla; h. 3ª costilla; i. Cartílago costal de la costilla 3ª; j. Articulación costocondral; k. A. y v. torácicas internas; l. Nódulo linfático esternal craneal; m. Arco costal.

Diafragma (Figuras [2.46](#), [2.53](#), [2.54](#), [2.55](#), [2.56](#), [2.57](#), [2.58](#))

El diafragma es el músculo que separa las cavidades torácica y abdominal. Está formado por una porción periférica de tejido muscular, desde donde las fibras musculares irradian y convergen en una porción fibrosa central (Figura [2.57](#)). Esta porción fibrosa, denominada centro tendinoso, está formada por un área central y dos prolongaciones que se extienden dorsalmente. La porción muscular consta de las partes lumbar, costal y esternal.

La parte lumbar está formada por los dos pilares (izquierdo y derecho) del diafragma. Ambos pilares se originan mediante fuertes tendones en la superficie ventral de los cuerpos de las primeras vértebras lumbares, y las fibras que los conforman terminan en el área dorsal

del centro tendinoso (Figura [2.58](#)). Los pilares son asimétricos, siendo el derecho más grande que el izquierdo.

La parte costal está formada por varias digitaciones que se originan en la cara interna de las últimas costillas. La digitación más caudal procede del extremo dorsal de la costilla 13ª. Desde aquí, la línea de origen se va haciendo sucesivamente más ventral hasta llegar a la digitación más craneal, que se origina en la parte ventral del cartílago de la 8ª ó 9ª costilla (Figura [2.54](#)). Las fibras de la parte costal del diafragma terminan insertándose en el área lateral del centro tendinoso (Figura [2.57](#)).

La digitación más craneal de la parte costal se continúa con la parte esternal, que se origina en la superficie dorsal del cartílago xifoides del esternón. Las

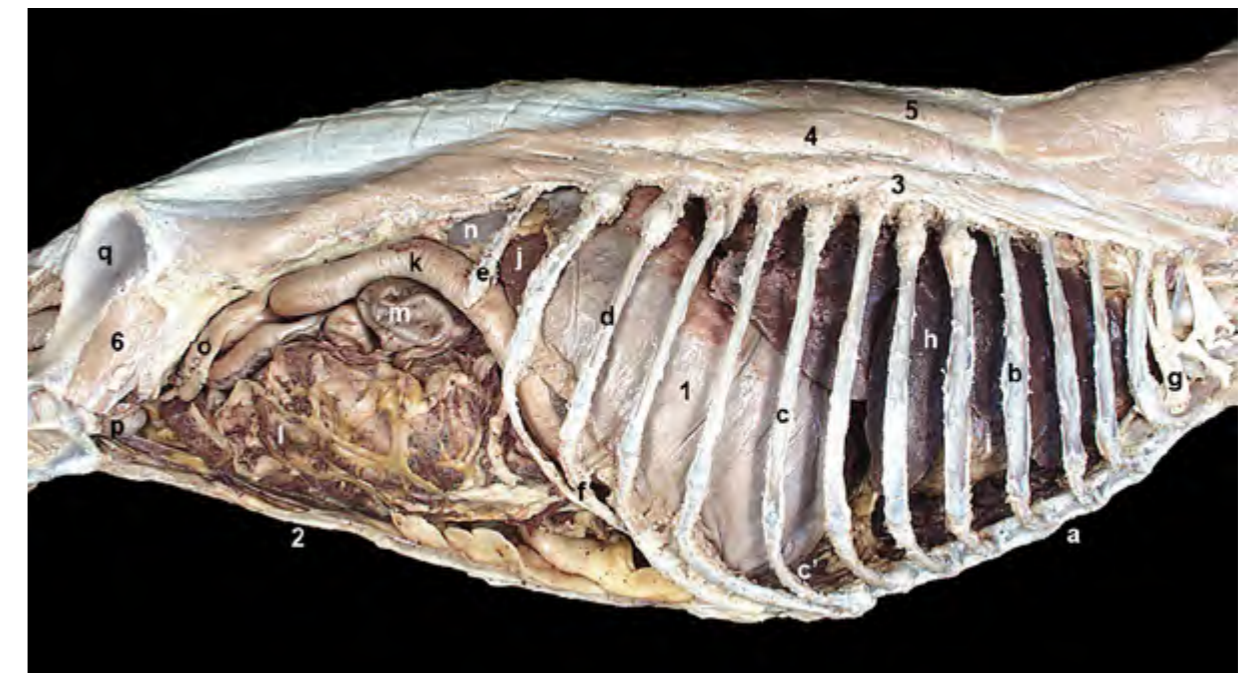


Figura 2.53 - Visión lateral derecha del diafragma y de las cavidades torácica y abdominal. El diafragma es un músculo que separa las cavidades torácica y abdominal. Tiene forma de cúpula que se proyecta hacia la cavidad torácica; es decir, su superficie craneal, o torácica, es convexa mientras que la superficie caudal, o abdominal, es cóncava. La imagen permite reconocer diferentes órganos de las cavidades torácica y abdominal. 1. Diafragma; 2. M. recto del abdomen (del lado izquierdo); 3. M. iliocostal; 4. M. longísimo; 5. M. espinal y semiespinal torácico y cervical; 6. M. iliopsoas; a. Esternón; b. 4ª costilla; c. 8ª costilla; c'. Cartílago costal; d. 11ª costilla; e. 13ª costilla; f. Arco costal; g. Plexo braquial; h. Pulmón derecho; i. Corazón; j. Hígado; k. Duodeno; l. Yeyuno y omento mayor; m. Ciego; n. Riñón derecho; o. Útero; p. Vejiga de la orina; q. Ilion.

fibras musculares se dirigen dorsalmente para terminar en el área ventral del centro tendinoso (Figura 2.57).

El diafragma tiene forma de cúpula que se proyecta hacia la cavidad torácica; es decir, que su superficie craneal, o torácica, es convexa mientras que la superficie caudal, o abdominal, es cóncava (Figuras 2.46, 2.53). El extremo craneal de la cúpula diafragmática alcanza, cuando el músculo está relajado, el nivel de la 6ª costilla (Figura 2.54). Esta disposición conlleva que la cavidad abdominal se proyecte bajo las costillas, dando lugar a la porción intratorácica de la cavidad

abdominal (Figuras 2.55, 2.56), donde se alojan importantes órganos abdominales (hígado, estómago, etc).

El diafragma está perforado por tres orificios (Figuras 2.57, 2.58). El más dorsal es el hiato aórtico, que se sitúa entre los dos pilares diafragmáticos y permite el paso de la aorta, la vena ácigos y el conducto torácico. Más ventralmente, atravesando el pilar derecho, se dispone el hiato esofágico; el esófago y los troncos vagales dorsal y ventral pasan a su través. El agujero de la vena cava caudal se sitúa en el centro tendinoso; por él pasa la vena cava caudal.

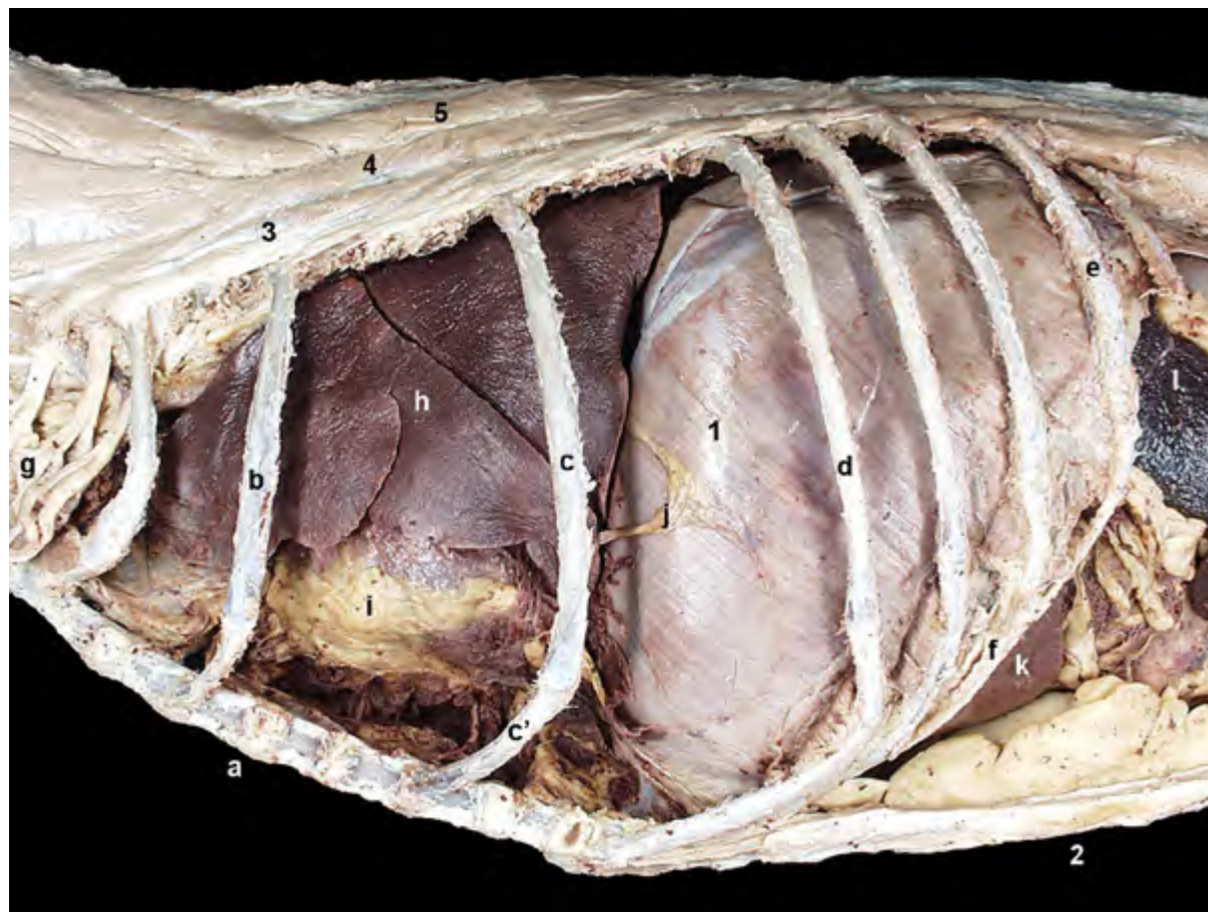


Figura 2.54 - Visión lateral izquierda de la cavidad torácica. Se han retirado varias costillas para visualizar mejor el contenido torácico. La parte costal del diafragma se origina en la cara interna de las costillas, desde la 8ª o 9ª a la 13ª. El extremo craneal de la cúpula diafragmática llega a alcanzar el nivel de la costilla 6ª. 1. Diafragma (parte costal); 2. M. recto del abdomen (del lado derecho); 3. M. iliocostal; 4. M. longísimo; 5. M. espinal y semiespinal torácico y cervical; a. Esternón; b. 3ª costilla; c. 6ª costilla; c'. Cartilago costal; d. 9ª costilla; e. 12ª costilla; f. Arco costal; g. Plexo braquial; h. Pulmón izquierdo; i. Corazón; j. Nervio frénico izquierdo; k. Hígado; l. Bazo.

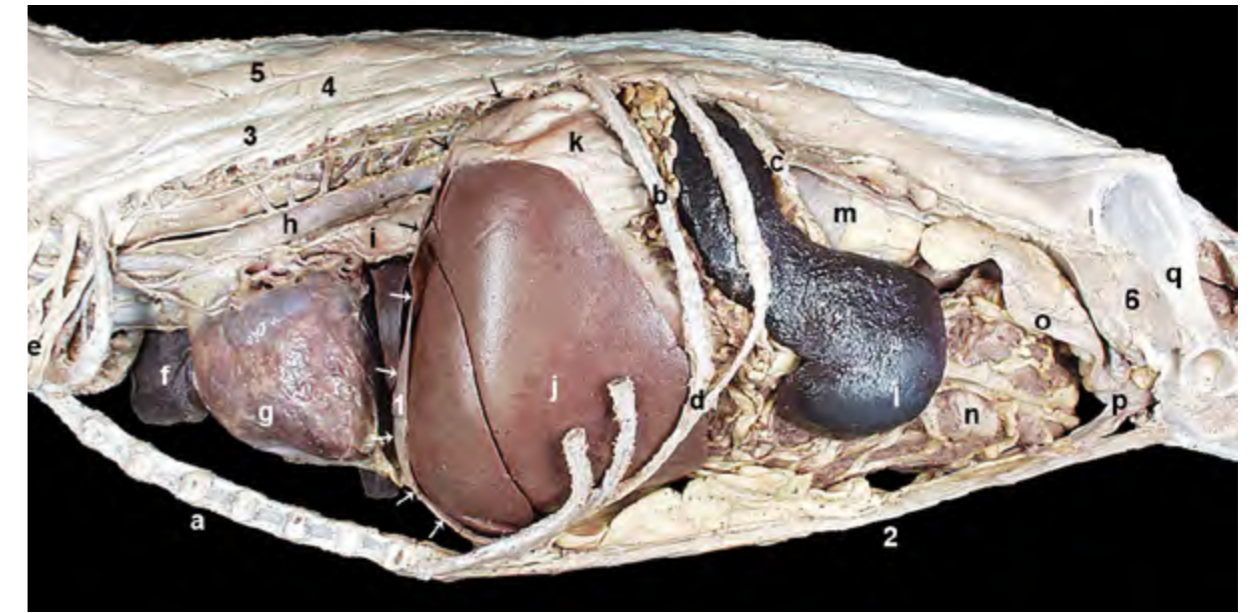


Figura 2.55 - Visión lateral izquierda de las cavidades torácica y abdominal. Se han retirado la mayor parte de las costillas y el pulmón izquierdo. Se ha eliminado la mitad izquierda del diafragma, lo que permite apreciar la forma de la cúpula diafragmática (flechas) y observar cómo la cavidad abdominal se proyecta bajo las costillas dando lugar a la porción intratorácica de la cavidad abdominal; aquí se alojan importantes órganos abdominales como el hígado y el estómago. 1. Diafragma (está indicado mediante flechas; se ha eliminado su mitad izquierda); 2. M. recto del abdomen (del lado derecho); 3. M. iliocostal; 4. M. longísimo; 5. M. espinal y semiespinal torácico y cervical; 6. M. iliopsoas; a. Esternón; b. 11ª costilla; c. 13ª costilla; d. Arco costal; e. Plexo braquial; f. Pulmón derecho; g. Corazón; h. Aorta; i. Esófago; j. Hígado; k. Estómago; l. Bazo; m. Riñón izquierdo; n. Yeyuno y omento mayor; o. Útero; p. Vejiga de la orina; q. Ilion.

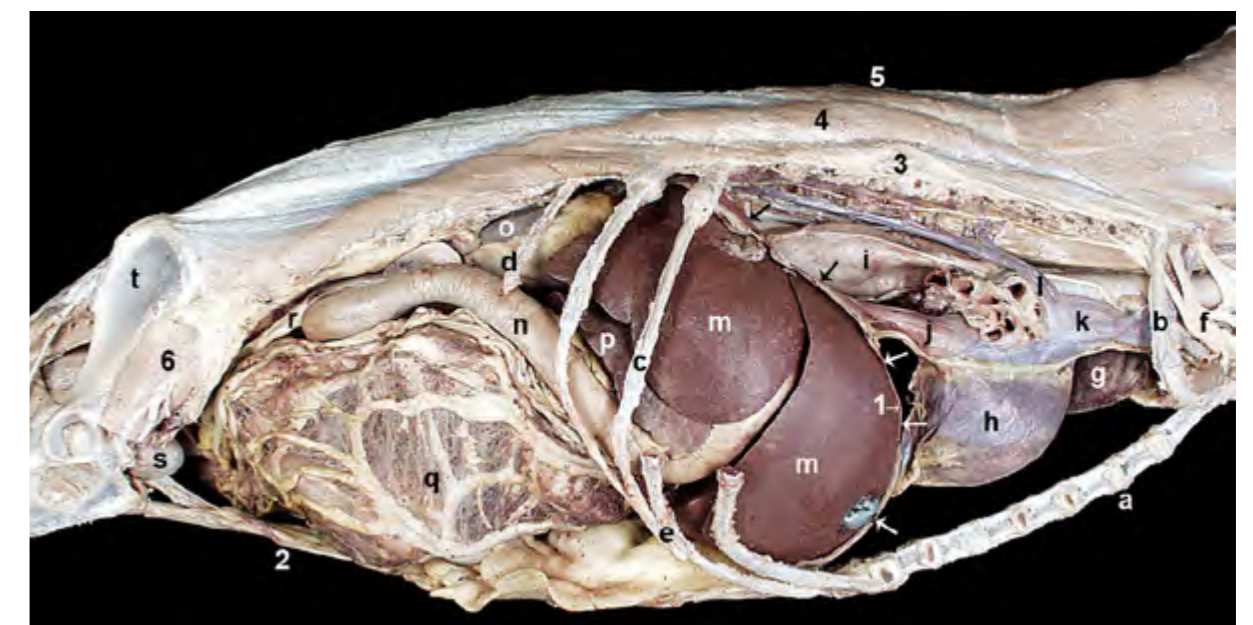


Figura 2.56 - Visión lateral derecha de las cavidades torácica y abdominal. Se han retirado la mayor parte de las costillas y el pulmón derecho. Se ha eliminado la mitad derecha del diafragma, lo que permite apreciar la forma de la cúpula diafragmática (flechas) y observar la porción intratorácica de la cavidad abdominal; aquí vemos cómo se alojan importantes órganos abdominales: hígado, estómago, páncreas. 1. Diafragma; 2. M. recto del abdomen (del lado izquierdo); 3. M. iliocostal; 4. M. longísimo; 5. M. espinal y semiespinal torácico y cervical; 6. M. iliopsoas; a. Esternón; b. 1ª costilla; c. 11ª costilla; d. 13ª costilla; e. Arco costal; f. Plexo braquial; g. Pulmón izquierdo; h. Corazón; i. Esófago; j. V. cava caudal; k. V. cava craneal; l. V. ácigos; m. Hígado; n. Duodeno; o. Riñón derecho; p. Páncreas; q. Yeyuno y omento mayor; r. Útero; s. Vejiga de la orina; t. Ilion.

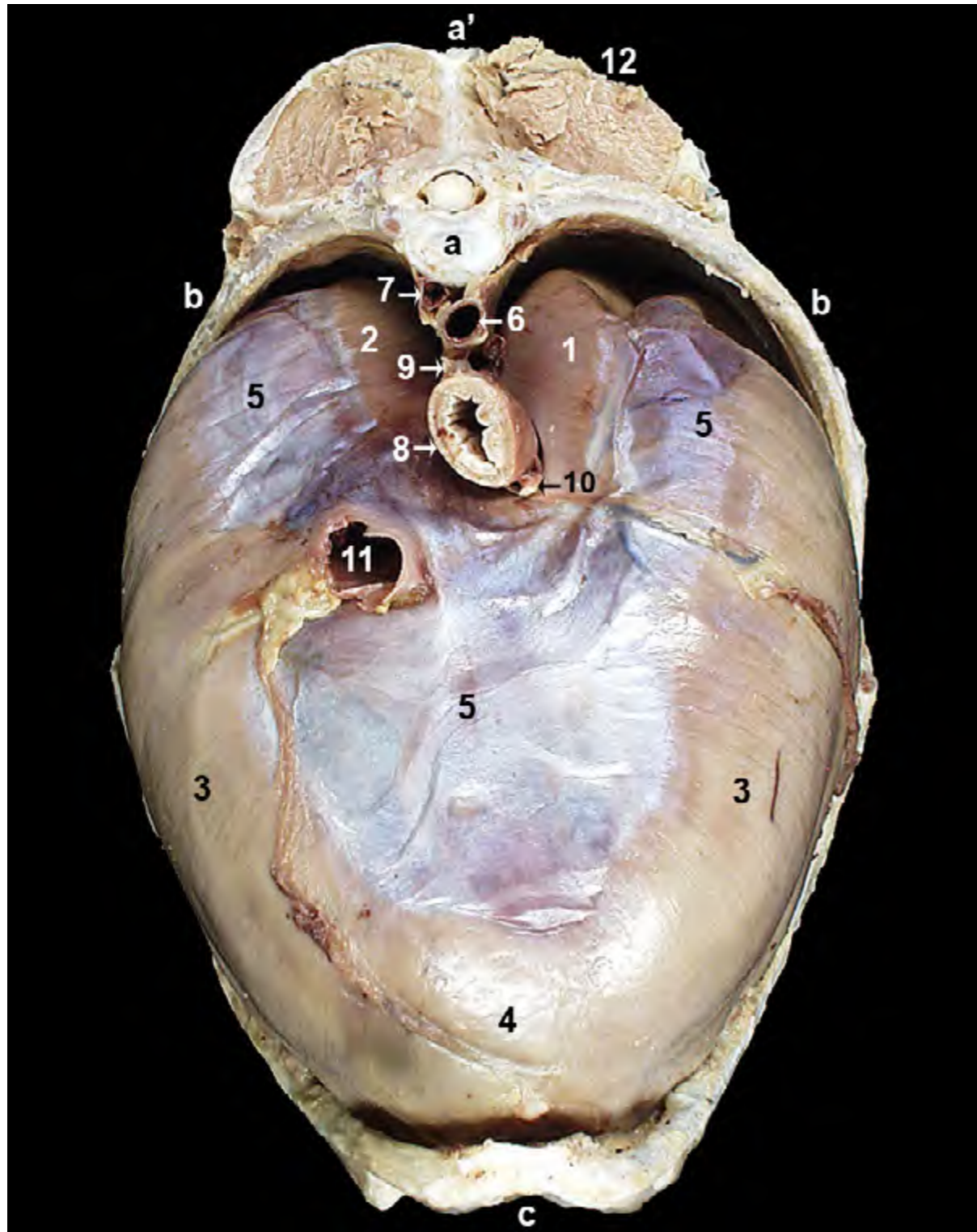


Figura 2.57 - Visión craneal del diafragma. El diafragma está formado por una porción periférica de tejido muscular que consta de las partes lumbar, costal y esternal. Desde la periferia las fibras musculares irradian y convergen en una porción fibrosa central llamada centro tendinoso. El diafragma está perforado por tres orificios. El más dorsal es el hiato aórtico, que permite el paso de la aorta, la vena ácigos y el conducto torácico. Más ventralmente se dispone el hiato esofágico; el esófago y los troncos vagales dorsal y ventral pasan a su través. El agujero de la vena cava caudal se sitúa en el centro tendinoso; por él pasa la vena cava caudal. 1 y 2. Parte lumbar del diafragma; 1. Pilar izquierdo; 2. Pilar derecho; 3. Parte costal; 4. Parte esternal; 5. Centro tendinoso; 6. Aorta; 7. V. ácigos; 8. Esófago; 9. Tronco vagal dorsal; 10. Tronco vagal ventral; 11. V. cava caudal; 12. Mm. epiaxiales; a. Vértebra torácica; a'. Apófisis espinosa; b. Costilla; c. Esternón.

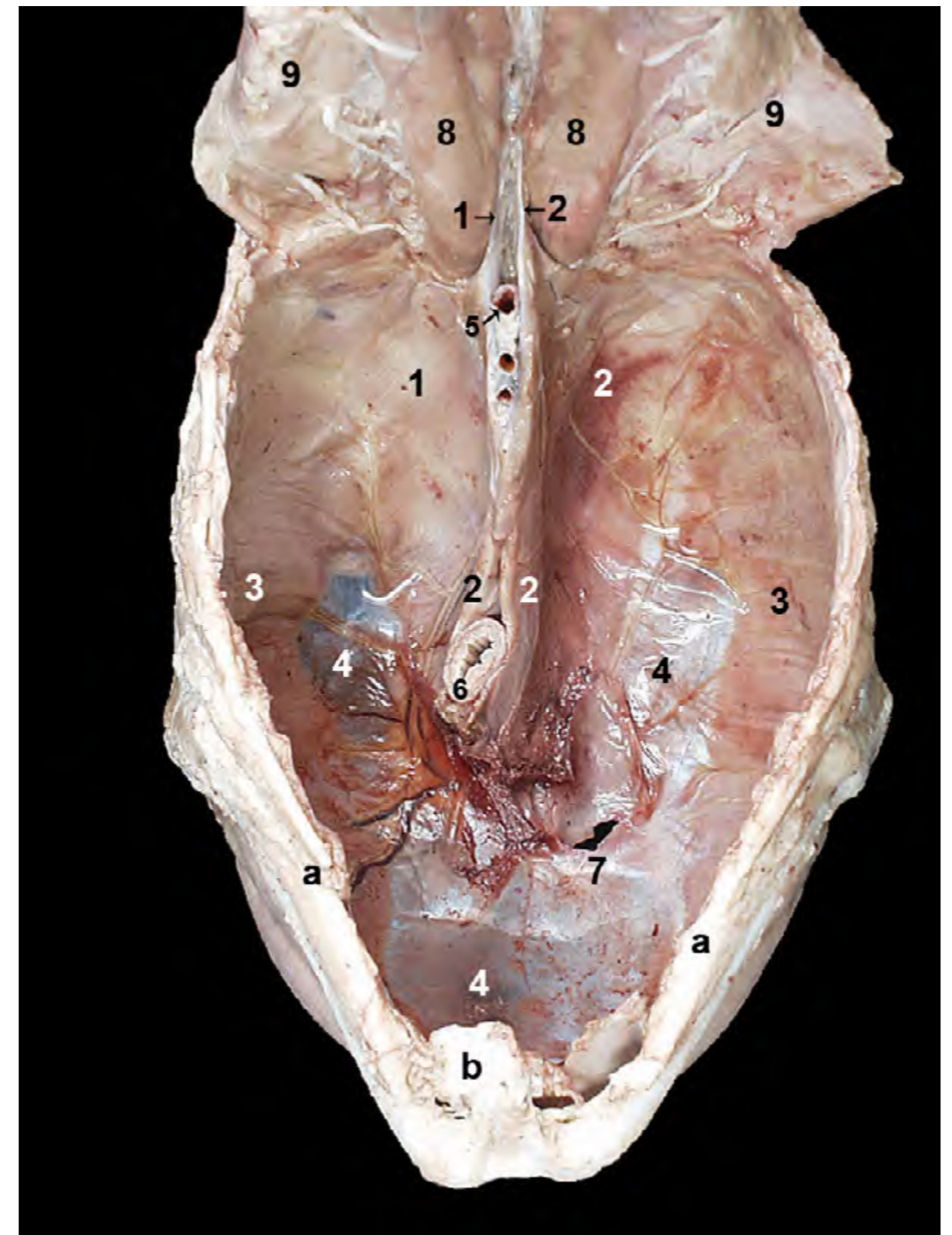


Figura 2.58 - Visión caudal del diafragma. La parte lumbar del diafragma está formada por los pilares, izquierdo y derecho. Los pilares son asimétricos, ya que el derecho es más grande que el izquierdo. Ambos pilares se originan mediante fuertes tendones en la superficie ventral de los cuerpos de las primeras vértebras lumbares y terminan en el centro tendinoso del diafragma. Entre los dos pilares del diafragma, dorsalmente, se encuentra el hiato aórtico. 1 y 2. Parte lumbar del diafragma; 1. Pilar izquierdo; 2. Pilar derecho; 3. Parte costal; 4. Centro tendinoso; 5. Aorta; 6. Esófago; 7. Agujero de la v. cava caudal; 8. Mm. psoas; 9. M. transverso del abdomen; a. Arco costal; b. Apófisis xifoides del esternón.

Función: La contracción del diafragma conlleva una reducción de la convexidad de la cúpula diafragmática y, por tanto, el aumento de volumen de la cavidad torácica. El diafragma es pues un importante músculo inspirador. Lógicamente, el aplanamiento del diafragma y el aumento de tamaño del tórax ocurren a expensas de las vísceras abdominales, que son desplazadas caudalmente. Durante la espiración el diafragma se relaja, con lo que las vísceras abdominales lo empujan cranealmente, la forma de cúpula se recupera y el volumen de la cavidad torácica se reduce.

Inervación: Nervios frénicos izquierdo y derecho.

2.4 Músculos abdominales

Los músculos abdominales y sus aponeurosis constituyen una unidad funcional que forma el soporte fibromuscular de las paredes lateral y ventral del abdomen (Figura 2.59). Son cuatro los músculos implicados en la construcción de la pared abdominal. Los tres músculos anchos de la pared lateral del abdomen (oblicuo externo, oblicuo interno y transverso del abdomen) se originan en las regiones torácicas, lumbares y pélvicas. Sus fibras se entrecruzan y terminan en aponeurosis que acaban principalmente en la línea alba. La línea alba es un cordón fibroso que recorre la línea ventral media desde el cartílago xifoides del esternón hasta el tendón prepúbico y el borde craneal del pubis (Figuras 2.59, 2.65). Un cuarto músculo, el recto del abdomen, toma una dirección sagital a lo largo del suelo de la cavidad abdominal, entre el esternón y la pelvis.

Una de las funciones principales de los músculos abdominales es la de soportar el considerable peso de las vísceras ab-

dominales. En este sentido, la flexibilidad de las inserciones musculares (línea alba, ligamento inguinal, tendón prepúbico) permite la adaptación de la pared abdominal al volumen variable de las vísceras (por ejemplo, tras la ingestión de alimento o durante la gestación). Los músculos del abdomen actúan además en acciones como la defecación, la micción o el parto, produciendo presión sobre los órganos abdominales y pélvicos y sus contenidos. Pueden actuar también como espiradores, presionando las vísceras abdominales y el diafragma relajado cranealmente, y dirigiendo las costillas caudalmente, lo que reduce el volumen de la cavidad torácica. Los músculos abdominales desempeñan también un papel importante en la construcción del tronco. Al formar una conexión fuerte y flexible entre el tórax, la región lumbar y la cintura pélvica contribuyen a estabilizar la columna vertebral. Participan en la locomoción, ya que flexionan la columna vertebral al dirigir cranealmente la pelvis y los miembros posteriores cuando el animal corre.

Por otra parte, se ha de recordar que otro grupo de músculos, situados ventralmente a las vértebras lumbares, forman el techo de la cavidad abdominal (Figura 2.59). Estos músculos (psoas mayor, psoas menor, cuadrado lumbar), también llamados músculos sublumbares, se incluyen en el grupo de músculos de la cintura pélvica (Figuras 2.29, 2.30) y se estudian por tanto junto a los músculos del miembro pelviano (ver Capítulo 4).

M. oblicuo externo del abdomen (Figuras 2.4, 2.60, 2.61)

Se origina mediante digitaciones en la cara lateral de las costillas (a excepción de las cuatro o cinco primeras) y, caudalmente a la última costilla, en la fascia toracolumbar.

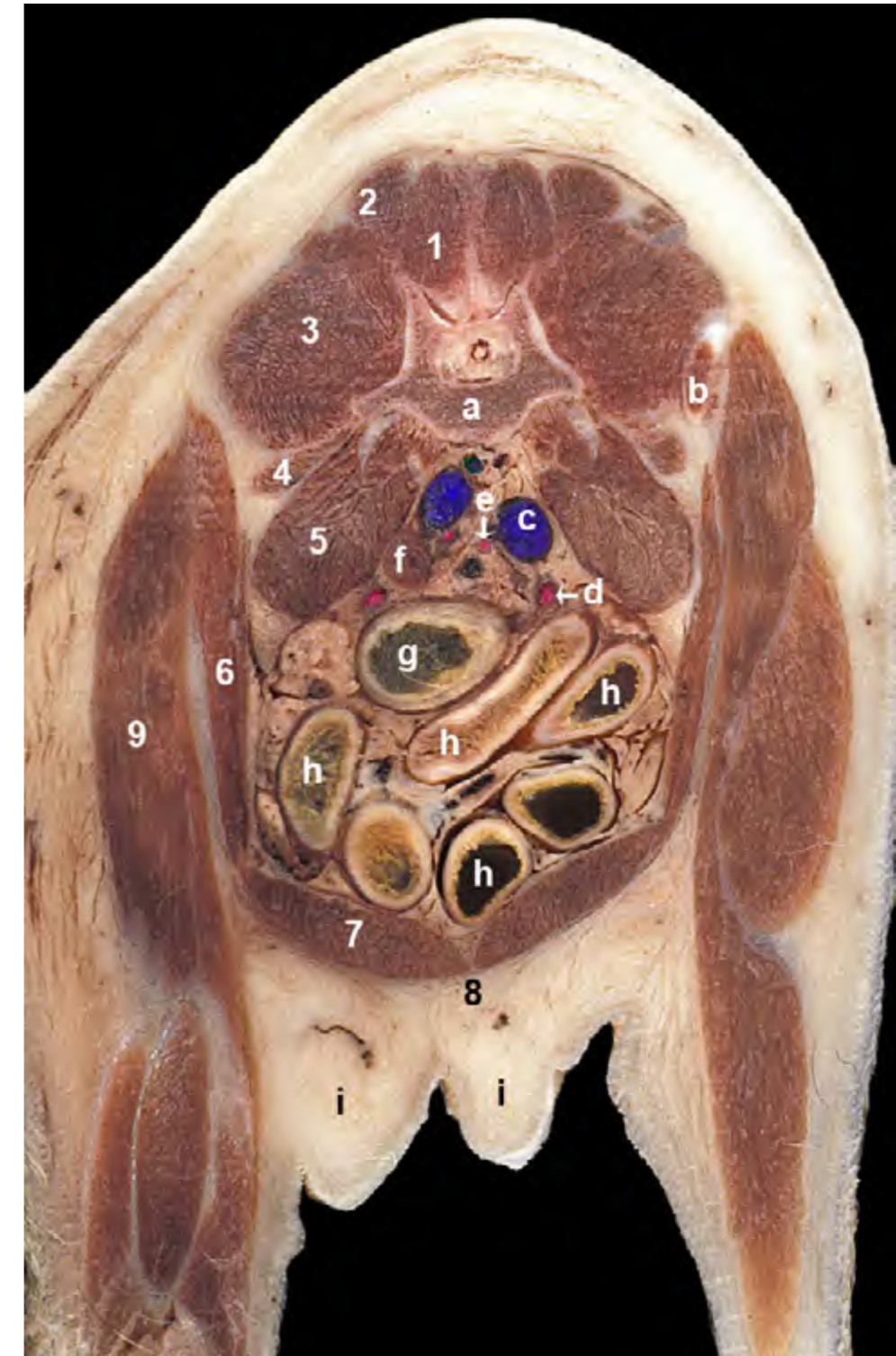


Figura 2.59 - Sección transversal del tronco de la hembra a nivel de la séptima vértebra lumbar. Visión caudal del corte. Esta sección del tronco del animal nos permite ver la parte más caudal de la cavidad abdominal, próxima ya a la pelvis. Los músculos sublumbares (psoas, cuadrado lumbar) y las vértebras lumbares forman el techo de la cavidad abdominal. El músculo recto del abdomen constituye el suelo de la cavidad. Las paredes laterales están formadas por los tres músculos laterales del abdomen; en este corte sólo identificamos el oblicuo interno, ya que los vientres del m. oblicuo externo y del m. transverso del abdomen no llegan tan caudalmente. 1. M. multifido lumbar; 2. M. sacrocaudal dorsal lateral; 3. M. longísimo lumbar; 4. M. cuadrado lumbar; 5. M. psoas mayor; 6. M. oblicuo interno del abdomen; 7. M. recto del abdomen; 8. Línea alba; 9. Mm. del muslo; a. Vértebra L7; b. Parte craneal del ilion; c. V. iliaca común derecha; d. A. iliaca externa derecha; e. A. iliaca interna derecha; f. Nódulo linfático iliaco medial; g. Colon descendente; h. Yeyuno; i. Mamas.

Además de contribuir a la formación de la pared abdominal lateral, interviene pues de forma importante en la constitución de la pared torácica (Figura 2.60). Sus fibras se dirigen caudoventralmente y se continúan por medio de una aponeurosis que se divide parcialmente poco antes de su inserción. La parte abdominal de la aponeurosis se inserta en la línea alba y en el tendón prepúbico, mientras que la parte pélvica de la aponeurosis lo hace en el arco inguinal (o ligamento inguinal) (Figura 2.61). La pequeña hendidura que queda entre las dos partes de la aponeurosis del músculo oblicuo externo es el anillo inguinal superficial, que es la abertura externa del canal inguinal.

Función: Las funciones del músculo son las propias de todo el grupo de músculos abdominales.

Inervación: Últimos 8 ó 9 ner-

vios intercostales, nervio costoabdominal, nervios iliohipogástricos craneal y caudal y nervio ilioinguinal.

M. oblicuo interno del abdomen (Figuras 2.62, 2.63)

Se origina en la tuberosidad coxal, en el ligamento inguinal y en la fascia toracolumbar. Sus fibras se dirigen craneoventralmente, por lo que forman un ángulo recto con las fibras del músculo oblicuo externo del abdomen (Figura 2.61). El vientre muscular se continúa mediante una aponeurosis que termina insertándose en la línea alba; el músculo también presenta inserciones en la última costilla y en el arco costal. El músculo cremáster, propio de los machos, es un pequeño fascículo muscular que se desprende del borde caudal del músculo oblicuo interno del abdomen para pasar por el canal inguinal y disponerse estrechamente asociado a la túnica vaginal y

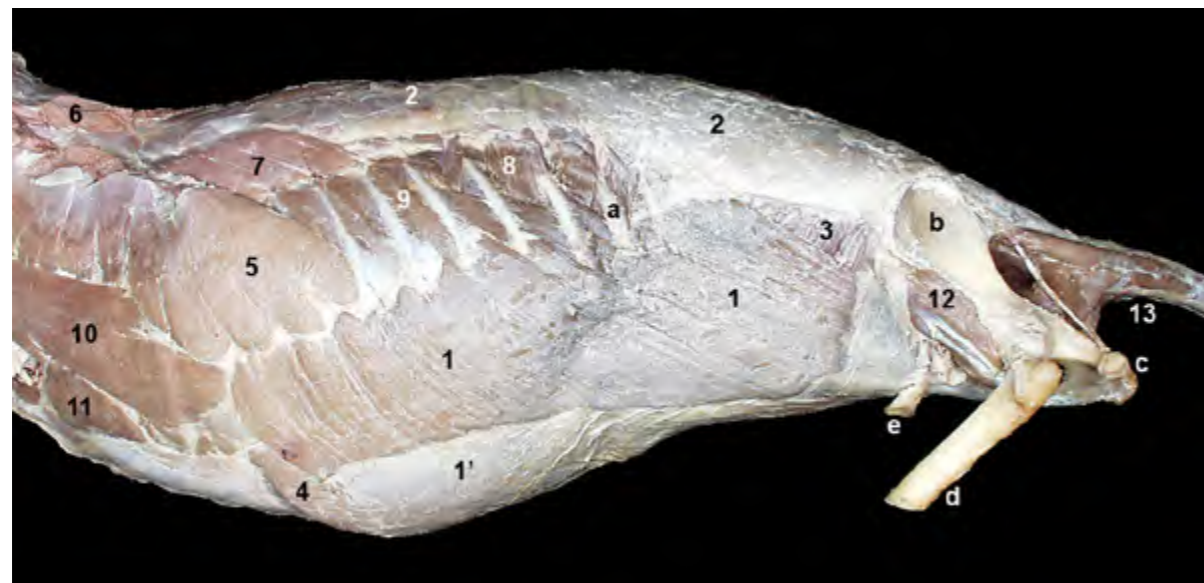


Figura 2.60 - Músculos superficiales del tronco. Visión lateral izquierda. Aunque se han retirado los miembros todavía pueden observarse algunos músculos extrínsecos del miembro torácico (m. serrato ventral) y del miembro pelviano (m. iliopsoas) contribuyendo a formar las paredes torácicas y abdominales. 1. M. oblicuo externo del abdomen; 1'. Aponeurosis del m. oblicuo externo; 2. Fascia toracolumbar; 3. M. oblicuo interno del abdomen; 4. M. recto del abdomen; 5. M. serrato ventral torácico; 6. M. romboides (cortado); 7. M. serrato dorsal craneal; 8. M. serrato dorsal caudal; 9. M. intercostal externo; 10. M. escaleno dorsal; 11. M. recto del tórax; 12. M. iliopsoas; 13. Mm. de la cola; a. 13ª costilla; b. Ilión; c. Tuberosidad isquiática; d. Fémur (cortado); e. Proceso vaginal.

al cordón espermático hasta finalizar en las envolturas testiculares (Figuras 2.69, 2.70); su acción contribuye a acercar el testículo hacia la pared abdominal cuando la temperatura ambiente es baja.

Función: Las funciones del músculo oblicuo interno son las propias de todo el grupo de músculos abdominales.

Inervación: Últimos nervios intercostales, nervio costoabdominal, nervios iliohipogástricos craneal y caudal y nervio ilioinguinal.

M. transverso del abdomen (Figuras 2.14, 2.64, 2.65)

Es el más interno de los tres músculos que constituyen la pared abdominal lateral. Se origina en la tuberosidad

coxal, en las apófisis transversas de las vértebras lumbares y en la superficie interna de las últimas costillas y de los cartílagos costales. Sus fibras, que discurren siguiendo una dirección vertical, se continúan por medio de una aponeurosis que termina insertándose en la línea alba.

Función: Las funciones del músculo son las propias de todo el grupo de músculos abdominales.

Inervación: Últimos nervios intercostales, nervio costoabdominal, nervios iliohipogástricos craneal y caudal y nervio ilioinguinal.

M. recto del abdomen (Figuras 2.8, 2.14, 2.64, 2.65)

El músculo recto del abdomen se

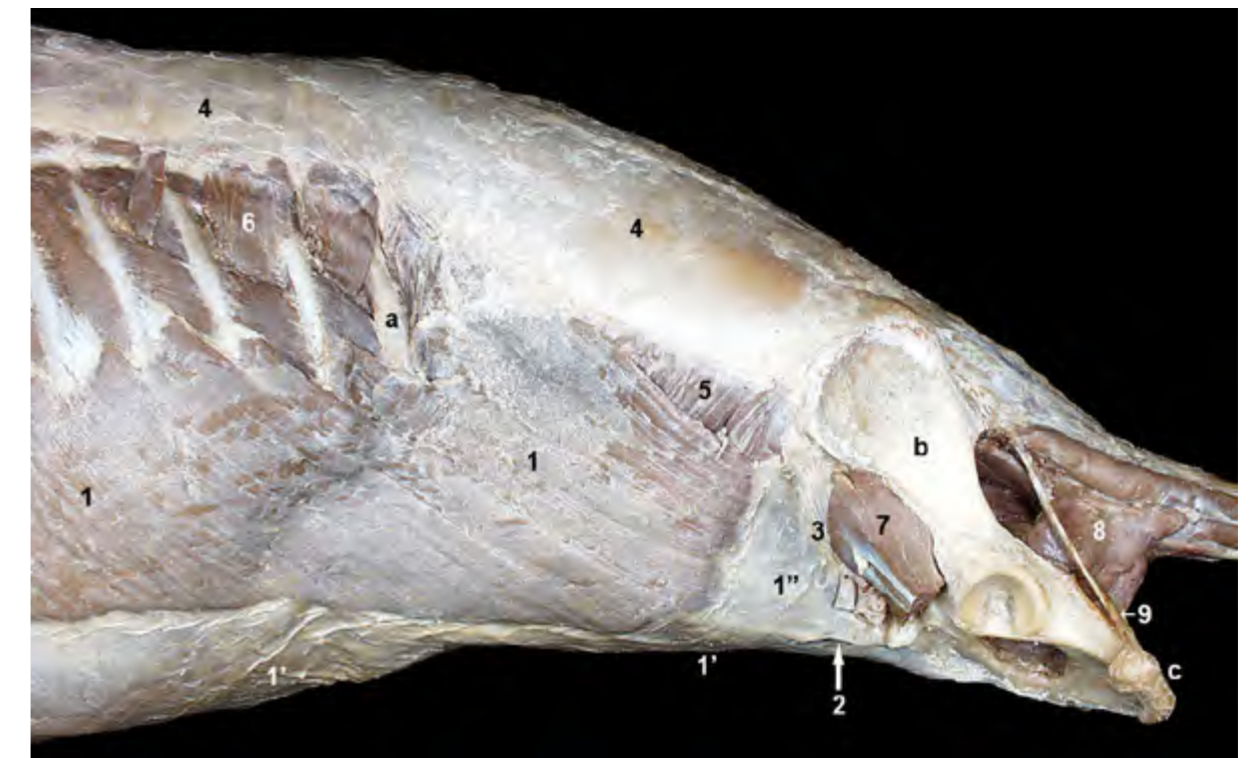

Figura 2.61 - Músculos superficiales del tronco. Visión lateral izquierda. Se ha eliminado el miembro pelviano (el músculo iliopsoas queda cortado). El músculo oblicuo externo del abdomen se origina en la cara lateral de las costillas y en la fascia toracolumbar. Sus fibras se dirigen caudoventralmente y se continúan mediante una aponeurosis que se inserta en la línea alba y en el ligamento inguinal. 1. M. oblicuo externo del abdomen; 1'. Aponeurosis del m. oblicuo externo (parte abdominal); 1''. Aponeurosis del m. oblicuo externo (parte pélvica); 2. Anillo inguinal superficial; 3. Arco inguinal; 4. Fascia toracolumbar; 5. M. oblicuo interno del abdomen; 6. M. serrato dorsal caudal; 7. M. iliopsoas; 8. M. coccígeo; 9. Ligamento sacrotuberoso; a. 13ª costilla; b. Ilión; c. Tuberosidad isquiática.

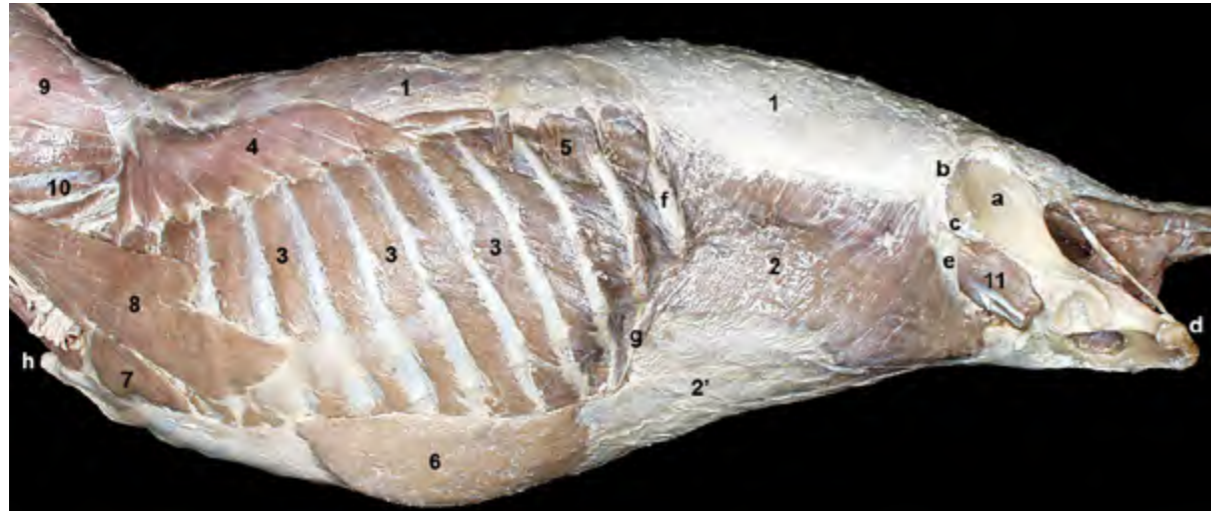


Figura 2.62 - Músculos del tronco una vez retirado el músculo oblicuo externo del abdomen. Visión lateral izquierda. La fascia toracolumbar cubre a los músculos epiaxiales a lo largo de la región dorsal. Sirve también como origen de diversos músculos torácicos y abdominales. Así, en la fascia toracolumbar se originan los músculos serratos dorsales craneal y caudal, y los músculos oblicuos externo e interno del abdomen. 1. Fascia toracolumbar; 2. M. oblicuo interno del abdomen; 2'. Aponeurosis del m. oblicuo interno; 3. Mm. intercostales externos; 4. M. serrato dorsal craneal; 5. M. serrato dorsal caudal; 6. M. recto del abdomen; 7. M. recto del tórax; 8. M. escaleno dorsal; 9. M. esplenio; 10. M. longísimo del cuello; 11. M. iliopsoas; a. Ala del ilion; b. Cresta iliaca; c. Tuberosidad coxal; d. Tuberosidad isquiática; e. Ligamento inguinal; f. 13ª costilla; g. Arco costal; h. Manubrio del esternón.

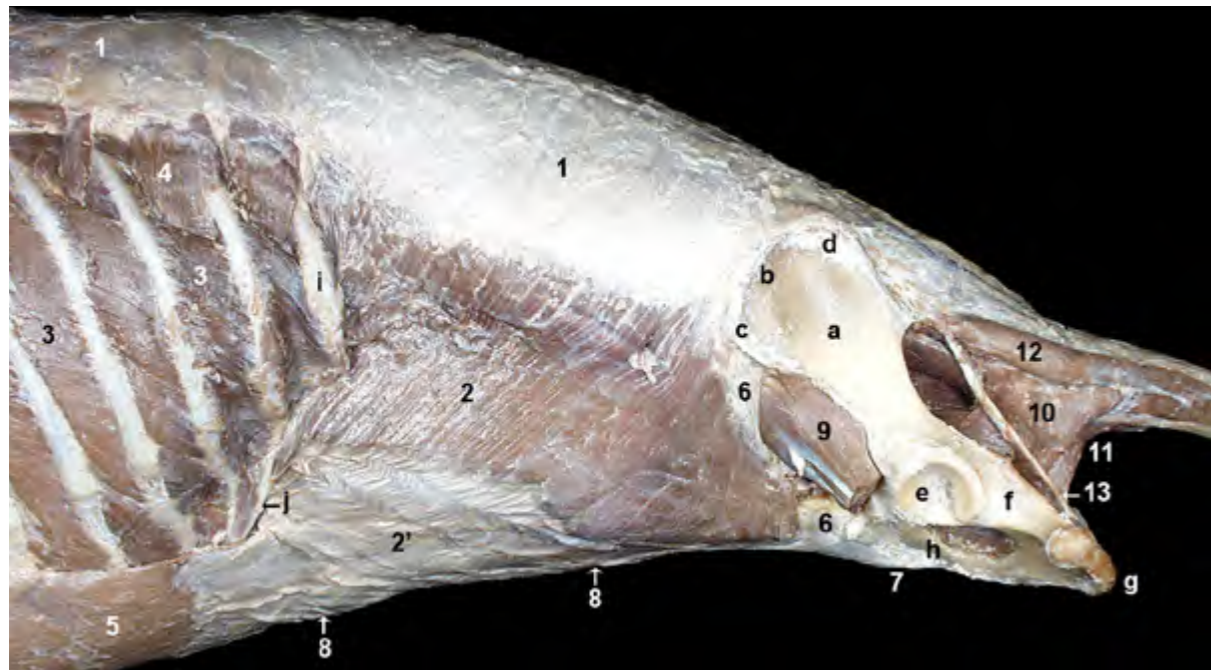


Figura 2.63 - Músculos abdominales una vez retirado el músculo oblicuo externo del abdomen. Visión lateral izquierda. El músculo oblicuo interno del abdomen se origina en la tuberosidad coxal, en el ligamento inguinal y en la fascia toracolumbar. Sus fibras se dirigen craneoventralmente y se continúan mediante una aponeurosis que se inserta en la línea alba. 1. Fascia toracolumbar; 2. M. oblicuo interno del abdomen; 2'. Aponeurosis del m. oblicuo interno; 3. Mm. intercostales externos; 4. M. serrato dorsal caudal; 5. M. recto del abdomen; 6. Ligamento inguinal; 7. Tendón prepúbico; 8. Línea alba; 9. M. iliopsoas (cortado); 10. M. coccígeo; 11. M. elevador del ano; 12. M. intertransverso dorsal caudal; 13. Ligamento sacrotuberoso; a. Ala del ilion; b. Cresta iliaca; c. Tuberosidad coxal; d. Espina iliaca dorsal craneal; e. Acetábulo; f. Isquion; g. Tuberosidad isquiática; h. Pubis; i. 13ª costilla; j. Arco costal.

dispone ventralmente formando el suelo de la cavidad abdominal. Se origina en los cartílagos costales de las costillas verdaderas (de la 5ª a la 8ª) y en la superficie lateral del esternón. Sus fibras siguen una dirección sagital y se insertan, por medio del tendón prepúbico, en el borde craneal del pubis. El vientre muscular, que presenta varias intersecciones tendinosas, está situado dentro de una vaina aponeurótica (vaina del músculo recto del abdomen) formada por las aponeurosis de inserción de los

otros tres músculos abdominales.

Función: Las funciones del músculo son las propias de todo el grupo de músculos abdominales.

Inervación: Últimos nervios intercostales, nervio costoabdominal, nervios iliohipogástricos craneal y caudal y nervio ilioinguinal.

Canal inguinal y anillos inguinales

El canal inguinal es un paso a través de la parte caudoventral de la pa-

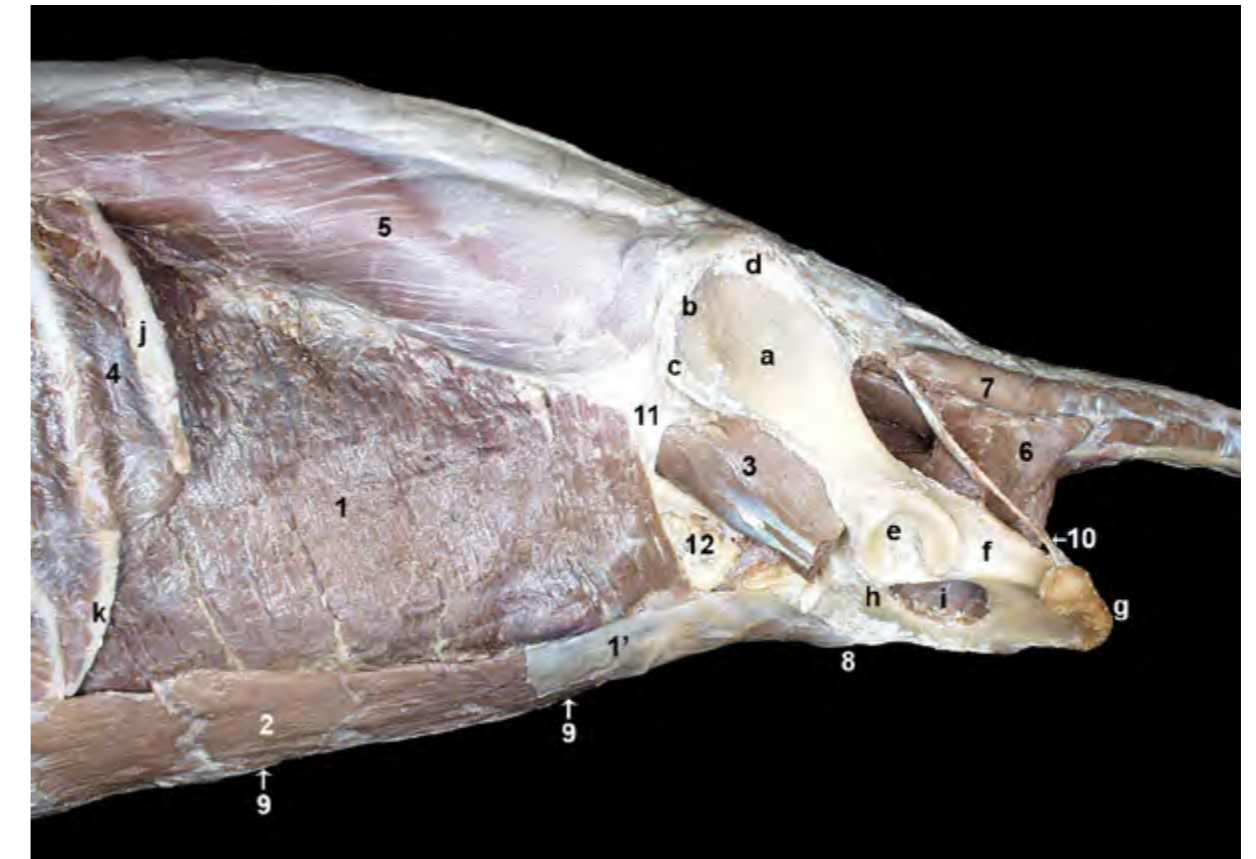


Figura 2.64 - Músculos abdominales. Visión lateral izquierda. Se ha retirado el músculo oblicuo interno del abdomen. Las fibras del músculo transverso del abdomen siguen una dirección vertical y se continúan por medio de una aponeurosis que termina insertándose en la línea alba. Las aponeurosis de inserción de los músculos oblicuos y transverso del abdomen forman la vaina del músculo recto del abdomen, que rodea externa e internamente a éste. Una vez retirada la lámina externa de la vaina (aponeurosis de los oblicuos externo e interno) se observa el vientre del músculo recto dividido por varias intersecciones tendinosas. 1. M. transverso del abdomen; 1'. Aponeurosis de m. transverso del abdomen; 2. M. recto del abdomen; 3. M. iliopsoas (cortado); 4. M. intercostal externo; 5. Mm. iliocostal y longísimo; 6. M. coccígeo; 7. M. intertransverso dorsal caudal; 8. Tendón prepúbico; 9. Línea alba; 10. Ligamento sacrotuberoso; 11. Ligamento inguinal; 12. Fascia transversa; a. Ala del ilion; b. Cresta iliaca; c. Tuberosidad coxal; d. Espina iliaca dorsal craneal; e. Acetábulo; f. Isquion; g. Tuberosidad isquiática; h. Pubis; i. Agujero obturado; j. 13ª costilla; k. Arco costal.

red abdominal que comunica la cavidad abdominal con el área subcutánea de la región inguinal. La aponeurosis del músculo oblicuo externo forma la pared lateral del canal inguinal (Figura 2.66), mientras que los vientres de los músculos oblicuo interno y recto del abdomen forman la pared medial. El músculo transverso del abdomen no participa en la constitución del canal inguinal, dado que no alcanza la parte más caudal de la pared abdominal (Figura 2.64). El anillo inguinal superficial es la abertura externa del canal inguinal. Es un ojal abierto en la aponeurosis del músculo oblicuo externo. La parte pélvica de la aponeurosis forma el pilar lateral del anillo y la parte abdominal forma el pilar medial (Figura 2.66). El anillo inguinal profundo tiene unos límites algo menos preci-

dos. Se dispone entre el borde caudal del músculo oblicuo interno, cranealmente, y el ligamento inguinal, caudalmente (Figura 2.71).

El canal inguinal, que tiene escasos centímetros de longitud, permite el paso de diversas estructuras. En el caso de la hembra por el canal inguinal discurre el proceso vaginal del peritoneo (es una evaginación, en forma de saco, del peritoneo que reviste la cavidad abdominal) (Figura 2.67). En el macho, el canal inguinal está atravesado por el cordón espermático y su cubierta peritoneal (túnica vaginal), y el músculo cremáster (Figura 2.69, 2.70). Tanto en el macho como en la hembra, por el canal inguinal pasan también los vasos pudendos externos y el nervio genitofemoral (Figuras 2.68, 2.69, 2.70, 2.71).

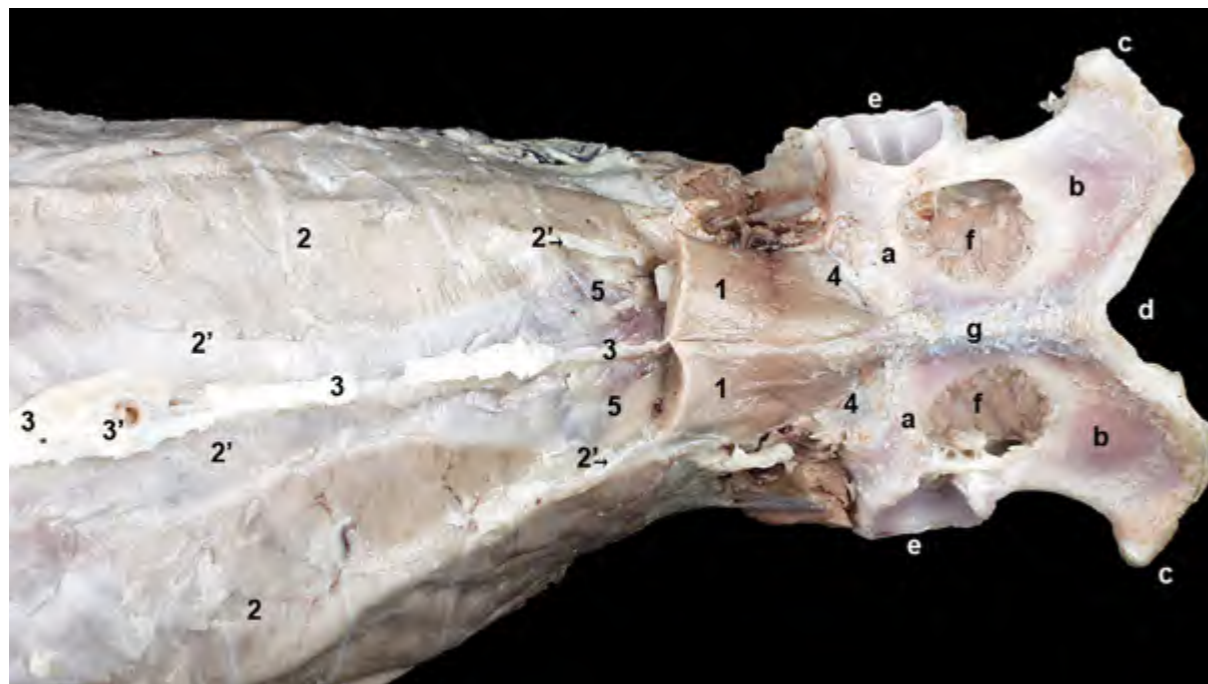


Figura 2.65 - Músculo transverso del abdomen. Visión ventral. Se ha cortado la mayor parte del músculo recto del abdomen, aunque aún se ve su inserción por medio del tendón prepúbico en el borde craneal del pubis. La línea alba, de carácter tendinoso, está formada por la intersección en la línea ventral media de las aponeurosis de los músculos oblicuos y transverso del abdomen de ambos lados corporales. 1. M. recto del abdomen (cortado); 2. M. transverso del abdomen; 2'. Aponeurosis del M. transverso del abdomen; 3. Línea alba; 3'. Anillo umbilical; 4. Tendón prepúbico; 5. Fascia transversa; a. Pubis; b. Tabla del isquion; c. Tuberosidad isquiática; d. Arco isquiático; e. Acetábulo; f. Agujero obturado; g. Sínfisis pélvica.

Ligamento o arco inguinal. Lagunas muscular y vascular

El ligamento inguinal, o arco inguinal, contribuye al cierre del espacio potencial que existe entre las paredes abdominal y pélvica. Se origina en la tuberosidad coxal y, tras pasar sobre el músculo iliopsoas, termina cerca de la

eminencia iliopúbica del coxal, donde se confunde y continúa con el tendón prepúbico. El ligamento inguinal permite la inserción de la aponeurosis del músculo oblicuo externo (Figura 2.61) y el origen de buena parte del músculo oblicuo interno (Figura 2.63). Sirve también de inserción caudal a la fascia transversa, que cubre la superficie interna del músculo

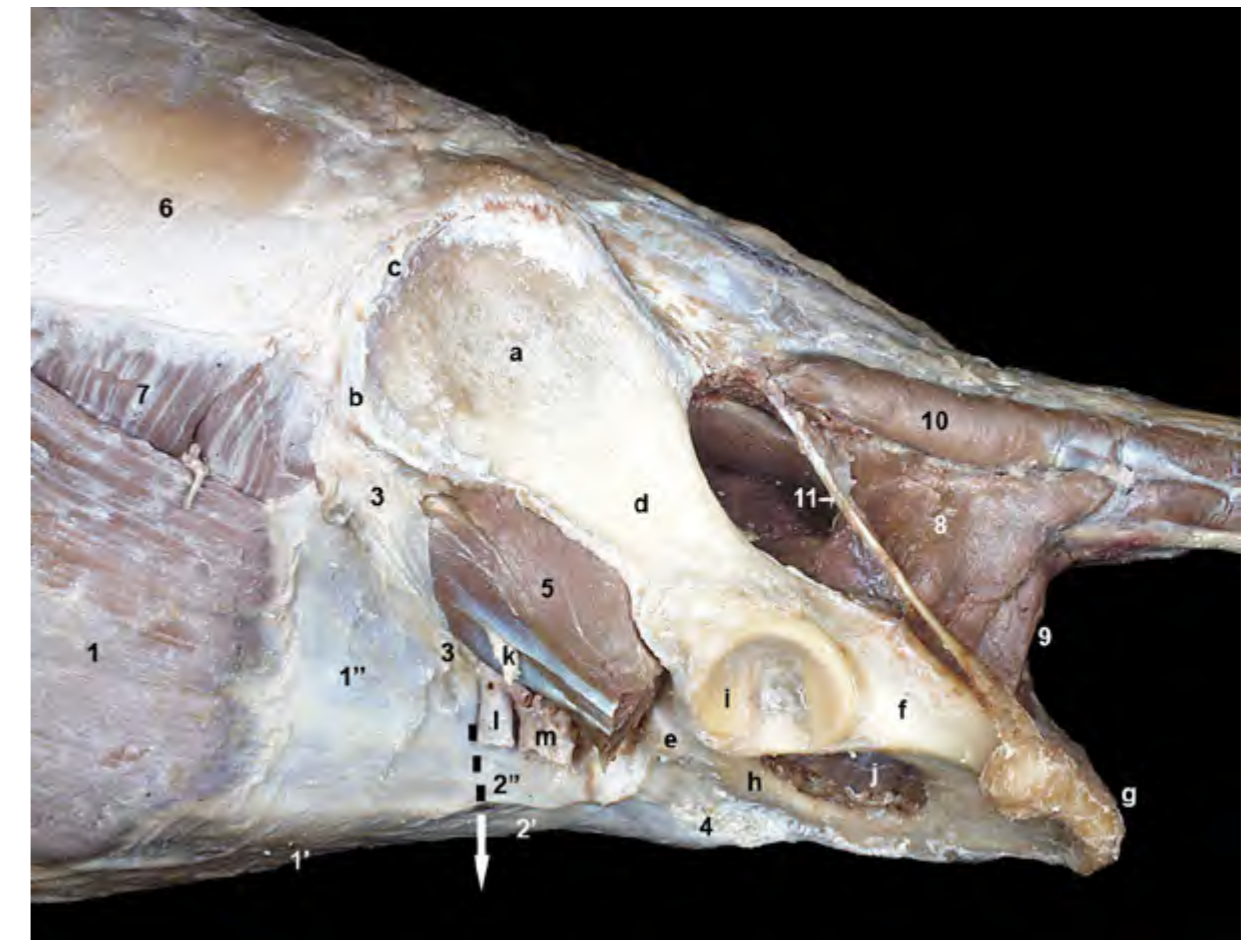


Figura 2.66 - Visión lateral izquierda de la parte caudal del abdomen y de la pelvis una vez retirado el miembro pelviano (a excepción del coxal). La flecha indica el trayecto del canal inguinal. Estructuras como el músculo iliopsoas, los vasos femorales y el nervio femoral, que discurren caudales al ligamento inguinal, han quedado cortadas al separar el miembro. El canal inguinal es un paso a través de la parte caudal de la pared abdominal (flecha) que comunica la cavidad abdominal con el área subcutánea de la región inguinal. La aponeurosis del músculo oblicuo externo forma la pared lateral del canal inguinal, y el anillo inguinal superficial es su abertura externa. 1. M. oblicuo externo del abdomen; 1'. Aponeurosis del m. oblicuo externo (parte abdominal); 1''. Aponeurosis del m. oblicuo externo (parte pélvica); 2. Anillo inguinal superficial; 2'. Pilar medial del anillo; 2''. Pilar lateral del anillo; 3. Ligamento inguinal; 4. Tendón prepúbico; 5. M. iliopsoas (cortado); 6. Fascia toracolumbar; 7. M. oblicuo interno del abdomen; 8. M. coccígeo; 9. M. elevador del ano; 10. M. intertransverso dorsal caudal; 11. Ligamento sacrotuberoso; a. Ala del ilion; b. Tuberosidad coxal; c. Cresta iliaca; d. Cuerpo del ilion; e. Eminencia iliopúbica; f. Cuerpo del isquion; g. Tuberosidad isquiática; h. Pubis; i. Acetábulo; j. Agujero obturado; k. Nervio femoral; l. A. femoral; m. V. femoral.

transverso del abdomen (Figura 2.64).

El ligamento inguinal forma el borde caudal del anillo inguinal profundo (Figura 2.71). En el espacio que queda caudalmente al ligamento inguinal, entre éste y el borde craneal del ilion, se encuentran la laguna muscular y la laguna vascular (Figuras 2.61, 2.71). La laguna muscular es el espacio que permite el

paso del músculo iliopsoas en su trayecto desde el techo de la cavidad abdominal hacia su inserción en el trocánter menor del fémur; el músculo iliopsoas discurre acompañado por el nervio femoral. La laguna vascular, dispuesta ventromedialmente a la laguna muscular, permite el paso de la arteria y vena femorales en su trayecto hacia la cara medial del muslo.

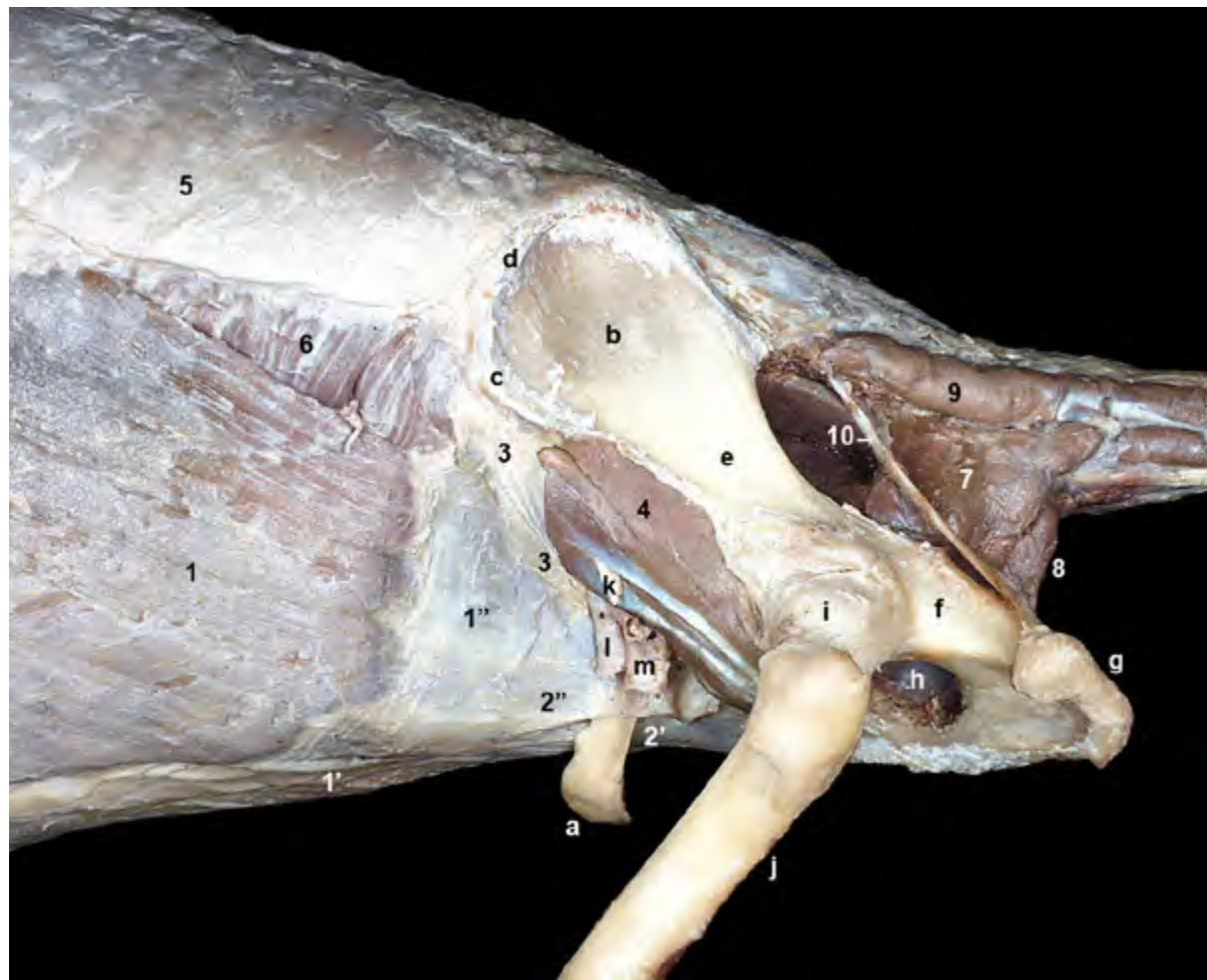


Figura 2.67 - Visión lateral izquierda de la parte caudal del abdomen y de la pelvis en la hembra. El canal inguinal, que tiene escasos centímetros de longitud, permite el paso de diversas estructuras, variables en función del sexo. En el caso de la hembra por el canal inguinal discurre el proceso vaginal del peritoneo (es una evaginación en forma de saco del peritoneo que reviste la cavidad abdominal). Tanto en el macho como en la hembra, por el canal inguinal pasan también los vasos pudendos externos y el nervio genitofemoral (estos últimos no se llegan a observar en la imagen). 1. M. oblicuo externo del abdomen; 1'. Aponeurosis del m. oblicuo externo (parte abdominal); 1''. Aponeurosis del m. oblicuo externo (parte pélvica); 2. Anillo inguinal superficial; 2'. Pilar medial del anillo; 2''. Pilar lateral del anillo; 3. Ligamento inguinal; 4. M. iliopsoas; 5. Fascia toracolumbar; 6. M. oblicuo interno del abdomen; 7. M. coccígeo; 8. M. elevador del ano; 9. M. intertransverso dorsal caudal; 10. Ligamento sacrotuberoso; a. Proceso vaginal del peritoneo; b. Ala del ilion; c. Tuberosidad coxal; d. Cresta iliaca; e. Cuerpo del ilion; f. Cuerpo del isquion; g. Tuberosidad isquiática; h. Agujero obturado; i. Articulación de la cadera (cápsula articular); j. Fémur; k. Nervio femoral; l. A. femoral; m. V. femoral.

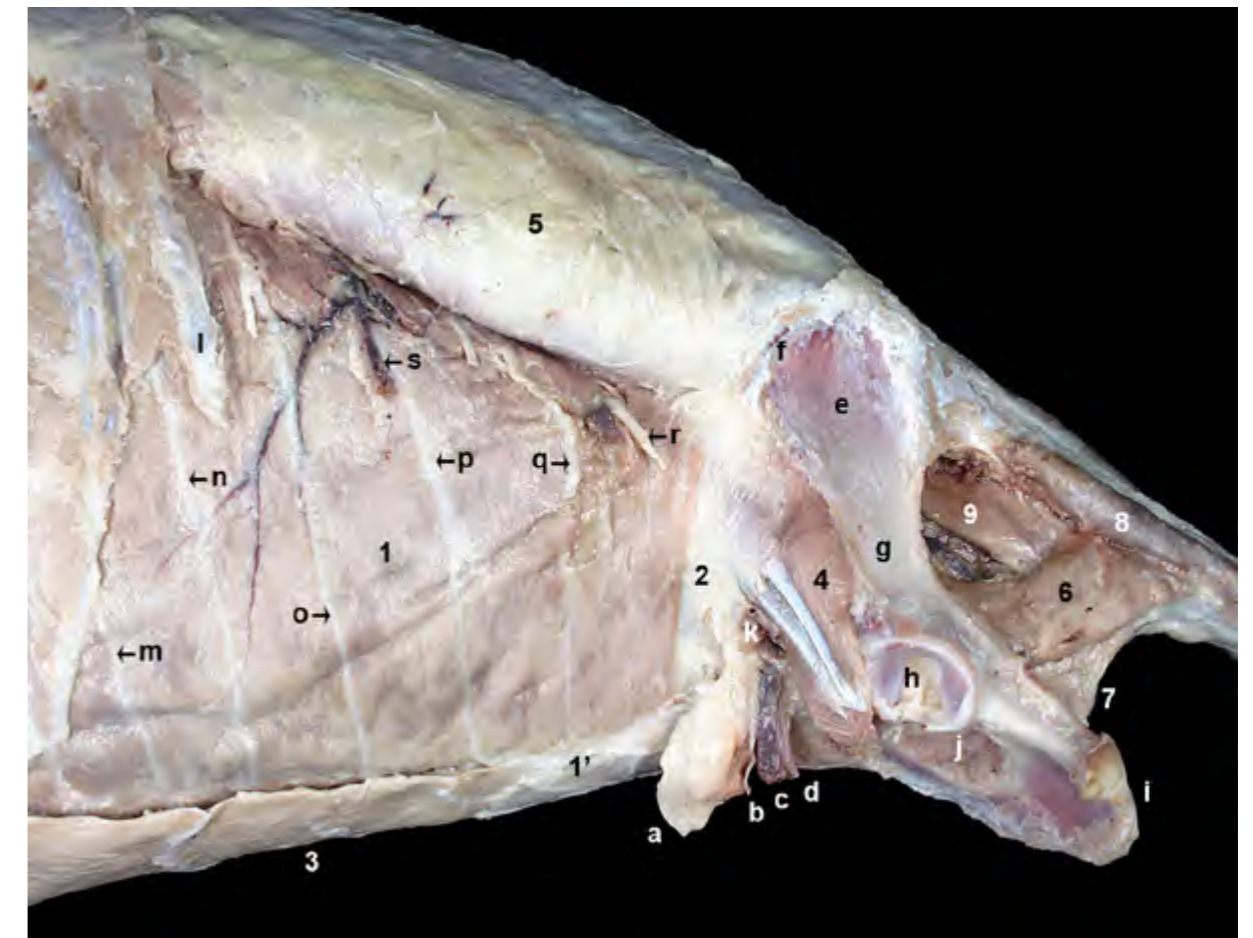


Figura 2.68 - Visión lateral izquierda de la parte caudal del abdomen y de la pelvis en la hembra. Se ha retirado el músculo oblicuo interno del abdomen. Podemos reconocer cómo el músculo recto del abdomen contribuye en la formación de la pared medial del canal inguinal. El músculo transverso del abdomen, sin embargo, no participa en la constitución del canal inguinal dado que no alcanza la parte más caudal de la pared abdominal. 1. M. transverso del abdomen; 1'. Aponeurosis del m. transverso; 2. Fascia transversa; 3. M. recto del abdomen; 4. M. iliopsoas (cortado); 5. Fascia toracolumbar; 6. M. coccígeo; 7. M. elevador del ano; 8. M. intertransverso dorsal caudal; 9. M. sacrocaudal ventral lateral; a. Proceso vaginal del peritoneo; b. Nervio genitofemoral; c. V. pudenda externa; d. A. pudenda externa; e. Ala del ilion; f. Cresta iliaca; g. Cuerpo del ilion; h. Acetábulo; i. Tuberosidad isquiática; j. Agujero obturado; k. A. y v. femorales (cortadas); l. 13ª costilla; m. 12º N. intercostal; n. N. costoabdominal; o. N. iliohipogástrico craneal; p. N. iliohipogástrico caudal; q. N. ilioinguinal; r. N. cutáneo femoral lateral; s. A. y v. abdominales craneales.

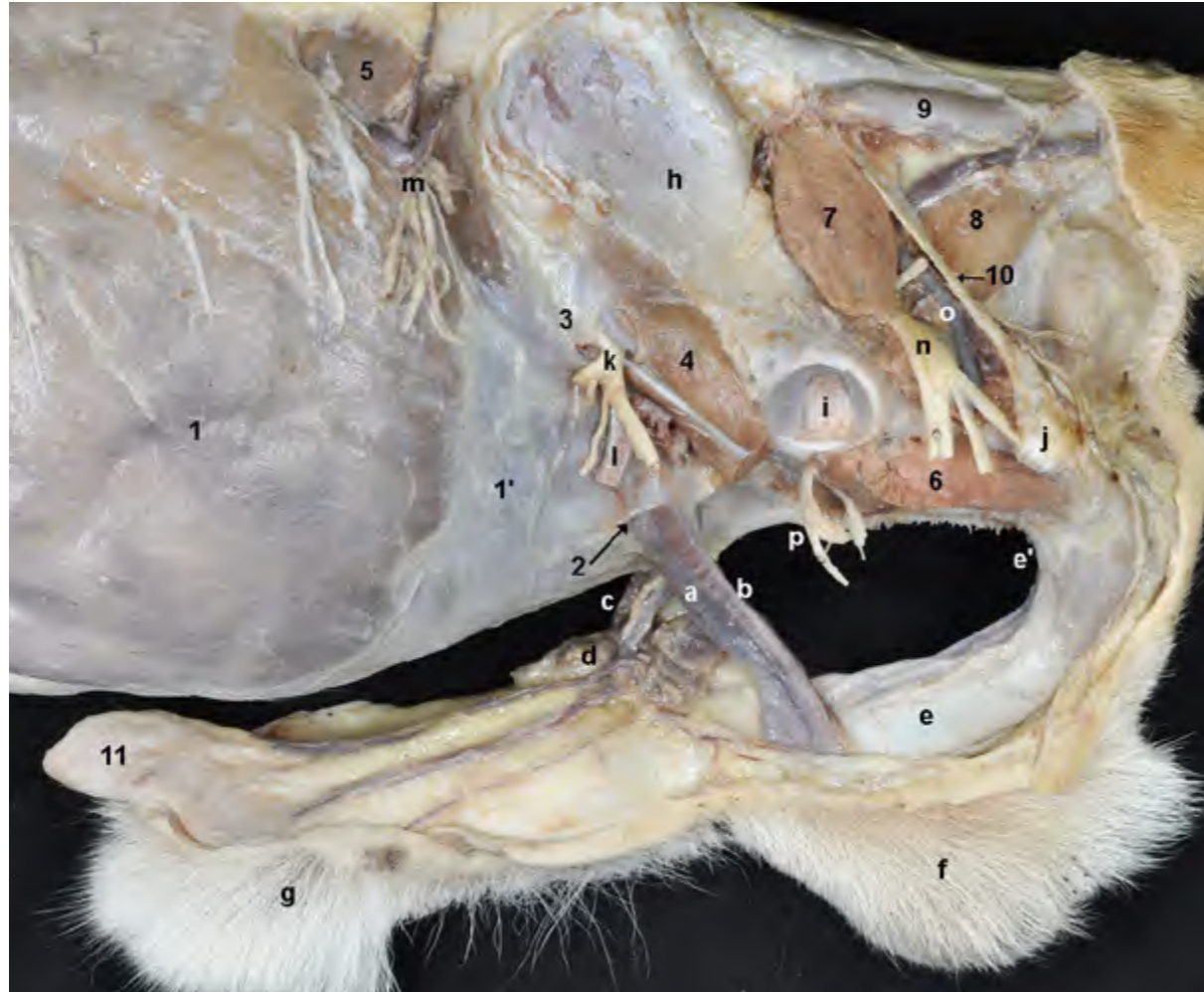


Figura 2.69 - Visión lateral izquierda de la parte caudal del abdomen y de la pelvis en el macho, una vez retirado el miembro pelviano (a excepción del coxal). Se ha mantenido el pene, que queda unido al arco isquiático por medio de la raíz del pene. Se han conservado también los testículos, cubiertos por el escroto. En el caso del macho el canal inguinal está atravesado por el cordón espermático y el músculo cremáster. Tanto en la hembra como en el macho por el canal también discurren los vasos pudendos externos y el nervio genitofemoral. En la disección se identifican todas las estructuras citadas emergiendo por el anillo inguinal superficial. 1. M. oblicuo externo del abdomen; 1'. Aponeurosis del m. oblicuo externo del abdomen; 2. Anillo inguinal superficial; 3. Ligamento inguinal; 4. M. iliopsoas; 5. M. oblicuo interno del abdomen; 6. M. obturador externo; 7. M. piriforme; 8. M. coccígeo; 9. M. intertransverso dorsal caudal; 10. Ligamento sacrotuberoso; 11. M. prepuccial; a. Cordón espermático; b. M. cremáster; c. Vasos pudendos externos, n. genitofemoral; d. Nódulos linfáticos inguinales superficiales (escrotales); e. Cuerpo del pene; e'. Raíz del pene; f. Testículos, cubiertos por el escroto; g. Prepuccio; h. Ala del ilion; i. Acetábulo; j. Tuberosidad isquiática; k. N. femoral; l. A. femoral; m. N. cutáneo femoral lateral; n. N. ciático; o. A. glútea caudal; p. N. obturador.

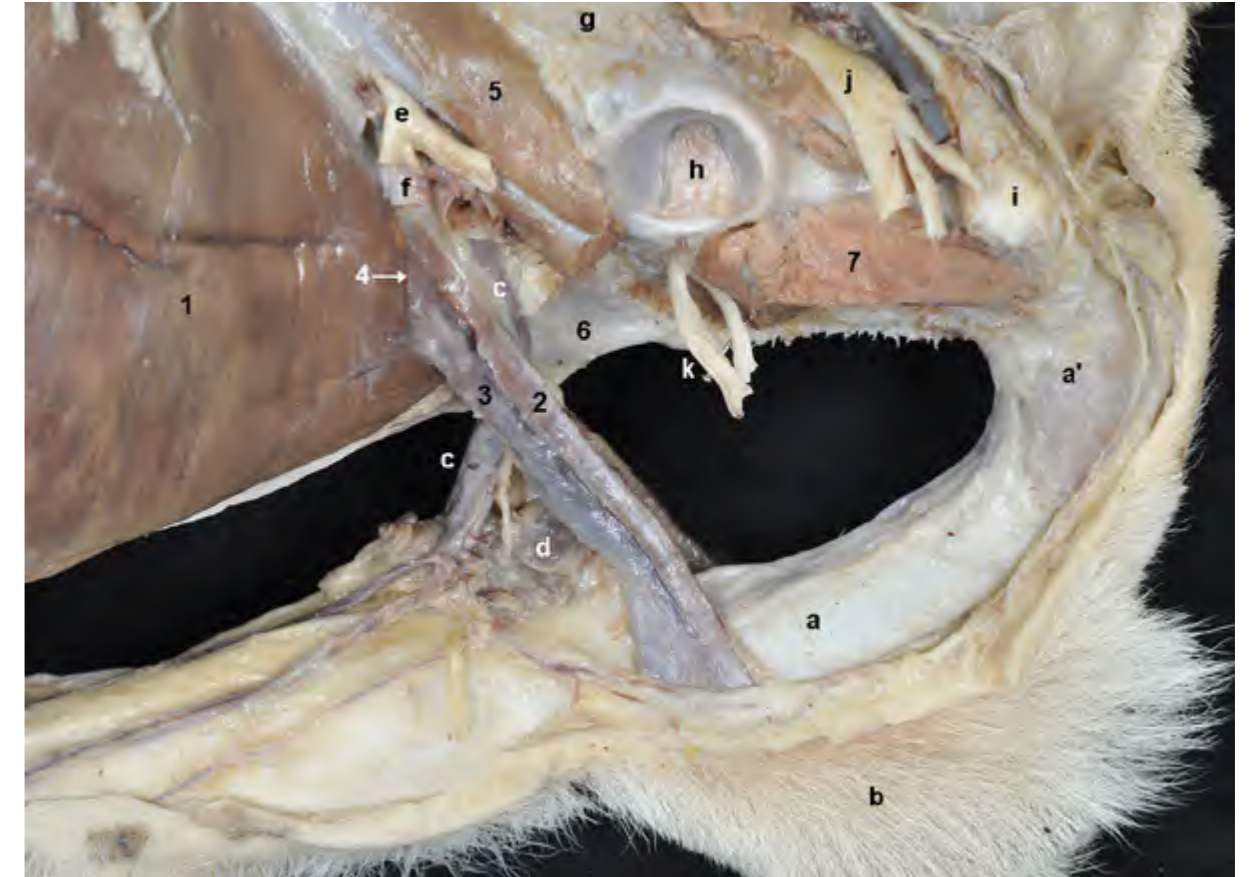


Figura 2.70 - Visión lateral izquierda de la parte caudoventral del abdomen y de la pelvis en el macho. Se ha retirado el músculo oblicuo externo del abdomen, lo que permite observar el canal inguinal y su contenido. Se han conservado el pene y los testículos. El músculo cremáster es una delgada cinta muscular que se desprende del borde caudal del músculo oblicuo interno del abdomen. Acompaña al cordón espermático y termina insertándose en las envolturas testiculares. 1. M. oblicuo interno del abdomen; 2. M. cremáster; 3. Cordón espermático; 4. Anillo inguinal profundo; 5. M. iliopsoas; 6. Tendón prepúbico; 7. M. obturador externo; a. Cuerpo del pene; a'. Raíz del pene; b. Escroto y testículo; c. A. y v. pudendas externas, n. genitofemoral; d. Nódulos linfáticos escrotales; e. N. femoral; f. A. femoral; g. Cuerpo del ilion; h. Acetábulo; i. Tuberosidad isquiática; j. N. ciático; k. N. obturador.

Vaina del músculo recto del abdomen

La vaina del músculo recto, formada por las aponeurosis de los tres músculos de la pared abdominal lateral, envuelve al músculo recto del abdomen. Tiene una lámina externa y una lámina interna. La lámina externa está formada por las aponeurosis de los músculos oblicuo externo y oblicuo interno del abdomen (Figuras 2.8, 2.63), mientras que la lámina interna de la

vaina lo está por la aponeurosis del músculo transverso del abdomen (Figuras 2.64, 2.65). Ambas láminas acaban uniéndose en la línea alba (Figura 2.65). Esta disposición, que aparece a lo largo de la mayor parte del vientre del músculo recto del abdomen, presenta modificaciones en zonas concretas. Así, cranealmente al ombligo, la aponeurosis del músculo oblicuo interno se desdobra y su hoja interna también participa en la formación de la lámina interna de la vaina. Por

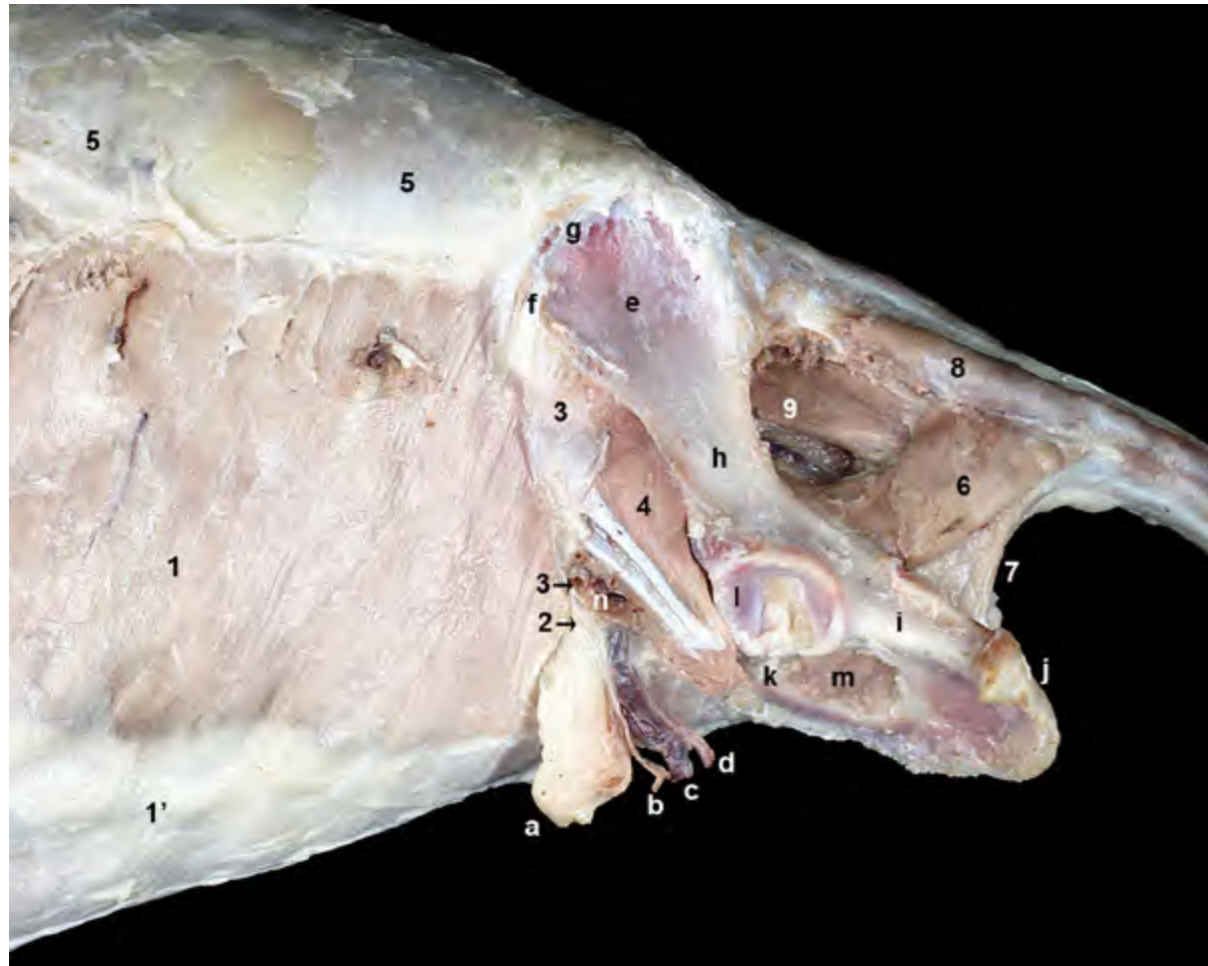


Figura 2.71 - Visión lateral izquierda de la parte caudal del abdomen y de la pelvis en la hembra. Se ha retirado el músculo oblicuo externo del abdomen, lo que permite observar el canal inguinal y su contenido. Los músculos oblicuo interno y recto del abdomen forman la pared medial del canal inguinal. El anillo inguinal profundo tiene unos límites menos precisos que el superficial; se dispone entre el borde caudal del músculo oblicuo interno, cranealmente, y el ligamento inguinal, caudalmente. 1. M. oblicuo interno del abdomen; 1'. Aponeurosis del m. oblicuo interno; 2. Anillo inguinal profundo; 3. Ligamento inguinal; 4. M. iliopsoas (cortado); 5. Fascia toracolumbar; 6. M. coccígeo; 7. M. elevador del ano; 8. M. intertransverso dorsal caudal; 9. M. sacrocaudal ventral lateral; a. Proceso vaginal del peritoneo; b. Nervio genitofemoral; c. V. pudenda externa; d. A. pudenda externa; e. Ala del ilion; f. Tuberosidad coxal; g. Cresta iliaca; h. Cuerpo del ilion; i. Cuerpo del isquion; j. Tuberosidad isquiática; k. Pubis; l. Acetábulo; m. Agujero obturado; n. A. y v. femorales.

otra parte, en la región inguinal, la aponeurosis del músculo transverso del abdomen pasa a formar parte de la lámina externa de la vaina, con lo que la lámina interna queda sin componente aponeurótico (sólo la fascia transversa y el peritoneo parietal cubren internamente, a ese nivel, al músculo recto del abdomen) (Figura 2.64).

2.5 Músculos de la cola

La cola es capaz de realizar amplios movimientos. En el caso de los carnívoros, donde los músculos de la cola y sus tendones están muy bien diferenciados, los movimientos pueden alcanzar una cierta precisión. Ello se debe a que la cola tiene importantes funciones biológicas. Sus movimientos frecuentemente expresan emociones y llevan a

la cola a actuar como un indicador de la conducta social y sexual del animal. La cola contribuye además a estabilizar la columna vertebral y participa en el equilibrio del tronco. En función de su lugar de origen los músculos de la cola se clasifican en dos grupos, los que se originan en la columna vertebral y los que lo hacen en el coxal (Figura 2.72).

Músculos que se originan en las vértebras

Este grupo está formado por músculos alargados que discurren dorsal, lateral y ventralmente a lo largo de las vértebras caudales (Figura 2.73). Su origen más craneal tiene lugar en las vértebras lumbares y en el sacro. Buena parte de ellos son una continuación directa de los largos músculos asociados a la columna vertebral dispuestos más cranealmente.

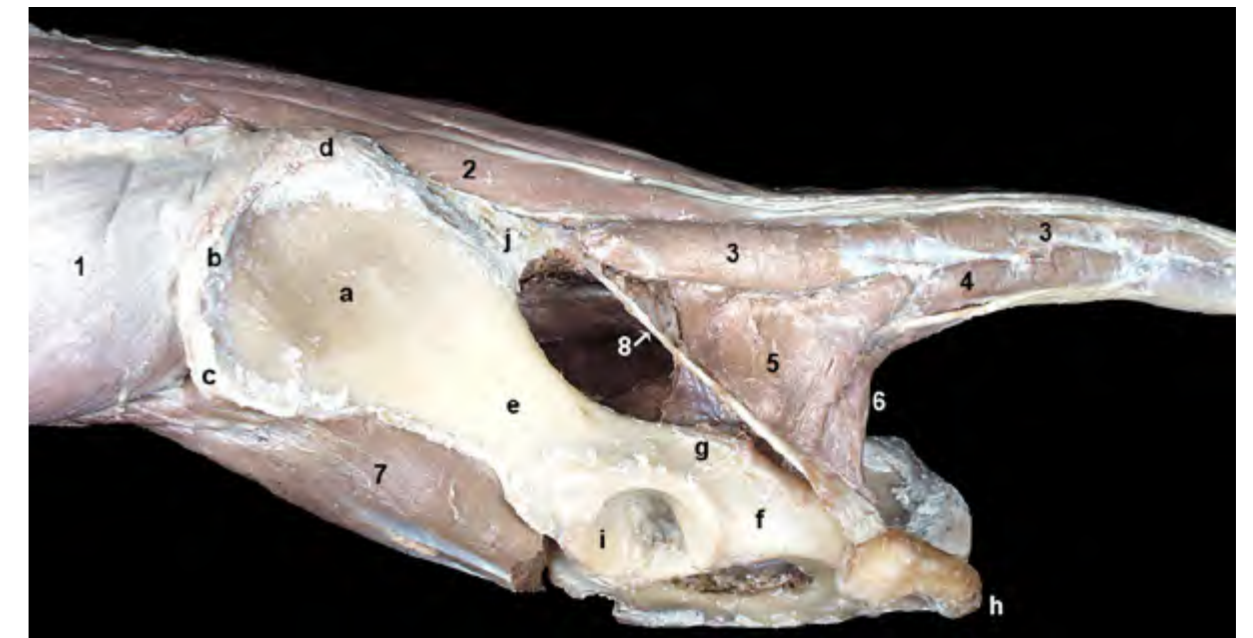


Figura 2.72 - Músculos de la cola. Visión lateral izquierda. La cola está conformada por músculos alargados que discurren dorsal, lateral y ventralmente a lo largo de las vértebras caudales. Los músculos del diafragma pélvico, coccígeo y elevador del ano, cierran lateral y caudalmente la cavidad pélvica, y también participan en el movimiento de la cola. 1. Mm. longísimo e iliocostal; 2. M. sacrocaudal dorsal lateral; 3. M. intertransverso dorsal caudal; 4. M. intertransverso ventral caudal; 5. M. coccígeo; 6. M. elevador del ano; 7. M. iliopsoas (cortado); 8. Ligamento sacrotuberoso; a. Ala del ilion; b. Cresta iliaca; c. Tuberosidad coxal; d. Tuberosidad sacra; e. Cuerpo del ilion; f. Cuerpo del isquion; g. Espina isquiática; h. Tuberosidad isquiática; i. Acetábulo; j. Ligamentos sacroiliacos dorsales.

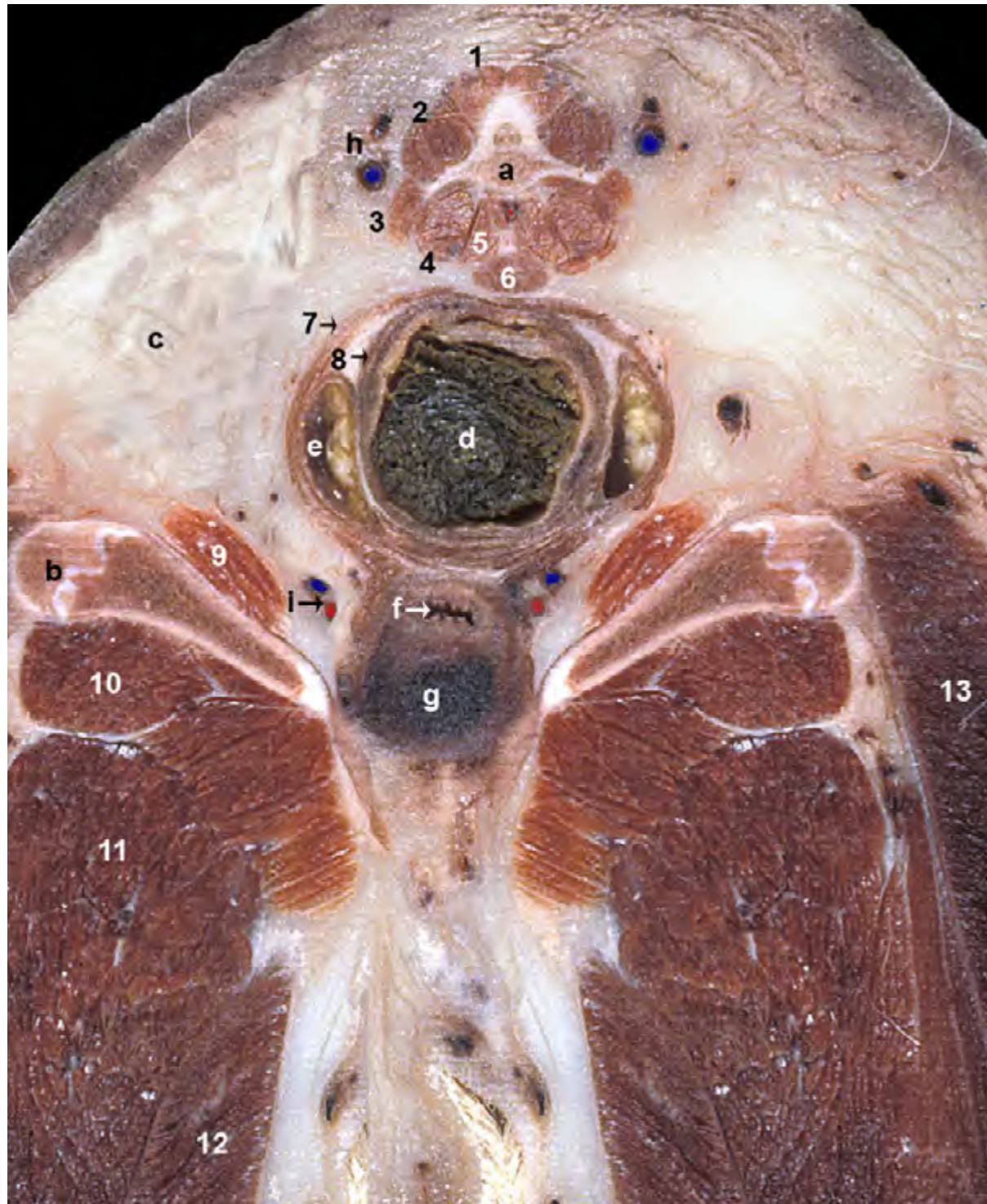

Figura 2.73 - Sección transversal a nivel de la raíz de la cola y del arco isquiático en una hembra, donde aparece la parte más caudal de la pelvis. Visión caudal del corte. Se identifican los músculos de la cola, rodeando dorsal, lateral y ventralmente a la vértebra caudal. Vemos la parte terminal de los tractos digestivo y urogenital. Se identifican los músculos esfínteres anales externo e interno y, entre ellos, los sacos paranales. Lateralmente a estas estructuras está la fosa isquiorrectal, ocupada en gran parte por tejido adiposo. 1. Mm. sacrocaudales dorsales lateral y medial; 2. M. intertransverso dorsal caudal; 3. M. intertransverso ventral caudal; 4. M. sacrocaudal ventral lateral; 5. M. sacrocaudal ventral medial; 6. M. rectococcígeo; 7. M. esfínter externo del ano; 8. M. esfínter interno del ano; 9. M. obturador interno; 10. M. cuadrado femoral; 11. M. aductor; 12. M. gracilis; 13. M. bíceps femoral; a. 5ª vértebra caudal; b. Tuberosidad isquiática; c. Tejido adiposo en la fosa isquiorrectal; d. Canal anal; e. Saco paranal; f. Vagina; g. Bulbo vestibular rodeando a la uretra (que no llega a observarse); h. A. y v. caudales laterales; i. A. y v. del clítoris.

M. sacrocaudal dorsal medial (Figuras 2.74, 2.75)

Es la continuación caudal del grupo de músculos multifidos. Está formado por numerosos fascículos que, comenzando en la última vértebra lumbar, se van originando en las apófisis espinosas vertebrales sacras y caudales. Cada fascículo salta sobre varias vértebras para terminar insertándose en las apófisis mamilares de las vértebras dispuestas más caudalmente. Conforme el músculo se aproxima al extremo de la cola los segmentos se vuelven progresivamente más cortos y están peor desarrollados.

Función: Dirige la cola dorsalmente o, actuando unilateralmente, la eleva hacia un lado.

Inervación: Ramos musculares del plexo caudal dorsal.

M. sacrocaudal dorsal lateral (Figuras 2.74, 2.75, 2.77)

Es la continuación caudal del

músculo longísimo. Tiene su origen en las apófisis mamilares de las vértebras lumbares, en las apófisis articulares del sacro y en las apófisis mamilares de las primeras vértebras caudales. Su vientre muscular da lugar a numerosos tendones, largos y delgados, que se van insertando en las apófisis mamilares de las vértebras caudales desde la quinta hasta la última.

Función: Dirige la cola dorsalmente o, actuando unilateralmente, la eleva hacia un lado.

Inervación: Ramos musculares del plexo caudal dorsal.

M. sacrocaudal ventral medial (Figura 2.76)

Discurre ventralmente a lo largo de las vértebras caudales hasta el extremo de la cola. Se origina en la superficie ventral de las vértebras caudales y se inserta en las apófisis hemales, o en sus restos, de las vértebras dispuestas más caudalmente.

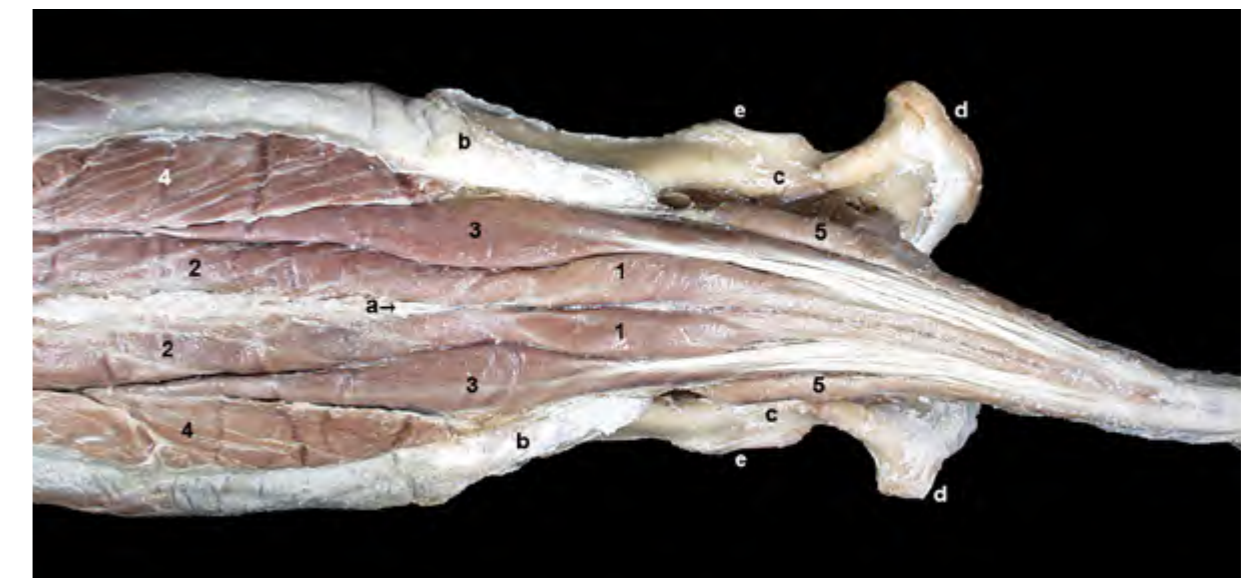


Figura 2.74 - Músculos de la cola. Visión dorsal superficial, si bien se han retirado las fascias y los miembros pelvianos (a excepción de los coxales). El músculo sacrocaudal dorsal medial es la continuación caudal del grupo de músculos multifidos lumbares. El sacrocaudal dorsal lateral es la continuación caudal del longísimo lumbar. 1. M. sacrocaudal dorsal medial; 2. Mm. multifidos lumbares; 3. M. sacrocaudal dorsal lateral; 4. M. longísimo lumbar; 5. M. intertransverso dorsal caudal; a. Vértebra L7 (apófisis espinosa); b. Ilión (tuberosidad sacra); c. Espina isquiática; d. Tuberosidad isquiática; e. Acetábulo.

Función: Deprime la cola o, si actúa unilateralmente, la mueve hacia un lado.

Inervación: Ramos musculares del plexo caudal ventral.

M. sacrocaudal ventral lateral (Figuras 2.76, 2.77)

Está constituido por fascículos que se originan en las superficies ventrales de la vértebra L7, del sacro y de las primeras vértebras caudales. Su vientre muscular da lugar a numerosos tendones, largos y delgados, que se van insertando en las apófisis hemales, o en sus restos, de las vértebras caudales, desde la sexta hasta la última. Los tendones de inserción terminan conjuntamente con los del músculo sacrocaudal ventral medial.

Función: Deprime la cola o, si actúa unilateralmente, la mueve hacia un lado.

Inervación: Ramos musculares del plexo caudal ventral.

M. intertransverso dorsal caudal (Figuras 2.72, 2.74)

Se sitúa dorsalmente a las apófisis transversas de las vértebras caudales. Está formado por diversos fascículos que se originan sucesivamente en los ligamentos sacroiliacos dorsales, en la cresta sacra lateral y en las apófisis transversas de las vértebras caudales. Los fascículos, que se van haciendo progresivamente más pequeños hasta incluso desaparecer en la mitad caudal de la cola, se insertan en las apófisis transversas de vértebras situadas más caudalmente.

Función: Mueve la cola lateralmente.

Inervación: Ramos musculares del plexo caudal dorsal.

M. intertransverso ventral caudal (Figura 2.72)

Se sitúa ventralmente a las apófisis transversas caudales. Se extiende

desde la tercera vértebra caudal hasta el extremo de la cola, y está formado por fascículos que se originan en apófisis transversas y se insertan en apófisis transversas de vértebras más caudales.

Función: Mueve la cola lateralmente.

Inervación: Ramos musculares del plexo caudal ventral.

Músculos que se originan en el coxal

Los músculos de la cola que se originan en el coxal forman parte de la pared que cierra lateral y caudalmente la cavidad pélvica (Figuras 2.72, 2.78, 2.79, 2.80). Por este motivo, los dos músculos del grupo (coccígeo y elevador del ano) son también conocidos como músculos del diafragma pélvico. Entre los vientres de los músculos de ambos lados corporales se disponen las vísceras pélvicas

(parte caudal del recto y canal anal, vagina en el caso de la hembra, uretra).

M. coccígeo (Figuras 2.72, 2.80)

Se origina en la espina isquiática y se inserta en las apófisis transversas de las primeras vértebras caudales, entre los músculos intertransversos caudales dorsal y ventral.

Función: Dirige la cola lateralmente, si la contracción es unilateral, y la deprime cuando la contracción es bilateral.

Inervación: Ramos musculares de los ramos ventrales de los nervios S2 y S3.

M. elevador del ano (Figuras 2.72, 2.78, 2.80, 2.81)

El músculo elevador del ano se dispone medialmente al músculo coccígeo. Su vientre, que tiene un amplio origen, está dividido en dos partes: el m.

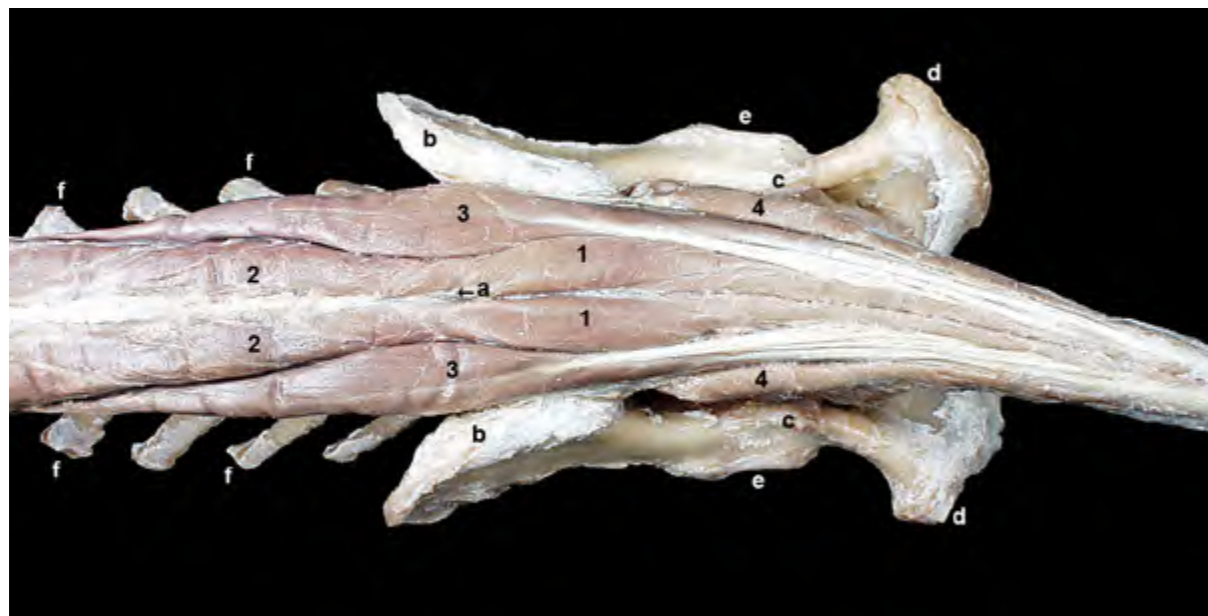

Figura 2.75 - Músculos de la cola. Visión dorsal. Se han retirado los músculos longísimo e iliocostal. El vientre del músculo sacrocaudal dorsal lateral da lugar a numerosos tendones, largos y delgados, que se van insertando en las apófisis mamilares de las sucesivas vértebras caudales. 1. M. sacrocaudal dorsal medial; 2. Mm. multífidos lumbares; 3. M. sacrocaudal dorsal lateral; 4. M. intertransverso dorsal caudal; a. Vértebra L7 (apófisis espinosa); b. Ilion (tuberosidad sacra); c. Espina isquiática; d. Tuberosidad isquiática; e. Acetábulo; f. Apófisis transversas lumbares.

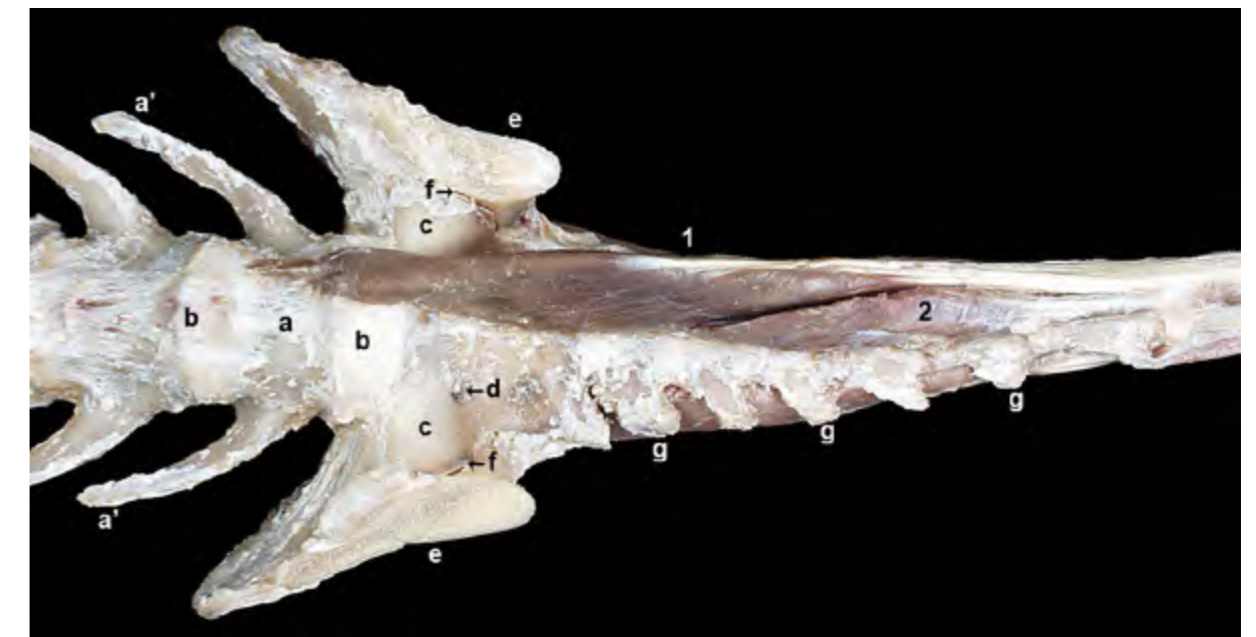


Figura 2.76 - Músculos de la cola. Visión ventral. Sólo se han conservado los músculos del lado izquierdo. El músculo sacrocaudal ventral lateral contribuye en la formación del techo de la cavidad pélvica. Su vientre da lugar a numerosos tendones, largos y delgados, que se van insertando en las apófisis hemales, o en sus restos, de las sucesivas vértebras caudales. 1. M. sacrocaudal ventral lateral; 2. M. sacrocaudal ventral medial; a. Vértebra L7 (cuerpo); a'. Vértebra L7 (apófisis transversa); b. Disco intervertebral; c. Ala del sacro; d. Agujero sacro ventral; e. Ala del ilion (cortada); f. Articulación sacroiliaca; g. Vértebras caudales (apófisis transversas).

iliocaudal, que se origina en la superficie interna del ilion, y el m. pubocaudal, que lo hace en la superficie interna del pubis y a lo largo de la sínfisis pélvica. El nervio obturador pasa entre ambos vientres musculares (Figura 2.81). La inserción se lleva a cabo conjuntamente en las apófisis hemales de las vértebras caudales, entre la 4ª y la 7ª, si bien algu-

nas de sus fibras también terminan en la fascia que cubre al músculo esfínter externo del ano.

Función: Es similar a la del músculo coccígeo. Contribuye además a fijar la posición del ano y comprime el recto y el canal anal durante la defecación.

Inervación: Ramos musculares de los ramos ventrales de los nervios S2 y S3.

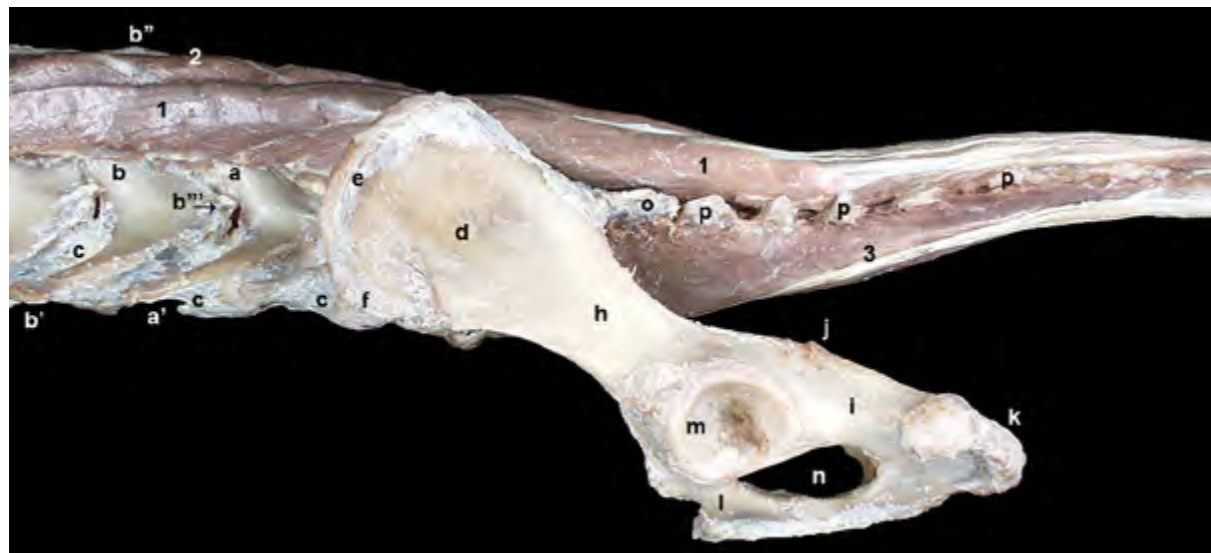

Figura 2.77 - Músculos de la cola. Visión lateral izquierda. Una vez eliminados los músculos longísimo e ilicostal lumbares y los intertransversos caudales pueden observarse las apófisis transversas de las vértebras. Se han retirado también los músculos del diafragma pélvico. Buena parte de los músculos de la cola son una continuación directa de los largos músculos asociados a la columna vertebral dispuestos más cranealmente. 1. M. sacrocaudal dorsal lateral; 2. Mm. multífidos lumbares; 3. M. sacrocaudal ventral lateral; a. Vértebra L6 (apófisis mamilar); a'. Vértebra L6 (apófisis transversa); b. Vértebra L5 (apófisis mamilar); b'. Vértebra L5 (apófisis transversa); b''. Vértebra L5 (apófisis espinosa); b'''. Vértebra L5 (apófisis accesoria); c. Disco intervertebral; d. Ala del ilion; e. Cresta iliaca; f. Tuberosidad coxal; g. Tuberosidad sacra; h. Cuerpo del ilion; i. Cuerpo del isquion; j. Espina isquiática; k. Tuberosidad isquiática; l. Pubis; m. Acetábulo; n. Agujero obturado; o. Cresta sacra lateral; p. Vértebras caudales (apófisis transversas).

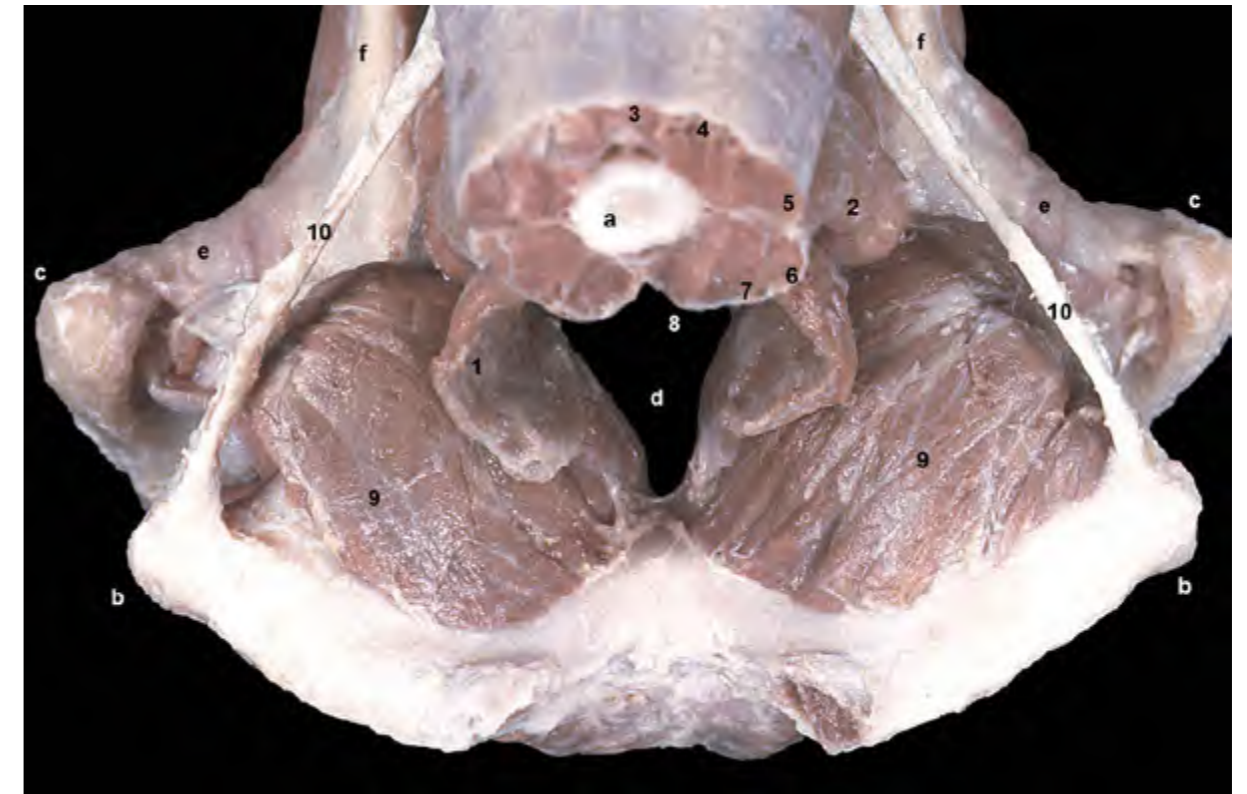


Figura 2.78 - Músculos de la cola. Visión dorsocaudal. La cola está cortada transversalmente a la altura de la 5ª vértebra caudal. Se ha vaciado la cavidad pélvica. El músculo elevador del ano, como el coccígeo, lateraliza y deprime la cola. También actúa durante la defecación comprimiendo el recto y el canal anal. 1. M. elevador del ano; 2. M. coccígeo; 3. M. sacrocaudal dorsal medial; 4. M. sacrocaudal dorsal lateral; 5. M. intertransverso dorsal caudal; 6. M. intertransverso ventral caudal; 7. M. sacrocaudal ventral lateral; 8. M. sacrocaudal ventral medial; 9. M. obturador interno; 10. Ligamento sacrotuberoso; a. 5ª vértebra caudal; b. Tuberosidad isquiática; c. Trocánter mayor del fémur; d. Cavidad pélvica; e. Cápsula articular de la cadera; f. Cuerpo del ilion.

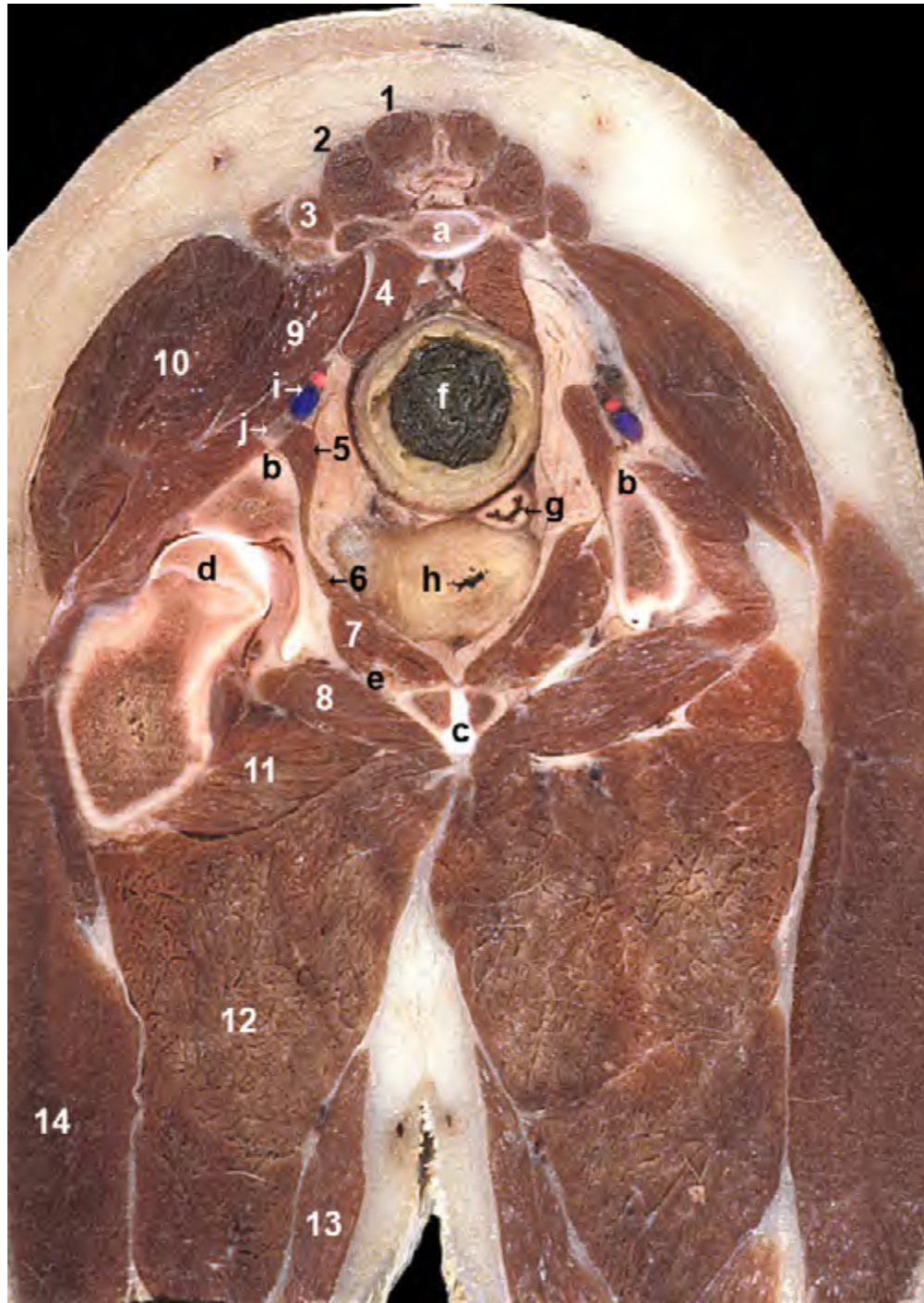


Figura 2.79 - Sección transversal de la pelvis en una hembra a nivel de la primera vértebra caudal. Visión caudal del corte. El corte no es perfectamente transversal: la cadera izquierda es perfectamente reconocible, pero la cadera derecha ha quedado por delante de la sección y no se ve en la imagen. La sección muestra la cavidad pélvica y los órganos contenidos en ella. Los músculos glúteos y la zona de la espina isquiática conforman a este nivel las paredes laterales de la pelvis. Dorsalmente aparece una de las vértebras caudales, así como el músculo sacrocaudal ventral lateral. Ventralmente encontramos el músculo obturador interno, el isquion y el pubis. Los músculos del diafragma pélvico también son reconocibles. 1. M. sacrocaudal dorsal medial; 2. M. sacrocaudal dorsal lateral; 3. M. intertransverso dorsal caudal; 4. M. sacrocaudal ventral lateral; 5. M. coccígeo; 6. M. elevador del ano; 7. M. obturador interno; 8. M. obturador externo; 9. M. piriforme; 10. M. glúteo medio; 11. M. aductor largo; 12. M. aductor grande y corto; 13. M. gracilis; 14. M. bíceps femoral; a. 1ª vértebra caudal; b. Espina isquiática; c. Sínfisis pélvica; d. Cabeza del fémur; e. Agujero obturado; f. Recto; g. Vagina; h. Región del cuello de la vejiga urinaria; i. A. y v. glúteas caudales; j. Nervio ciático.

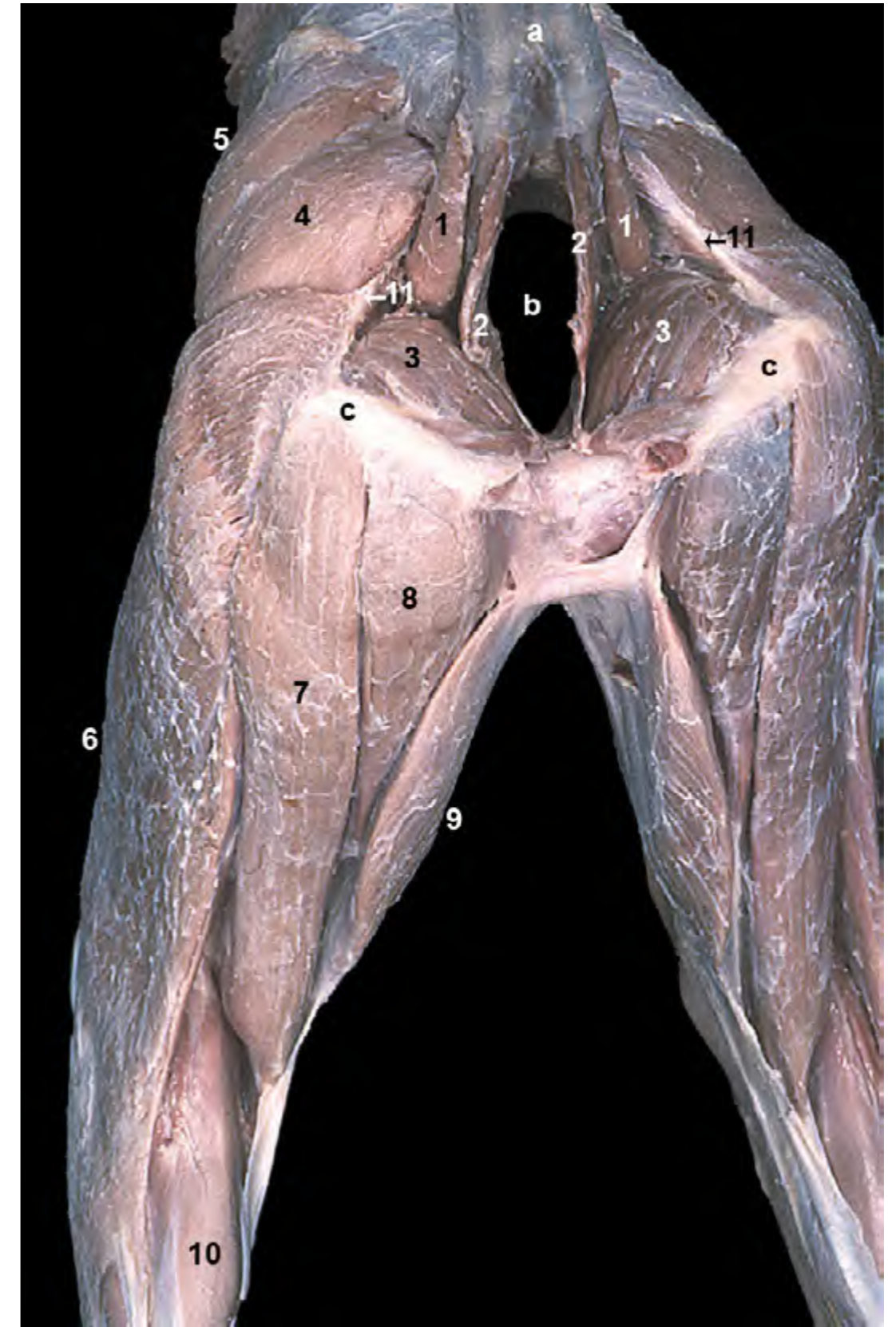

Figura 2.80 - Músculos superficiales de las regiones pélvicas y del muslo. Visión caudal. La cola está levantada. Entre los músculos del diafragma pélvico de ambos lados corporales se dispone la cavidad pélvica (que se ha vaciado en esta disección). 1. M. coccígeo; 2. M. elevador del ano; 3. M. obturador interno; 4. M. glúteo superficial; 5. M. glúteo medio; 6. M. bíceps femoral; 7. M. semitendinoso; 8. M. semimembranoso; 9. M. gracilis; 10. M. gastrocnemio; 11. Ligamento sacrotuberoso; a. Cola; b. Cavidad pélvica; c. Tuberosidad isquiática.

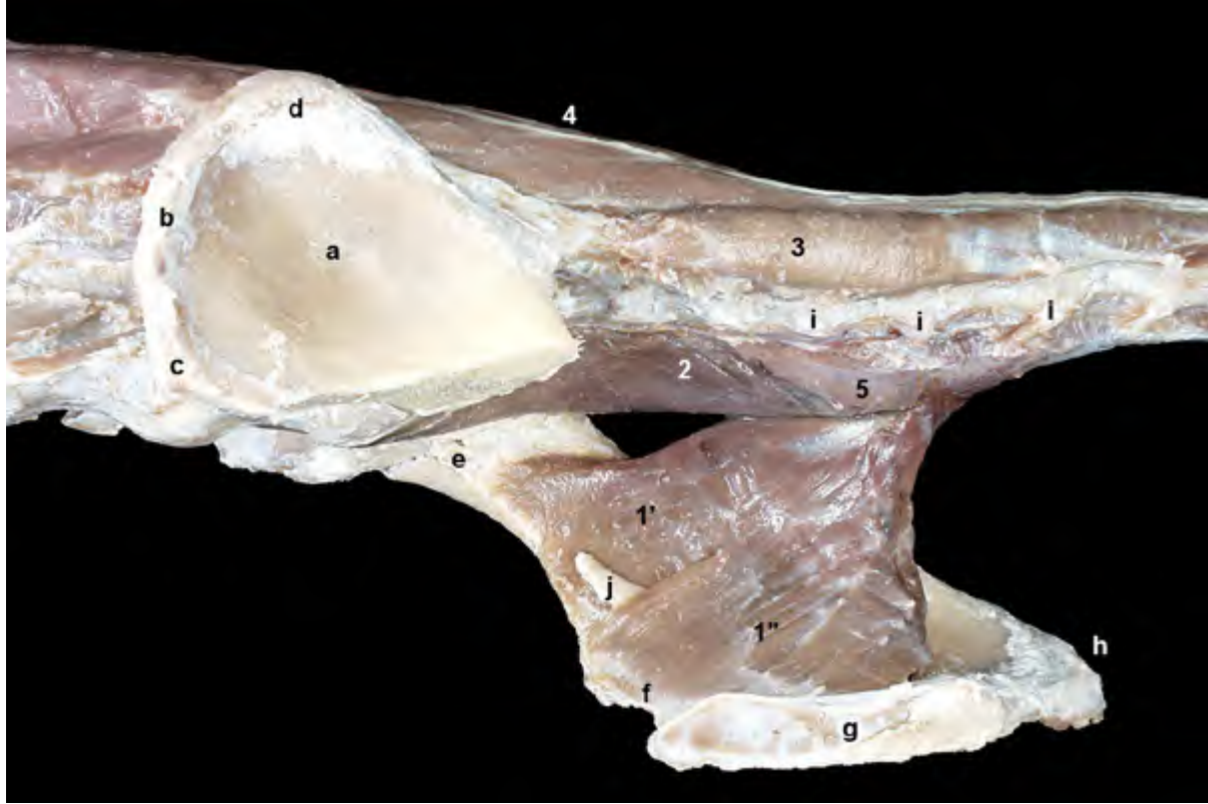


Figura 2.81 - Músculos de la cola. Visión medial de la pelvis. Se ha eliminado, a excepción del ala del ilion, el coxal izquierdo. El músculo elevador del ano se dispone medialmente al músculo coccígeo. Su vientre, que tiene un amplio origen, está dividido en dos partes: el músculo iliocaudal y el músculo pubocaudal. El nervio obturador pasa entre ambos vientres musculares. 1. M. elevador del ano; 1'. M. iliocaudal; 1''. M. pubocaudal; 2. M. sacrocaudal ventral lateral; 3. M. intertransverso dorsal caudal; 4. M. sacrocaudal dorsal lateral; 5. M. sacrocaudal ventral medial; a. Ala del ilion (cortada); b. Cresta iliaca; c. Tuberosidad coxal; d. Tuberosidad sacra; e. Cuerpo del ilion; f. Cuerpo del pubis; g. Sínfisis pélvica; h. Tuberosidad isquiática; i. Vértebras caudales (apófisis transversas); j. Nervio obturador.

CAPÍTULO 3

Músculos del Miembro Torácico

MÚSCULOS DEL MIEMBRO TORÁCICO

Los músculos de los miembros se pueden clasificar en dos grupos: músculos de la cintura y músculos intrínsecos. Los primeros se disponen uniendo los huesos del esqueleto axial con los segmentos proximales de las extremidades y su contracción puede afectar tanto al miembro como al tronco; también se les llama músculos extrínsecos del miembro, y están considerablemente más desarrollados en el miembro torácico que en el miembro pelviano. Los músculos intrínsecos se sitúan uniendo entre sí los diferentes segmentos del esqueleto del miembro; su contracción mueve las articulaciones de la extremidad.

3.1 Músculos de la cintura del miembro torácico

En el perro, como en el resto de los mamíferos domésticos, los músculos de la cintura torácica constituyen un medio de unión entre la extremidad y el tronco. Este tipo de unión muscular entre el miembro y el tronco, llamada sinsarcosis, constituye una solución a la ausencia de una verdadera articulación entre los huesos del miembro torácico y los del tronco, por lo que los músculos del grupo son numerosos y están, en general, bien desarrollados. Desde sus orígenes relativamente alejados en la cabeza (cráneo), cuello (vértebras cervicales), dorso (vértebras torácicas y lumbares) y paredes del tórax (costillas y esternón), los músculos del grupo se disponen radialmente convergiendo en las partes proximales de la extremidad (escápula y húmero), donde se insertan (Figura 3.1).

Los músculos de la cintura torácica cumplen dos funciones destacables. En primer lugar participan en la locomoción, ya que colaboran en los movimientos del miembro: adelantan la extremidad (músculos braquiocefálico, trapecio, omotransverso, serrato ventral torácico), la retraen (dorsal ancho, romboides, pectoral profundo, serrato ventral cervical), la abducen (trapecio) o la aducen (pectorales). Además, cuando el miembro está fijo, firmemente apoyado sobre el suelo, los músculos extrínsecos traccionan del tronco hacia delante (músculos pectoral profundo, serrato ventral torácico, dorsal ancho), lo lateralizan (pectorales), colaboran en la inspiración (serrato ventral torácico), elevan o lateralizan la cabeza y el cuello (trapecio, romboides, serrato ventral cervical) o descienden la cabeza y el cuello (braquiocefálico).

En segundo lugar, y ésta es quizá su función más característica, los músculos más potentes del grupo (pectoral profundo, serrato ventral) proporcionan el aparato sinsarcótico de suspensión que une el tronco a los miembros, de manera que el tronco queda suspendido de forma elástica y flexible, tanto en posición estática como durante el movimiento, por una amplia banda muscular entre las extremidades torácicas izquierda y derecha.

Los músculos extrínsecos colaboran, además, en la conformación del cuello y de las paredes torácicas, donde incluso pueden reconocerse a veces los contornos de los más superficiales. Con el fin de facilitar su descripción, se puede considerar que los músculos de la cintura se distribuyen en dos capas, una superficial, y otra profunda; los músculos

de la capa profunda, que son los que forman el aparato de suspensión del tronco, están en general más desarrollados que los superficiales.

Capa superficial

M. trapezio (Figura 3.1)

Es un músculo plano y triangular, dividido en dos partes (cervical y torácica) por una aponeurosis intermedia. Su amplio origen en el rafe fibroso dorsal medio del cuello (en común con el músculo contralateral) y en el ligamento supraespinoso abarca desde la vértebra 3C

hasta la 9T. Se inserta en la espina de la escápula.

Función: Es elevador y fijador de la escápula, además de colaborar en el desplazamiento craneal de la extremidad.

Inervación: Nervio accesorio.

M. braquiocefálico (Figuras 3.1, 3.2)

Es un músculo potente y alargado que une la cabeza y también el cuello con el brazo. Está dividido en dos partes por la intersección clavicular (resto vestigial de la clavícula). La porción más caudal es el m. cleidobraquial, que se dispone en-

tre la intersección clavicular y la cresta del húmero (Figura 3.26). La porción más craneal, o músculo cleidocefálico, une la intersección clavicular con la cabeza y el cuello. A su vez, el m. cleidocefálico muestra dos porciones bien diferenciadas: la parte cervical, que es superficial, se dispone entre la intersección clavicular y la mitad craneal del rafe fibroso dorsal medio del cuello, donde se inserta en común con el músculo contralateral; la parte mastoidea, más profunda, se sitúa entre la intersección clavicular y la apófisis mastoides del hueso temporal.

Función: Cuando la cabeza y el cuello están fijos el músculo es un poten-

te extensor de la articulación del hombro y antevensor del miembro torácico. Cuando el miembro está fijamente apoyado en el suelo, desplaza la cabeza y el cuello lateral y ventralmente.

Inervación: El músculo cleidocefálico está inervado por el nervio accesorio y por ramos ventrales de los nervios cervicales. El músculo cleidobraquial está inervado por el nervio braquiocefálico (es uno de los nervios del plexo braquial, que procede del 6º nervio cervical).

M. omotransverso (Figuras 3.1, 3.2, 3.5)

Desde su origen en el ala del atlas se dirige caudalmente hasta su inserción

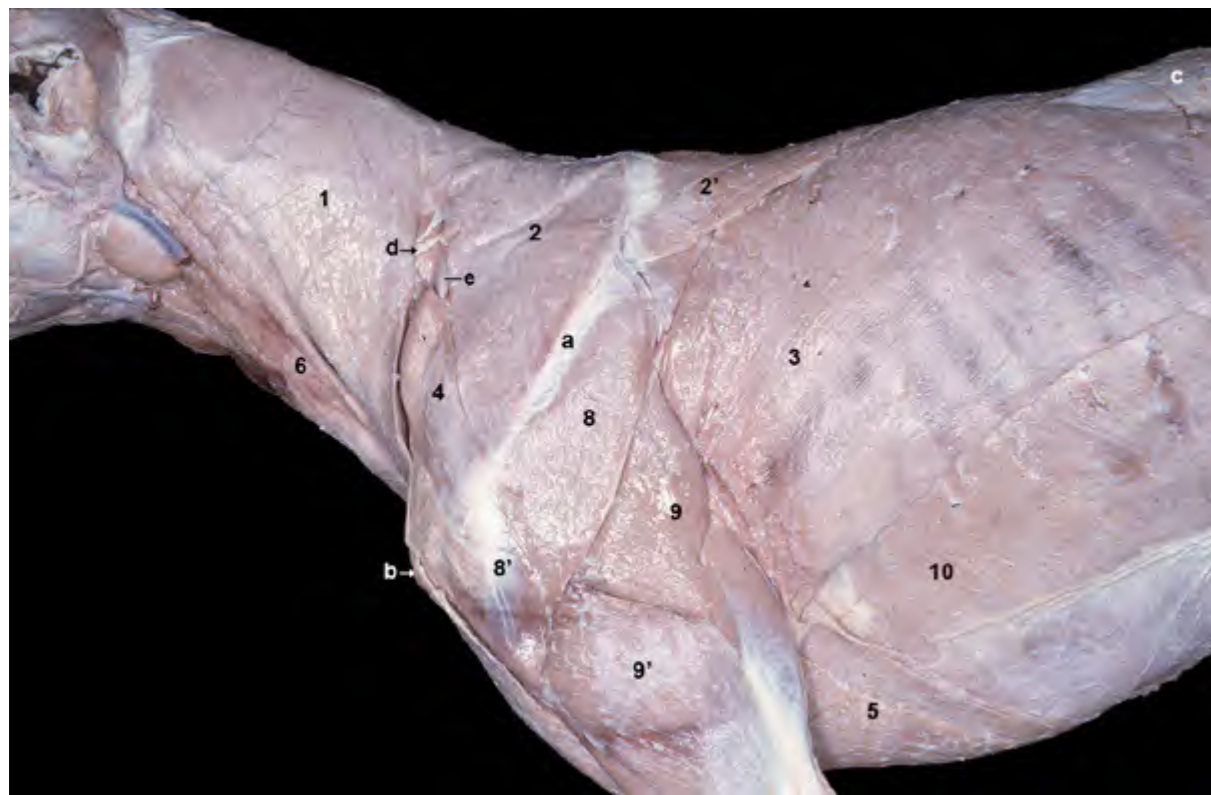


Figura 3.1 - Músculos de la cintura del miembro torácico. Visión lateral izquierda. Se han eliminado la fascia superficial, los músculos cutáneos y la vena yugular externa. Se observan los músculos extrínsecos más superficiales. Dichos músculos, desde su origen en la cabeza, cuello y tronco, se disponen radialmente para converger en los huesos de la extremidad anterior, donde se insertan. Se identifica el trayecto superficial del nervio accesorio en el espacio triangular del cuello, delimitado por la porción cervical del músculo cleidocefálico y los músculos trapezio y omotransverso. Ventralmente al nervio se aprecia uno de los nódulos linfáticos cervicales superficiales. 1. M. cleidocefálico (parte cervical); 2. M. trapezio (parte cervical); 2'. M. trapezio (parte torácica); 3. M. dorsal ancho; 4. M. omotransverso; 5. M. pectoral profundo; 6. M. esternocéfálico; 8. M. deltoides (parte escapular); 8'. M. deltoides (parte acromial); 9. M. tríceps braquial (cabeza larga); 9'. M. tríceps braquial, (cabeza lateral); 10. M. oblicuo externo del abdomen; a. Espina de la escápula; b. Tubérculo mayor del húmero; c. Fascia toracolumbar; d. Nervio accesorio; e. Nódulo linfático cervical superficial.

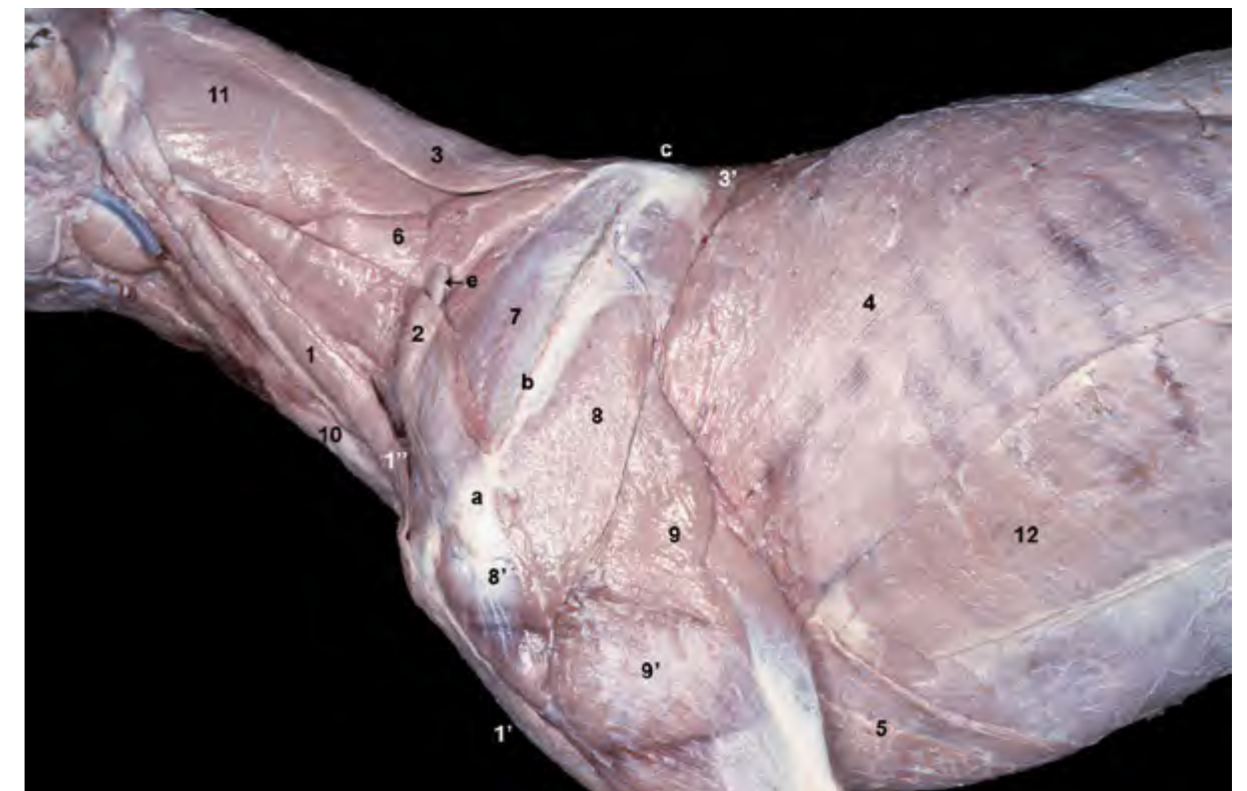

Figura 3.2 - Músculos de la cintura del miembro torácico. Visión lateral izquierda. Al retirar la parte cervical del músculo cleidocefálico y el músculo trapezio se pueden apreciar, profundamente en la región cervical, la parte mastoidea del músculo cleidocefálico y los músculos omotransverso, serrato ventral cervical y romboides. 1. M. cleidocefálico (parte mastoidea); 1'. M. cleidobraquial; 1''. Intersección clavicular; 2. M. omotransverso; 3. M. romboides cervical; 3'. M. romboides torácico; 4. M. dorsal ancho (cortado); 5. M. pectoral profundo; 6. M. serrato ventral cervical; 7. M. supraespinoso; 8. M. deltoides (parte escapular); 8'. M. deltoides (parte acromial); 9. M. tríceps braquial (cabeza larga); 9'. M. tríceps braquial, (cabeza lateral); 10. M. esternocéfálico; 11. M. esplenio; 12. M. oblicuo externo del abdomen; a. Acromion; b. Espina de la escápula; c. Borde dorsal de la escápula; d. Tubérculo mayor del húmero; e. Nódulo linfático cervical superficial.

en el acromion de la escápula y en la fascia del brazo. Se encuentra cubierto, a excepción de su porción más caudal, por el músculo braquiocefálico.

Función: Adelanta el miembro.

Inervación: Nervio accesorio.

M. dorsal ancho (Figuras 3.1, 3.2, 3.12)

Es un músculo ancho y de superficie triangular, de los más grandes y potentes del animal. Contribuye a conformar la pared torácica, a la que cubre laterodorsalmente. Se origina ampliamente en la fascia toracolumbar y, por medio de ésta, en las apófisis espinosas lumbares y últi-

mas torácicas. Desde su amplio origen, las fibras van convergiendo hasta acabar insertándose en la tuberosidad del redondo mayor del húmero (la inserción es común con la del músculo redondo mayor).

Función: Desplaza el miembro caudalmente y flexiona el hombro (es antagonista del músculo braquiocefálico). Si el miembro está fijo, tracciona hacia delante del tronco.

Inervación: Nervio toracodorsal.

Mm. pectorales superficiales (Figuras 3.3, 3.6)

Los dos músculos pectorales superficiales (m. pectoral descendente y

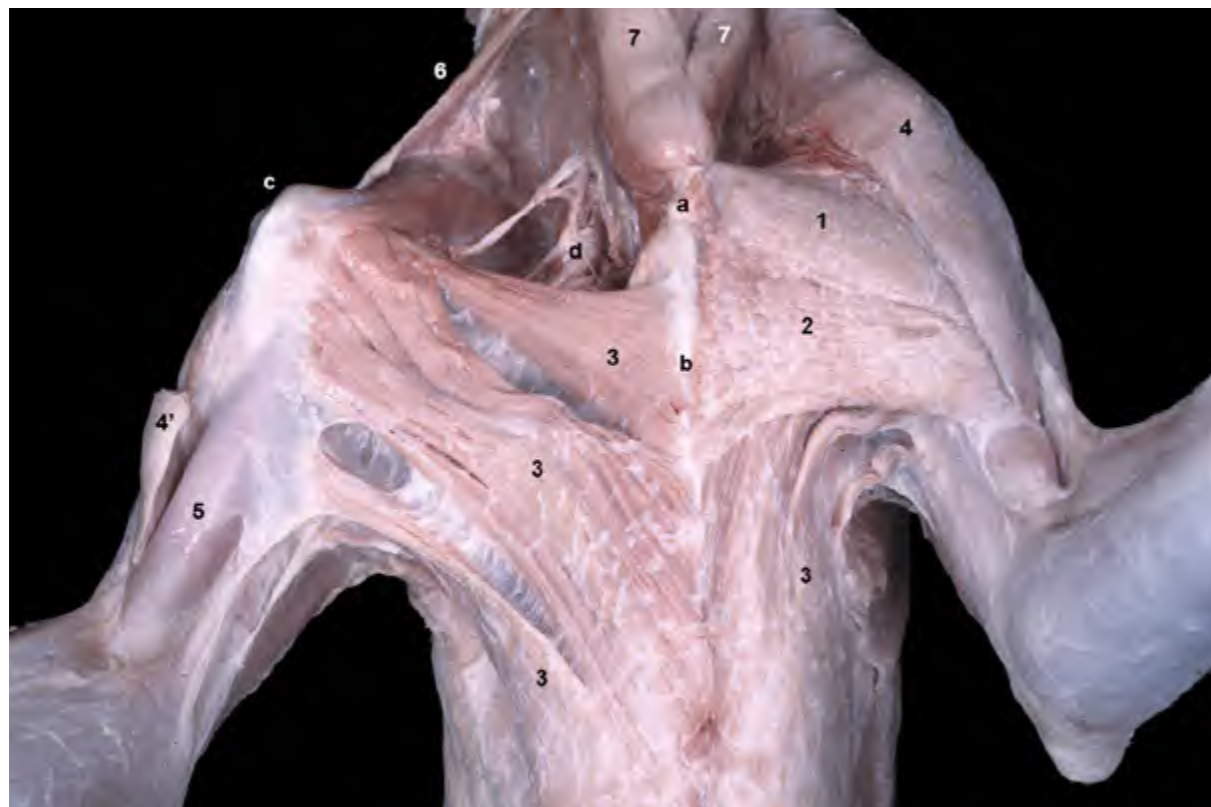


Figura 3.3 - Músculos de la cintura del miembro torácico. Visión ventral. Los músculos pectorales, que se disponen entre el esternón y el húmero, conforman la región axilar. En el lado izquierdo del animal (lado derecho de la imagen) la disección es superficial, lo que permite observar los músculos pectorales superficiales y el pectoral profundo. En el lado derecho del animal (lado izquierdo de la imagen) se han eliminado los Mm. pectorales superficiales, pudiéndose apreciar la inserción del músculo pectoral profundo en el área del tubérculo menor del húmero. En el lado derecho del animal se ha eliminado parcialmente el músculo braquiocefálico, lo que permite ver algunos nervios del plexo braquial dirigiéndose hacia el miembro. 1. M. pectoral descendente; 2. M. pectoral transverso; 3. M. pectoral profundo; 4. M. braquiocefálico; 4'. M. braquiocefálico (seccionado); 5. M. bíceps braquial; 6. M. omotransverso; 7. M. esternocéfálico; a. Manubrio del esternón; b. Cuerpo del esternón; c. Tubérculo mayor del húmero; d. Plexo braquial.

m. pectoral transverso) se encuentran parcialmente fusionados en el perro. El músculo pectoral descendente se origina en el manubrio del esternón, mientras que el músculo pectoral transverso lo hace algo más caudalmente, en la cara lateral del esternón, entre el primer y el tercer cartílagos costales. Ambos músculos se insertan en la cresta del húmero.

Función: Colaboran en la formación del aparato suspensor del tronco entre las dos extremidades anteriores. Son aductores del miembro.

Inervación: Nervios pectorales craneales.

Capa profunda

M. pectoral profundo (Figuras 3.1, 3.2, 3.3, 3.4, 3.6)

Se encuentra cubierto parcialmente por los músculos pectorales superficiales. Se origina a lo largo del esternón y de los cartílagos costales y se inserta en los tubérculos mayor y menor del húmero.

Función: Participa de manera importante en la formación del aparato suspensor del tronco. Retrae el miembro y, con éste fijo, propulsa el tronco.

Inervación: Nervios pectorales caudales.

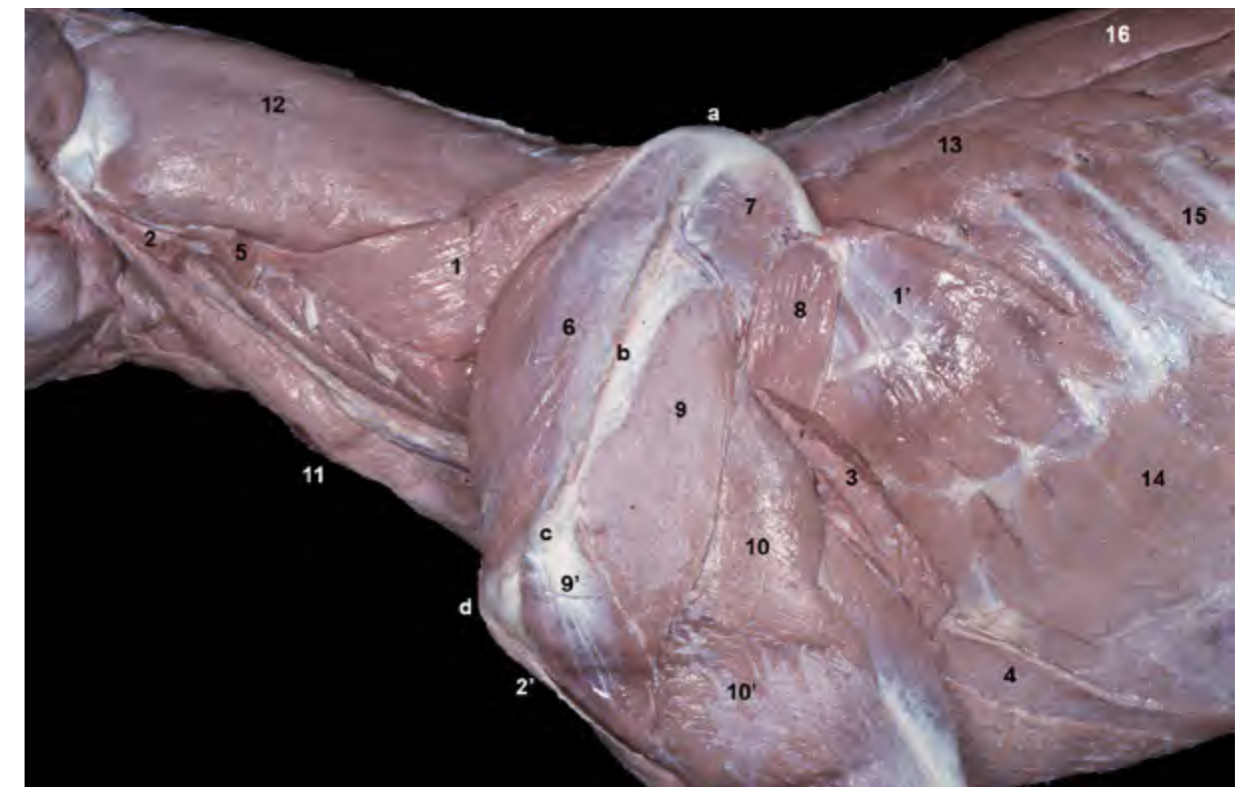


Figura 3.4 - Músculos de la cintura del miembro torácico. Visión lateral izquierda. La eliminación de los músculos braquiocefálico, omotransverso, romboides y dorsal ancho (cortado) pone de manifiesto la gran extensión y volumen del músculo serrato ventral, que ocupa buena parte de las regiones cervical y costal. Tras la eliminación de los músculos extrínsecos más superficiales, el miembro torácico queda ahora fijado al cuello y al tronco únicamente por los músculos serrato ventral y pectorales. 1. M. serrato ventral cervical; 1'. M. serrato ventral torácico; 2. M. cleidocefálico (cortado); 2'. M. cleidobraquial (cortado); 3. M. dorsal ancho (cortado); 4. M. pectoral profundo; 5. M. omotransverso (cortado); 6. M. supraespinoso; 7. M. infraespinoso; 8. M. redondo mayor; 9. M. deltoides (parte escapular); 9'. M. deltoides (parte acromial); 10. M. tríceps braquial, cabeza larga; 10'. M. tríceps braquial, cabeza lateral; 11. M. esternocéfálico; 12. M. esplenio; 13. M. serrato dorsal craneal; 14. M. oblicuo externo del abdomen; 15. M. intercostal externo; 16. M. longísimo del tórax; a. Borde dorsal de la escápula; b. Espina de la escápula; c. Acromion; d. Tubérculo mayor del húmero.

M. rhomboideus (Figuras 3.2, 3.5)

El músculo romboides, que está enteramente cubierto por el músculo trapecio, presenta dos porciones bien diferenciadas: músculo romboides cervical y músculo romboides torácico. Una tercera porción, el m. romboides de la cabeza, está mucho menos desarrollado. El origen del músculo, que es muy amplio, tiene lugar en el rafe fibroso dorsal del cuello (M. romboides cervical) y en las apófisis espinosas torácicas (M. romboides torácico), abarcando aproximadamente desde la vértebra 2C hasta la vértebra 3T. La inserción se lleva a cabo en el borde dorsal de la escápula y en la cara medial del cartílago de la escápula.

Función: Eleva y retrae el miembro torácico. Con el miembro fijo eleva el cuello.

Inervación: Ramos ventrales de los nervios cervicales y torácicos.

M. serratus ventralis (Figuras 3.3, 3.4, 3.6)

Es el más potente de los músculos extrínsecos del miembro. Está dividido en dos porciones: el músculo serrato ventral cervical, que se origina en las apófisis transversas de las vértebras cervicales (entre 3C y 7C), y el músculo serrato ventral torácico, que se origina en la cara lateral de las 7 u 8 primeras costillas. La inserción de ambas porciones tiene lugar en la cara serrata de la escápula.

Función: Es el más importante componente del aparato suspensor del tronco. Además, con el miembro fijo, la porción cervical eleva y lateraliza el cuello; la porción torácica propulsa el

tronco y participa en los movimientos inspiratorios de las paredes del tórax.

Inervación: Ramos ventrales de los nervios cervicales (m. serrato ventral cervical) y nervio torácico largo (m. serrato ventral torácico).

3.2 Músculos intrínsecos del miembro torácico

Los músculos intrínsecos se disponen uniendo los diferentes segmentos del esqueleto del miembro. Actúan activando las articulaciones y movilizan las partes de la extremidad. Participan

por tanto en la locomoción del animal, si bien hay que tener en cuenta que esta función es relativamente secundaria, ya que la propulsión del tronco la llevan a cabo fundamentalmente los miembros pelvianos.

Algunos músculos del grupo, por otra parte, desempeñan una actividad relevante cuando el animal se encuentra en la estación, con los miembros apoyados en el suelo, puesto que fijan las articulaciones y colaboran por tanto en el soporte y la amortiguación del peso del cuerpo; en este sentido, esta función tiene una mayor relevancia en el miembro torácico que en el miembro pelviano, de-

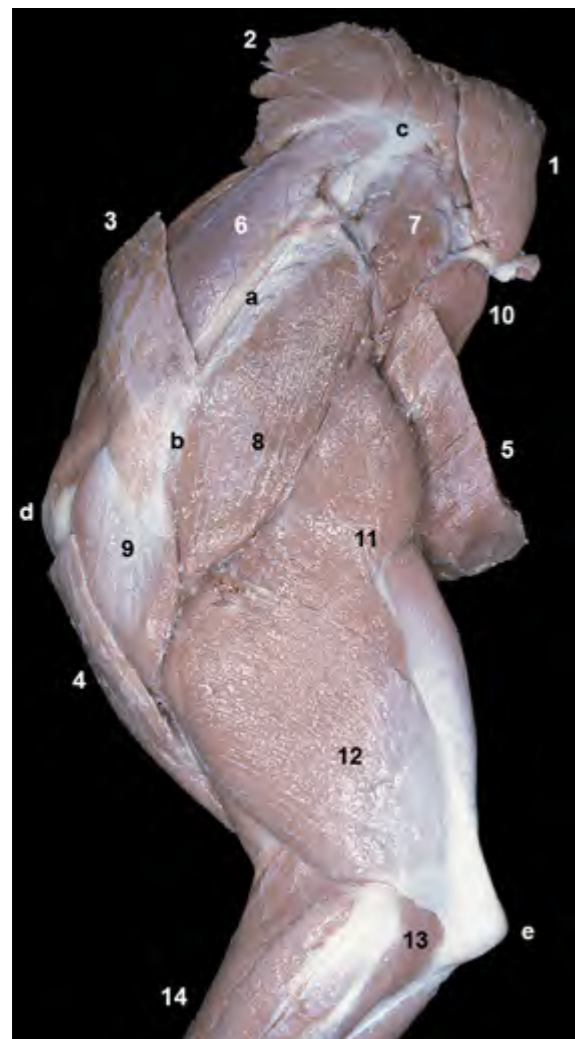


Figura 3.5 - Miembro torácico. Visión lateral izquierda de las regiones escapular y braquial. La sección de los músculos de la cintura ha permitido separar el miembro torácico del tronco (algunos de dichos músculos aún se conservan en esta disección superficial). Pueden observarse, además de los músculos de la cintura seccionados, varios de los músculos intrínsecos del miembro que actúan sobre las articulaciones del hombro y del codo. Los vientres de estos músculos se sitúan, respectivamente, en las regiones escapular y braquial. 1. M. romboides torácico; 2. M. romboides cervical; 3. M. omotransverso; 4. M. braquiocefálico; 5. M. dorsal ancho; 6. M. supraespinoso; 7. M. infraespinoso; 8. M. deltoides (parte escapular); 9. M. deltoides (parte acromial); 10. M. redondo mayor; 11. M. tríceps braquial (cabeza larga); 12. M. tríceps braquial (cabeza lateral); 13. M. ancóneo; 14. Mm. del antebrazo; a. Espina de la escápula; b. Acromion; c. Borde dorsal de la escápula; d. Tubérculo mayor del húmero; e. Tuberosidad del olécranon.

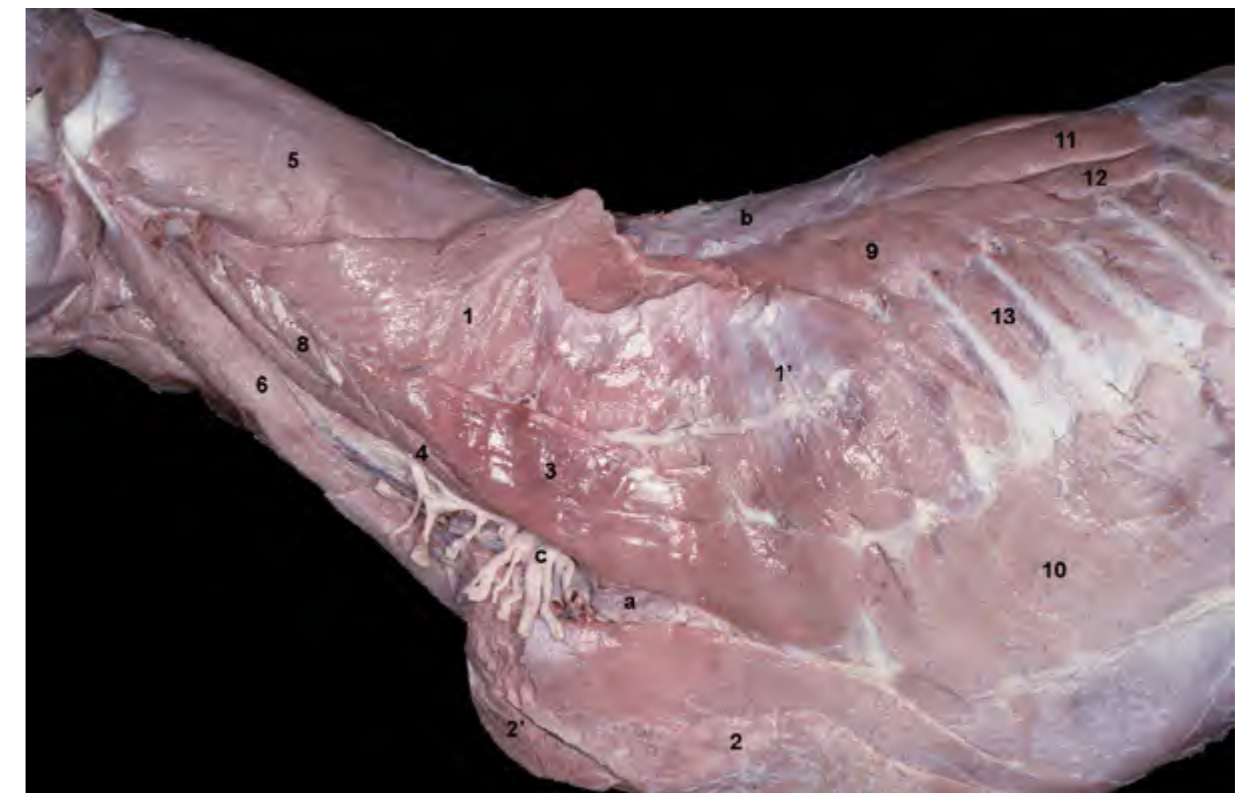

Figura 3.6 - Músculos de la cintura del miembro torácico. Visión lateral izquierda. Se ha separado la extremidad anterior seccionando las inserciones de los músculos serrato ventral y pectorales en la escápula y el húmero respectivamente. Se observan las raíces y troncos del plexo braquial, surgiendo ventralmente a los músculos escalenos y dirigiéndose hacia el miembro torácico. Destaca también, en la misma zona, la presencia del nódulo linfático axilar propio. 1. M. serrato ventral cervical; 1'. M. serrato ventral torácico; 2. M. pectoral profundo; 2'. Mm. pectorales superficiales; 3. M. escaleno dorsal; 4. M. escaleno medio; 5. M. esplénico; 6. M. esternocéfálico; 7. M. largo de la cabeza; 8. M. intertransverso cervical; 9. M. serrato dorsal craneal; 10. M. oblicuo externo del abdomen; 11. M. longísimo del tórax; 12. M. iliocostal; 13. M. intercostal externo; a. Nódulo linfático axilar propio; b. Fascia toracolumbar; c. Plexo braquial.

bido a la mayor proximidad del centro de gravedad del cuerpo a los miembros anteriores. Los músculos que participan en el mantenimiento de los ángulos articulares (infraespinoso, subescapular, bíceps braquial, tríceps braquial, flexores de los dedos, interóseos) son en general potentes y relativamente tendinosos.

Por último, algunos de los músculos intrínsecos, como es el caso de los músculos pronadores y supinadores, o de los músculos propios de los dedos, participan en el desempeño de actividades más especializadas que en ocasiones son de una especial importancia en los carnívoros (arañar, escarbar, tocar objetos, etc.). Los músculos intrínsecos pueden clasificarse, de acuerdo con su posición y su función, en cuatro grandes grupos: músculos de la articulación del hombro, músculos de la articulación del codo, músculos

del antebrazo y músculos del autopodo. Dentro de los músculos del antebrazo se incluyen los músculos pronadores y supinadores y los músculos que actúan sobre el carpo y los dedos.

Músculos de la articulación del hombro

Se originan en la escápula, a la que cubren casi en su totalidad, y se insertan en la parte proximal del húmero. Se consideran un grupo lateral, cuyos componentes se sitúan lateralmente a la articulación, y un grupo medial, dispuesto medialmente.

Grupo lateral

M. supraespinoso (Figuras 3.4, 3.5, 3.7, 3.8, 3.9, 3.11, 3.14)

Se origina en la fosa supraespinosa

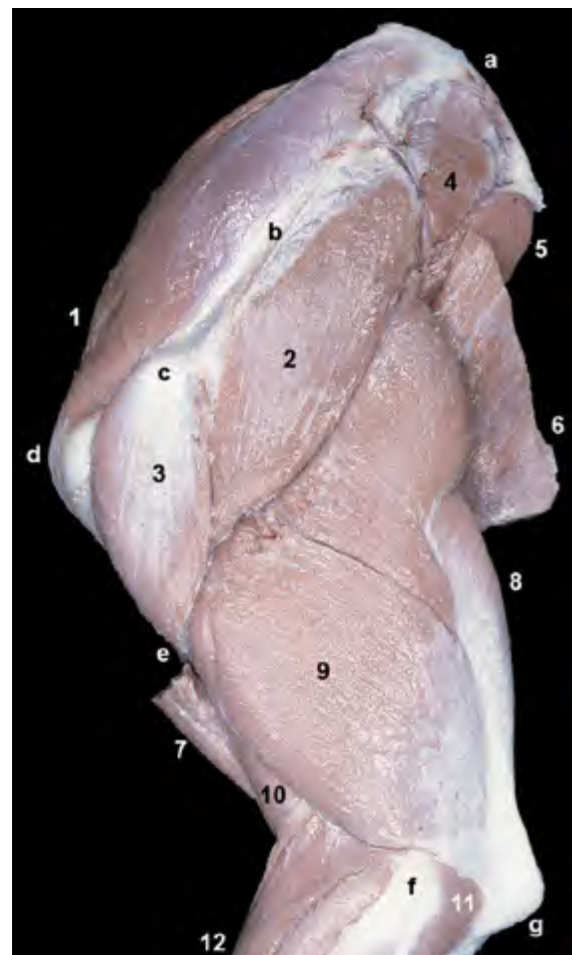


Figura 3.7 - Miembro torácico. Visión lateral izquierda de las regiones escapular y braquial. La eliminación de la mayoría de los músculos extrínsecos (excepto braquiocefálico y dorsal ancho) permite observar claramente los músculos intrínsecos de la extremidad. Los vientres de los músculos que actúan sobre el hombro se disponen alrededor de la escápula. Los que lo hacen sobre el codo se sitúan alrededor del húmero. Se pueden observar algunos relieves óseos fácilmente palpables en el animal vivo: borde dorsal, espina y acromion en la escápula, tubérculo mayor, tuberosidad deltoidea y epicóndilo lateral en el húmero, y olécranon en el cúbito. 1. *M. supraespinoso*; 2. *M. deltoides* (parte escapular); 3. *M. deltoides* (parte acromial); 4. *M. infraespinoso*; 5. *M. redondo mayor*; 6. *M. dorsal ancho*; 7. *M. braquiocefálico*; 8. *M. tríceps braquial* (cabeza larga); 9. *M. tríceps braquial* (cabeza lateral); 10. *M. braquial*; 11. *M. ancóneo*; 12. *Mm. del antebrazo*; a. Borde dorsal de la escápula; b. Espina de la escápula; c. Acromion; d. Tubérculo mayor del húmero; e. Tuberosidad deltoidea; f. Epicóndilo lateral del húmero; g. Olécranon.

de la escápula, a la que cubre y sobrepasa cranealmente, y se inserta en el tubérculo mayor del húmero.

Función: Extiende el hombro. Fija la articulación, por lo que colabora en el sostén del peso del tronco.

Inervación: Nervio supraescapular.

M. infraespinoso (Figuras 3.7, 3.11, 3.15)

Se origina en la fosa infraespinosa de la escápula, a la que cubre y sobrepasa caudalmente, y se inserta lateralmente en el húmero, en el área distal al tubérculo mayor. La aponeurosis de origen del músculo deltoides, que cubre buena parte del músculo infraespinoso, también le sirve de origen.

Función: Puede actuar como extensor o flexor del hombro, dependiendo de la posición de la articulación al contraerse el músculo. Además, fija la articulación y

actúa como ligamento colateral lateral de la misma (la articulación del hombro carece de ligamentos extrínsecos). Es abductor del brazo.

Inervación: Nervio supraescapular.

M. deltoides (Figuras 3.1, 3.5, 3.7, 3.10)

Está formado por dos cabezas denominadas, en función de su lugar de origen, parte escapular y parte acromial. La parte escapular del músculo tiene un origen aponeurótico en la espina de la escápula. La parte acromial se origina en el acromion. Ambas partes se insertan en común en la tuberosidad deltoidea del húmero.

Función: Al discurrir caudolateralmente a la articulación del hombro, actúa como flexor de la articulación y abductor del brazo.

Inervación: Nervio axilar.

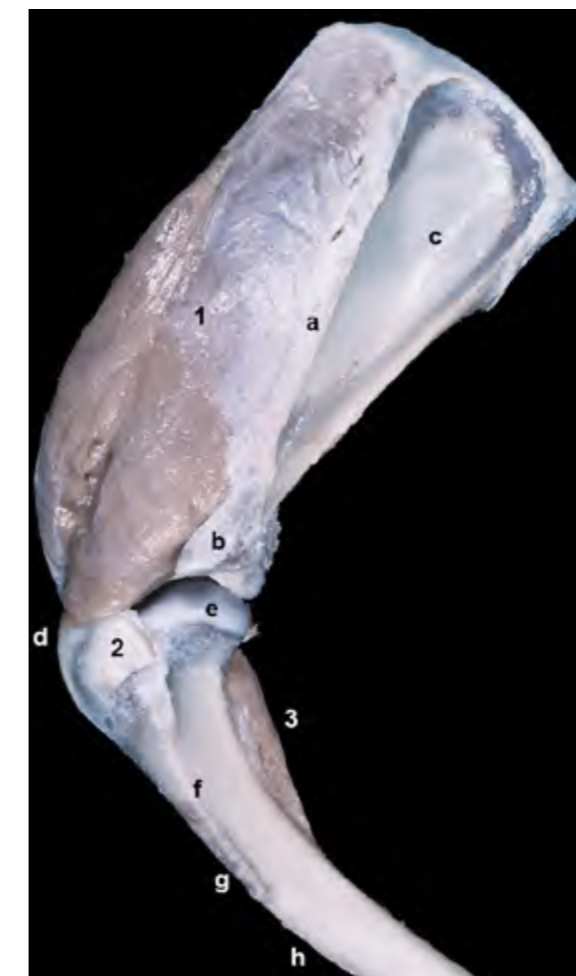


Figura 3.8 - Visión lateral del hombro izquierdo. Únicamente se han conservado el músculo supraespinoso y el tendón de inserción del músculo infraespinoso. Se ha eliminado la cápsula articular. Se observan las inserciones del músculo supraespinoso en el tubérculo mayor del húmero y del músculo infraespinoso en el área situada distal y lateralmente al tubérculo mayor. 1. *M. supraespinoso*; 2. Tendón del m. infraespinoso; 3. *M. coracobraquial*; a. Espina de la escápula; b. Acromion; c. Fosa infraespinosa; d. Tubérculo mayor del húmero; e. Cabeza del húmero; f. Línea tricípital; g. Tuberosidad deltoidea; h. Cresta del húmero.



Figura 3.9 - Visión medial del hombro izquierdo. Únicamente se han conservado los músculos supraespinoso y coracobraquial, el tendón de inserción del músculo subescapular y el tendón de origen del músculo bíceps braquial. Se ha respetado la cápsula articular. Puede apreciarse la estrecha relación de los tendones de los músculos subescapular y coracobraquial con la cápsula articular del hombro; estos tendones actúan como ligamentos mediales de la articulación. Se observa el tendón del músculo bíceps braquial discurrendo cranealmente a la articulación del hombro y pasando por el surco intertubercular del húmero, donde se encuentra fijado por el ligamento transverso del húmero. 1. M. supraespinoso; 2. Tendón del m. subescapular; 3. M. coracobraquial; 4. Tendón del m. bíceps braquial; 5. Cápsula articular del hombro; 6. Ligamento transverso del húmero; a. Fosa subescapular de la escápula; b. Cara serrata; c. Borde craneal de la escápula; d. Cara medial del húmero.

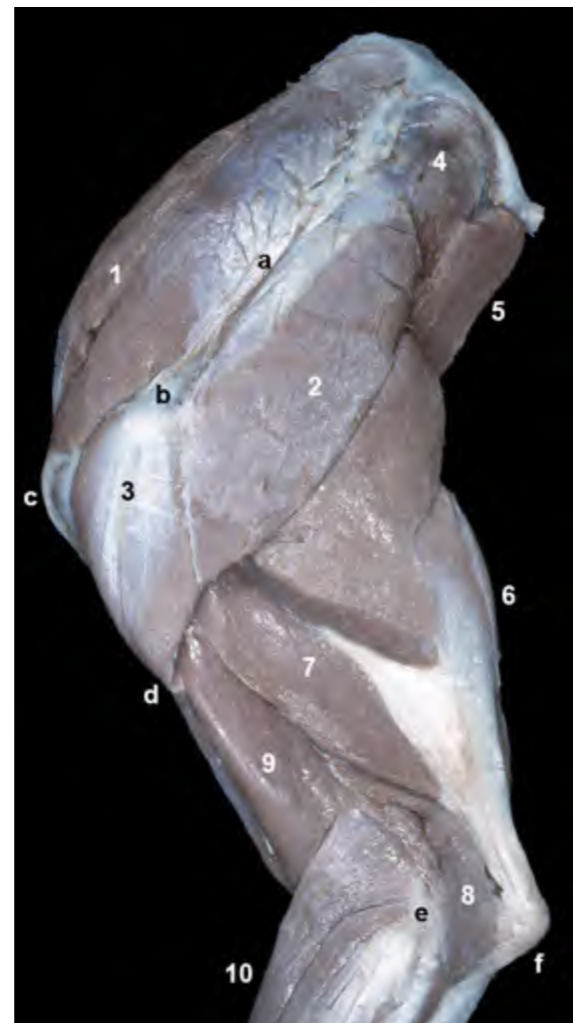


Figura 3.10 - Miembro torácico. Visión lateral izquierda de las regiones escapular y braquial. Se ha eliminado la cabeza lateral del músculo tríceps braquial para poder observar la disposición de la cabeza accesoria del tríceps y el músculo ancóneo. Se aprecia también la inserción del músculo deltoideos en la tuberosidad deltoidea del húmero. 1. M. supraespinoso; 2. M. deltoideos (parte escapular); 3. M. deltoideos (parte acromial); 4. M. infraespinoso; 5. M. redondo mayor; 6. M. tríceps braquial (cabeza larga); 7. M. tríceps braquial (cabeza accesoria); 8. M. braquial; 9. M. ancóneo; 10. Mm. del antebrazo; a. Espina de la escápula; b. Acromion; c. Tubérculo mayor del húmero; d. Tuberosidad deltoidea; e. Epicóndilo lateral del húmero; f. Olécranon.

M. redondo menor (Figuras 3.11, 3.15).

Cubierto totalmente por el músculo deltoideos se dispone, como éste, caudolateralmente a la articulación del hombro. Se origina en el tercio distal del borde caudal de la escápula y se inserta en la parte proximal de la línea tricripital del húmero.

Función: Flexor del hombro.

Inervación: Nervio axilar.

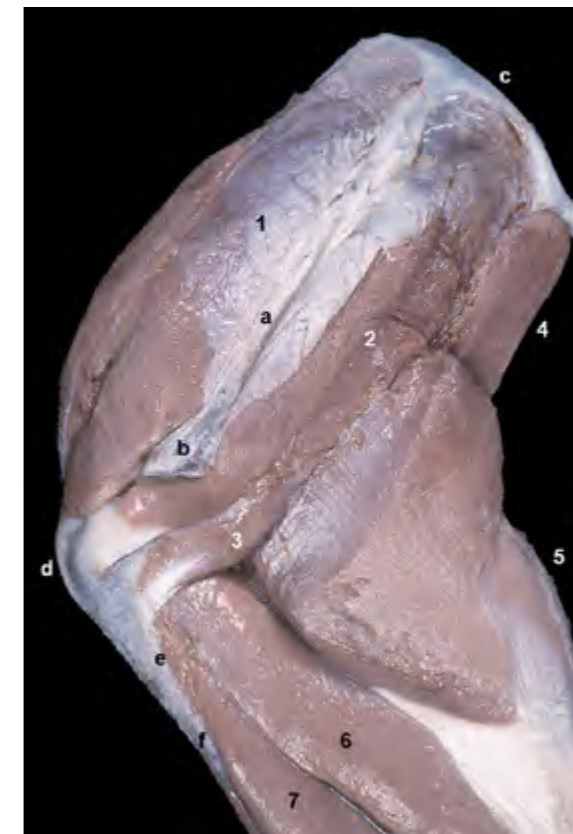Grupo medial

M. subescapular (Figuras 3.12, 3.13, 3.14)

Se origina en la fosa subescapular, a la que cubre totalmente, y se inserta en la parte caudal del tubérculo menor del húmero.

Función: Puede actuar como extensor o flexor del hombro, dependiendo de la posición inicial de la articulación al contraerse el músculo. Es también aductor del brazo, y ejerce además como ligamento colateral medial de la articulación del hombro.

Inervación: Nervio subescapular.



M. coracobraquial (Figuras 3.9, 3.13, 3.14, 3.18, 3.19, 3.20)

Se origina, mediante un largo tendón, en la apófisis coracoides de la escápula. Su inserción tiene lugar en el cuarto proximal de la cara medial del húmero.

Función: Puede actuar como extensor o flexor del hombro, dependiendo de la posición inicial de la articulación al contraerse el músculo. Es también aductor del brazo.

Inervación: Nervio musculocutáneo.

M. redondo mayor (Figuras 3.12, 3.13, 3.14, 3.15, 3.18)

Se origina en la parte proximal del borde caudal de la escápula y se inserta, junto con el músculo dorsal ancho, en la tuberosidad del redondo mayor del húmero.

Función: Al discurrir caudomedialmente a la articulación del hombro, actúa como flexor de la articulación y, además, como aductor del brazo.

Inervación: Nervio axilar.

Figura 3.11 - Miembro torácico. Visión lateral izquierda de las regiones escapular y braquial. Tras eliminar el músculo deltoideos se aprecia la inserción en el extremo proximal del húmero de los músculos infraespinoso y redondo menor. Se observa el origen del músculo braquial y de la cabeza accesoria del tríceps en la zona del cuello del húmero y en la cara caudal de este hueso. Puede verse también la inserción del músculo supraespinoso en el tubérculo mayor del húmero, así como el origen de la cabeza larga del tríceps en el borde caudal de la escápula. Dada la ausencia de ligamentos extrínsecos en la articulación del hombro, el músculo infraespinoso ejerce la función de ligamento colateral lateral de la misma. 1. M. supraespinoso; 2. M. infraespinoso; 3. M. redondo menor; 4. M. redondo mayor; 5. M. tríceps braquial (cabeza larga); 6. M. tríceps braquial (cabeza accesoria); 7. M. braquial; a. Espina de la escápula; b. Acromion; c. Borde dorsal de la escápula; d. Tubérculo mayor del húmero; e. Línea tricripital; f. Tuberosidad deltoidea.

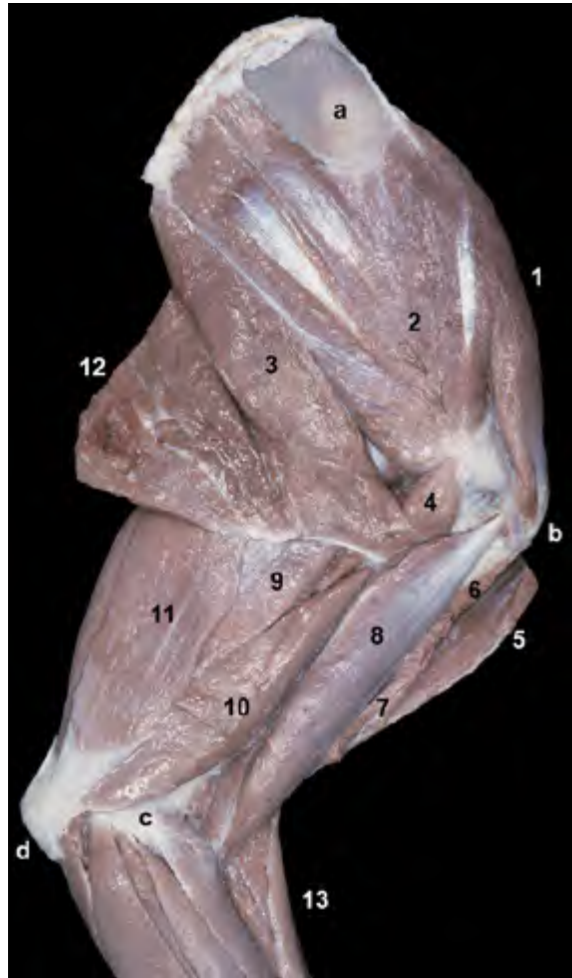
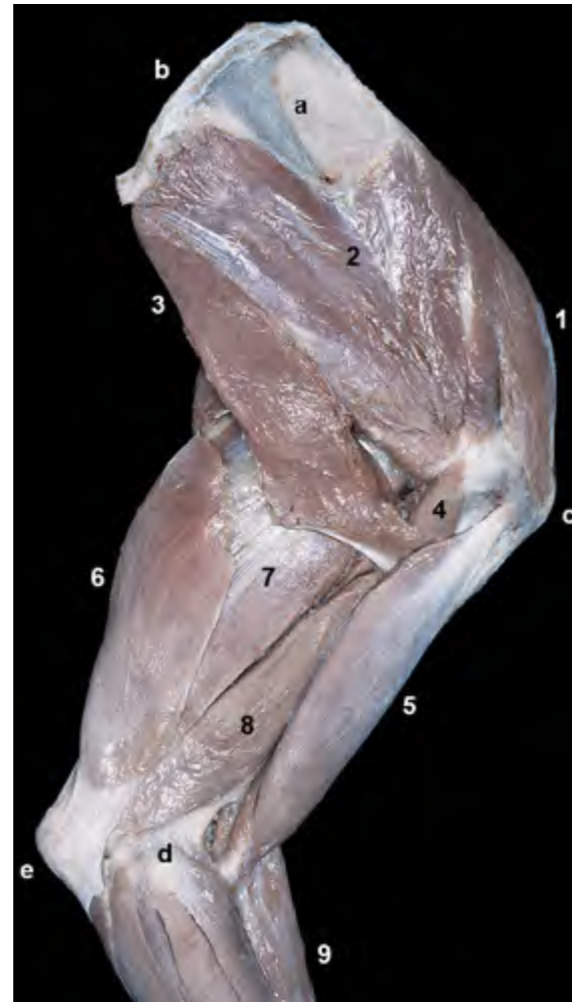


Figura 3.12 - Visión medial del miembro torácico izquierdo. Se aprecia todavía la inserción en el húmero de algunos músculos de la cintura torácica (dorsal ancho, braquiocefálico, pectorales). 1. M. supraespinoso; 2. M. subescapular; 3. M. redondo mayor; 4. M. coracobraquial; 5. M. braquiocefálico; 6. Inserción del m. pectoral profundo; 7. Inserción de los Mm. pectorales superficiales; 8. M. bíceps braquial; 9. M. tríceps braquial (cabeza larga); 10. M. tríceps braquial (cabeza medial); 11. M. tensor de la fascia del antebrazo; 12. M. dorsal ancho; 13. Mm. del antebrazo; a. Cara serrata de la escápula; b. Tubérculo mayor del húmero; c. Epicóndilo medial del húmero; d. Olécranon (cúbito).

Figura 3.13 - Visión medial de las regiones escapular y braquial del miembro torácico izquierdo, una vez eliminados todos los músculos extrínsecos de la extremidad. Se observan varios de los músculos que actúan sobre las articulaciones del hombro y del codo. Los vientres de estos músculos se sitúan alrededor, respectivamente, de la escápula y del húmero. En la parte superior de la imagen destaca la cara serrata de la escápula, que queda visible tras la desinserción del músculo serrato ventral. 1. M. supraespinoso; 2. M. subescapular; 3. M. redondo mayor; 4. M. coracobraquial; 5. M. bíceps braquial; 6. M. tensor de la fascia del antebrazo; 7. M. tríceps braquial (cabeza larga); 8. M. tríceps braquial (cabeza medial); 9. Mm. del antebrazo; a. Cara serrata de la escápula; b. Borde dorsal de la escápula; c. Tubérculo mayor del húmero; d. Epicóndilo medial del húmero; e. Olécranon (cúbito).



Músculos de la articulación del codo

Los músculos del codo se disponen rodeando al húmero casi totalmente. Se originan en el propio húmero, e incluso algunos de ellos en la escápula, y se insertan en las partes proximales del cúbito y radio. Se consideran un grupo craneal, cuyos componentes discurren cranealmente a la articulación del codo y actúan como flexores de la misma, y un grupo caudal, cuyos elementos pasan caudalmente a la articulación y son por tanto extensores.

Grupo craneal

M. braquial (Figuras 3.7, 3.10, 3.16, 3.17, 3.25)

Se origina en la cara caudal del húmero, en el área situada bajo el cuello del hueso. El vientre muscular se dispone a lo largo del surco del músculo braquial del húmero, de forma que se va relacionando sucesivamente con las caras lateral y craneal del hueso. Finalmente, el músculo braquial termina insertándose junto al músculo bíceps braquial en la tuberosidad del radio y en el área adya-

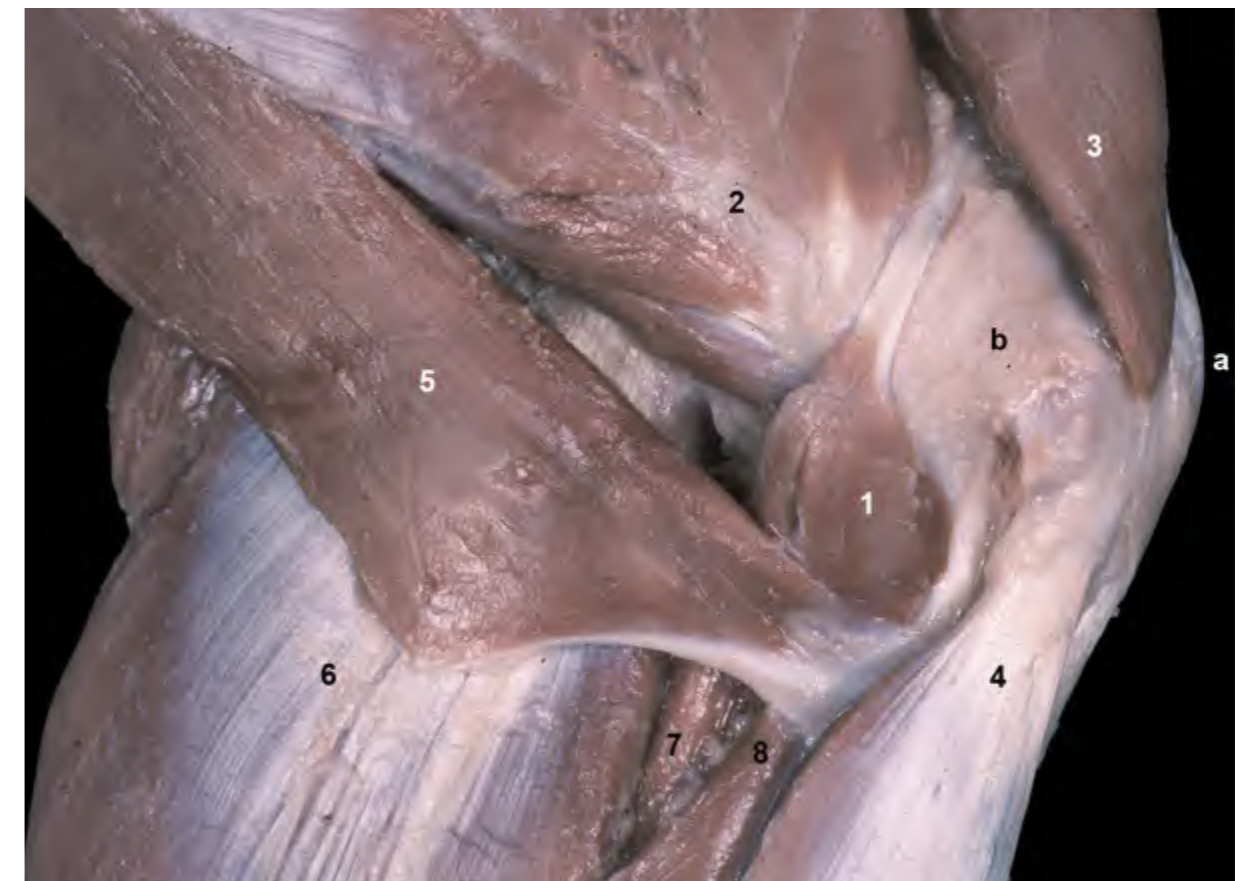


Figura 3.14 - Visión medial del miembro torácico izquierdo. Detalle de los músculos situados medialmente a la articulación del hombro. Se observa cómo el largo tendón de origen del músculo coracobraquial, que procede de la apófisis coracoides de la escápula, se sitúa sobre el ancho tendón de inserción del músculo subescapular (éste, a su vez, se sitúa sobre la cápsula articular del hombro). La ausencia de ligamentos extrínsecos en la articulación del hombro se ve paliada por la estrecha relación que mantienen los tendones musculares con la cápsula articular. 1. M. coracobraquial; 2. M. subescapular; 3. M. supraespinoso; 4. M. bíceps braquial; 5. M. redondo mayor; 6. M. tríceps braquial (cabeza larga); 7. M. tríceps braquial (cabeza accesoria); 8. M. tríceps braquial (cabeza medial); a. Tubérculo mayor del húmero; b. Tendón del m. subescapular y cápsula articular del hombro.

cente del cúbito.

Función: Es un flexor del codo.

Inervación: Nervio musculocutáneo.

M. bíceps braquial (Figuras 3.13, 3.14, 3.18, 3.19, 3.20, 3.23, 3.37)

Se origina en el tubérculo supra-glenoideo de la escápula. Tras atravesar el surco intertubercular y cubrir craneomedialmente el cuerpo del húmero, el músculo termina insertándose, junto al músculo braquial, en la tuberosidad del radio y en el área adyacente del cúbito (al lado de la apófisis coronoides medial).

Función: Flexiona el codo. Además es extensor y fijador del hombro.

Inervación: Nervio musculocutáneo.

Grupo caudal

M. tríceps braquial (Figuras 3.1, 3.7, 3.12, 3.51)

Este músculo, el más potente y voluminoso de los músculos intrínsecos

del miembro, rellena totalmente el espacio triangular delimitado por el borde caudal de la escápula, la cara caudal del húmero y el olécranon. Tiene cuatro cabezas: larga, lateral, medial y accesoria, que se insertan conjuntamente en la tuberosidad del olécranon.

- Cabeza larga (Figuras 3.11, 3.16, 3.21, 3.23, 3.24). Es, con diferencia, la más grande y potente de las cuatro cabezas. Se origina en el borde caudal de la escápula.
- Cabeza lateral (Figuras 3.21, 3.22). Se origina en la línea tricípital del húmero.
- Cabeza medial (Figuras 3.23, 3.24, 3.37). Se origina en el tercio proximal de la cara medial del húmero.
- Cabeza accesoria (Figuras 3.11, 3.16). Se origina en el cuello del húmero; su vientre queda rodeado por las otras tres cabezas del tríceps.

Función: Extiende y fija el codo. La cabeza larga, además, colabora en la flexión del hombro.

Inervación: Nervio radial.

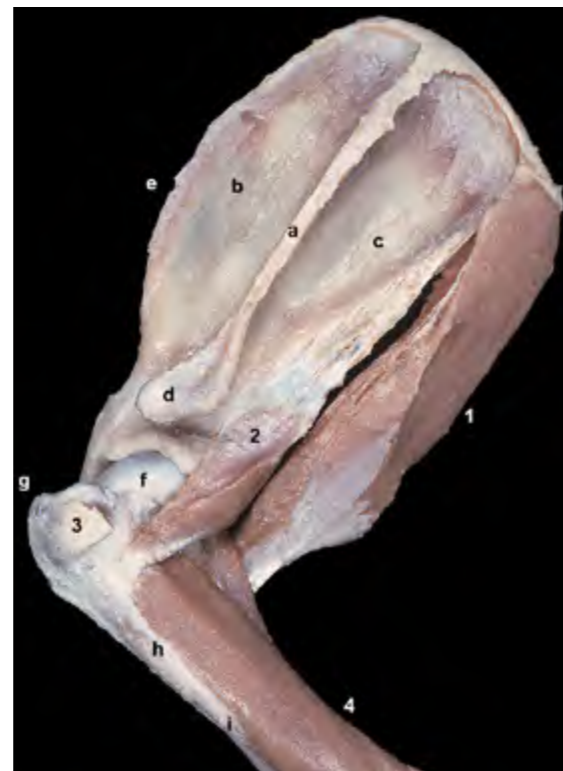

Figura 3.15 - Miembro torácico. Visión lateral izquierda. Esta disección de las estructuras profundas de la región permite apreciar la articulación del hombro (se ha eliminado la cápsula articular) y los músculos redondo menor (lateralmente a la articulación) y redondo mayor (medialmente). Los músculos redondo mayor y redondo menor, al disponerse caudalmente al eje de giro de la articulación, son flexores del hombro. 1. M. redondo mayor; 2. M. redondo menor; 3. Tendón del m. infraespinoso; 4. M. braquial; a. Espina de la escápula; b. Fosa supraespinosa; c. Fosa infraespinosa; d. Acromion; e. Borde craneal; f. Cabeza del húmero; g. Tubérculo mayor; h. Línea tricípital; i. Tuberosidad deltoidea.

Figura 3.16 - Músculos del codo. Visión lateral izquierda. Se han eliminado la cabeza lateral del músculo tríceps braquial y el músculo ancóneo. Se han retirado las cápsulas articulares del hombro y del codo. Se puede ver cómo, mientras los músculos flexores del codo discurren cranealmente al eje de giro del codo, los extensores se disponen caudalmente a él. Por ello, ambos grupos de músculos son antagonistas. 1. M. tríceps braquial (cabeza larga); 2. M. tríceps braquial (cabeza accesoria); 3. M. tríceps braquial (cabeza medial); 4. M. braquial; 5. M. bíceps braquial; 6. Tendón del m. infraespinoso; a. Fosa supraespinosa de la escápula; b. Fosa infraespinosa; c. Espina; d. Acromion; e. Línea tricípital del húmero; f. Epicóndilo lateral; g. Cara craneal del radio; h. Olécranon (cúbito).

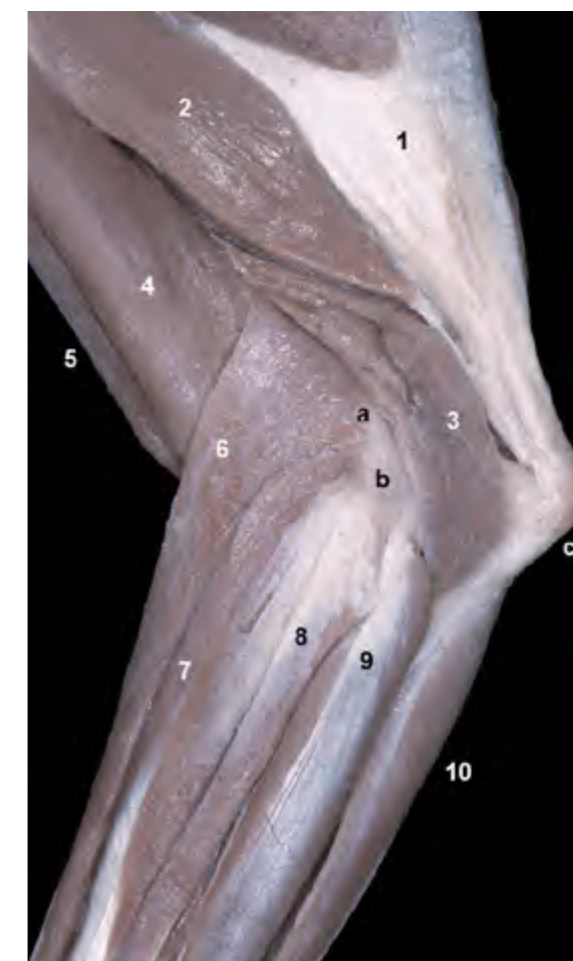
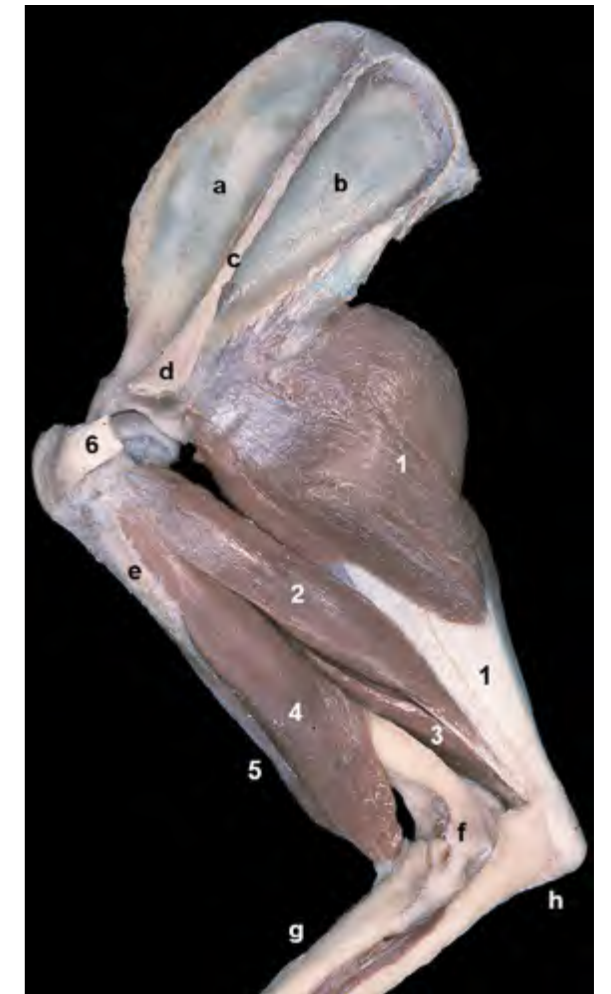
Figura 3.17 - Visión lateral izquierda de la región del codo. Se han eliminado la cabeza lateral del músculo tríceps braquial y el músculo braquiocefálico. El músculo braquiorradial (inconstante) no estaba presente en este individuo. Se puede observar el origen de los músculos extensores del carpo y de los dedos en la cresta supracondilar lateral y en el área del epicóndilo lateral del húmero (relieve óseo palpable en el animal vivo). 1. M. tríceps braquial (cabeza larga); 2. M. tríceps braquial (cabeza accesoria); 3. M. ancóneo; 4. M. braquial; 5. M. bíceps braquial; 6. M. extensor carporradial; 7. M. extensor digital común; 8. M. extensor digital lateral; 9. M. extensor carpocubital; 10. M. flexor carpocubital; a. Cresta supracondilar lateral del húmero; b. Epicóndilo lateral; c. Olécranon (cúbito).

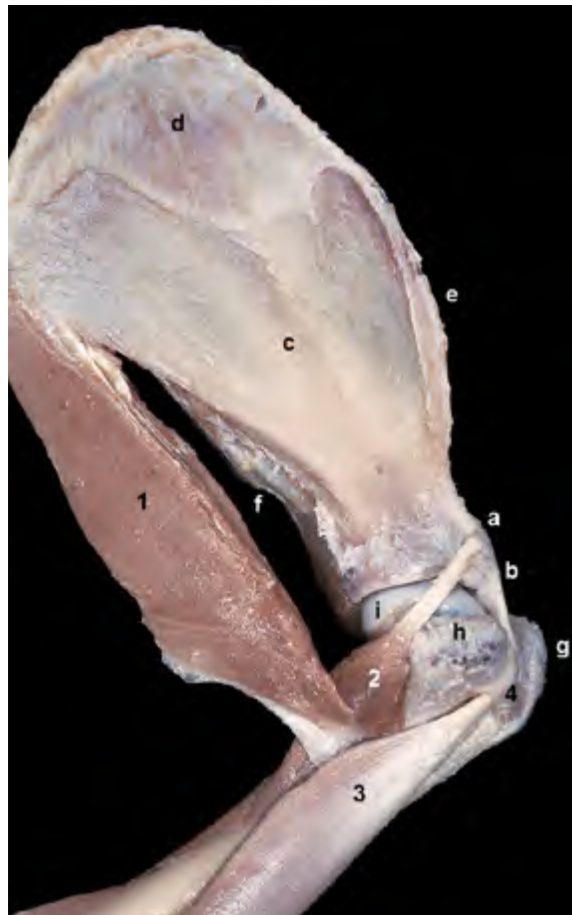

Figura 3.18 - Visión medial del miembro torácico izquierdo. Músculos profundos de la articulación del hombro. Para poder distinguir el tubérculo menor del húmero se han eliminado la cápsula articular y el músculo subescapular. 1. M. redondo mayor; 2. M. coracobraquial; 3. M. bíceps braquial; 4. Ligamento transverso del húmero; a. Apófisis coracoides de la escápula; b. Tubérculo supraglenoideo; c. Fosa subescapular; d. Cara serrata; e. Borde craneal; f. Borde caudal; g. Tubérculo mayor del húmero; h. Tubérculo menor; i. Cabeza del húmero.

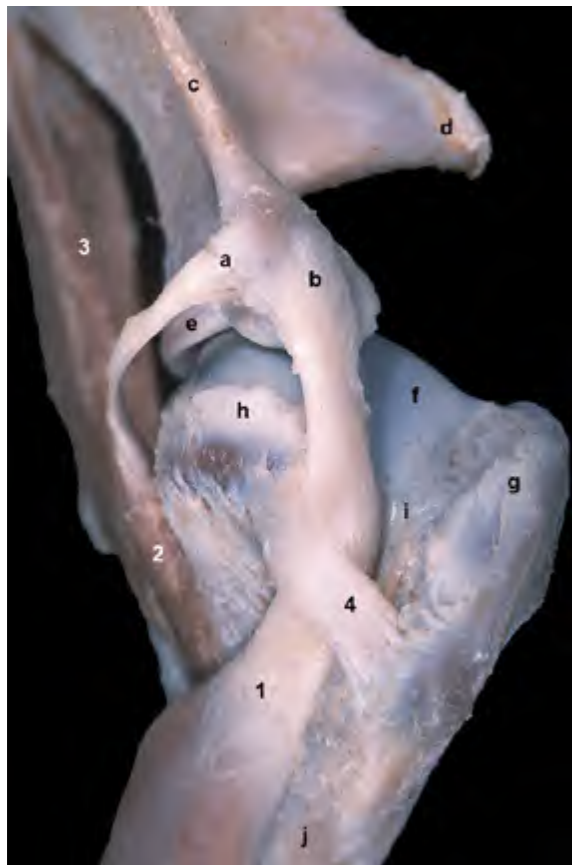


Figura 3.19 - Articulación del hombro. Visión craneal. Se ha eliminado la cápsula articular y se han conservado los músculos coracobraquial y bíceps braquial. Se identifican los orígenes de los músculos coracobraquial y bíceps braquial en la apófisis coracoides y en el tubérculo supraglenoideo de la escápula respectivamente. El tendón del músculo bíceps braquial queda retenido en el surco intertubercular del húmero con la ayuda del ligamento transverso del húmero. 1. M. bíceps braquial; 2. M. coracobraquial; 3. M. redondo mayor; 4. Ligamento transverso del húmero; a. Apófisis coracoides de la escápula; b. Tubérculo supraglenoideo; c. Borde craneal; d. Acromion; e. Labio glenoideo; f. Cabeza del húmero; g. Tubérculo mayor del húmero; h. Tubérculo menor; i. Surco intertubercular; j. Cara craneal.

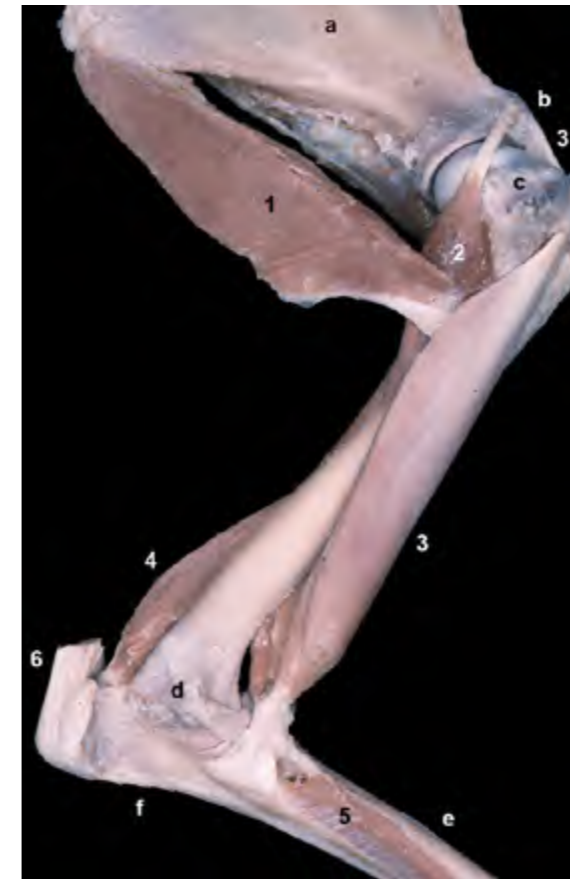

Figura 3.20 - Músculos profundos del hombro y del codo. Visión medial del miembro izquierdo. Se han retirado las cápsulas articulares del hombro y del codo. Se ha conservado el tendón de inserción del músculo tríceps braquial en la tuberosidad del olécranon. Puede apreciarse el tendón de origen del músculo bíceps braquial en el tubérculo supraglenoideo de la escápula y su tendón de inserción en la tuberosidad del radio y en el área adyacente del cúbito. El músculo bíceps braquial es un flexor del codo. Además, su origen en la escápula y su recorrido por la parte craneal del hombro le facultan para ejercer como un extensor de la articulación escápulo-humeral. 1. M. redondo mayor; 2. M. coracobraquial; 3. M. bíceps braquial; 4. M. ancóneo; 5. M. pronador cuadrado; 6. Tendón del m. tríceps braquial; a. Fosa subescapular de la escápula; b. Tubérculo supraglenoideo; c. Tubérculo menor del húmero; d. Epicóndilo medial; e. Cara craneal del radio; f. Olécranon (cúbito).

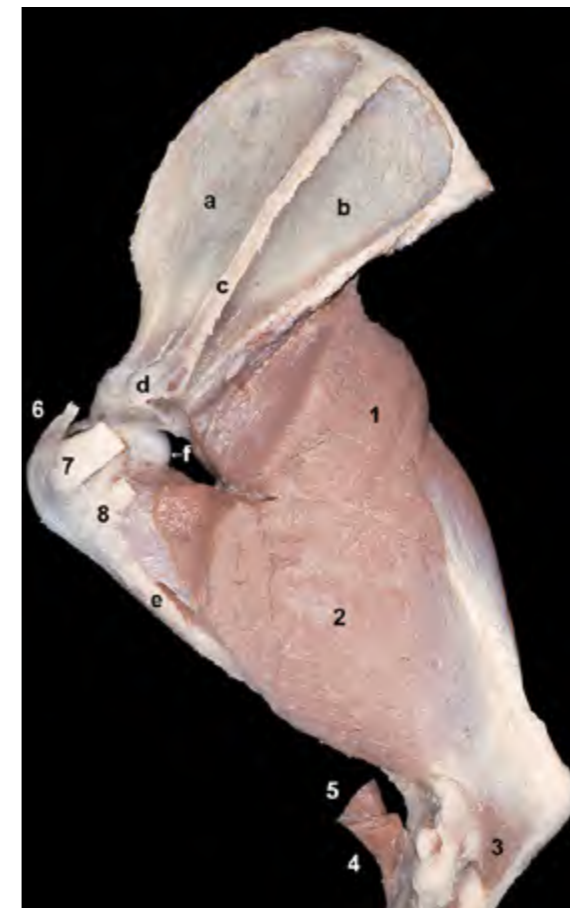


Figura 3.21 - Músculos extensores del codo. Visión lateral izquierda. Se han eliminado los músculos flexores (aunque se mantienen sus tendones de inserción en el antebrazo). Se han retirado parcialmente las cápsulas articulares del hombro y del codo. Se puede ver la inserción de los músculos extensores del codo en el olecranon del cúbito. Se observa el origen de la cabeza larga del músculo tríceps braquial en el borde caudal de la escápula; ello implica que dicho músculo actúe, además de como extensor del codo, como flexor del hombro. 1. M. tríceps braquial (cabeza larga); 2. M. tríceps braquial (cabeza lateral); 3. M. ancóneo; 4. Tendón del m. braquial; 5. Tendón del m. bíceps braquial; 6. Tendón del m. supraespinoso; 7. Tendón del m. infraespinoso; 8. Tendón del m. redondo menor; a. Fosa supraespinosa de la escápula; b. Fosa infraespinosa; c. Espina; d. Acromion; e. Tuberosidad deltoidea del húmero; f. Cabeza del húmero; g. Olécranon (cúbito).

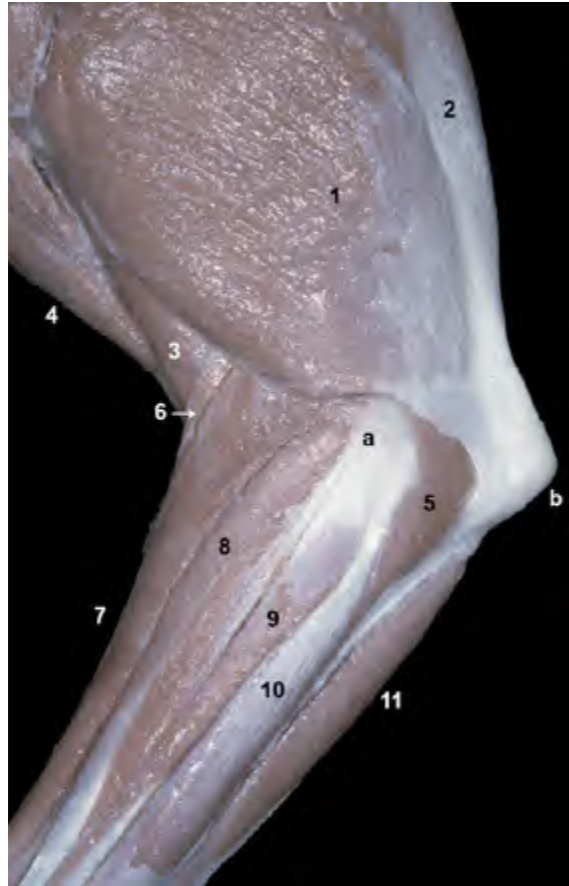

Figura 3.22 - Aspecto superficial (sólo se ha retirado la fascia) de la región del codo del lado izquierdo. Visión lateral. 1. M. tríceps braquial (cabeza lateral); 2. M. tríceps braquial (cabeza larga); 3. M. braquial; 4. M. braquiocefálico; 5. M. ancóneo; 6. M. braquiorradial; 7. M. extensor carporradial; 8. M. extensor digital común; 9. M. extensor digital lateral; 10. M. extensor carpocubital; 11. M. flexor carpocubital; a. Epicóndilo lateral del húmero; b. Olécranon (cúbito).

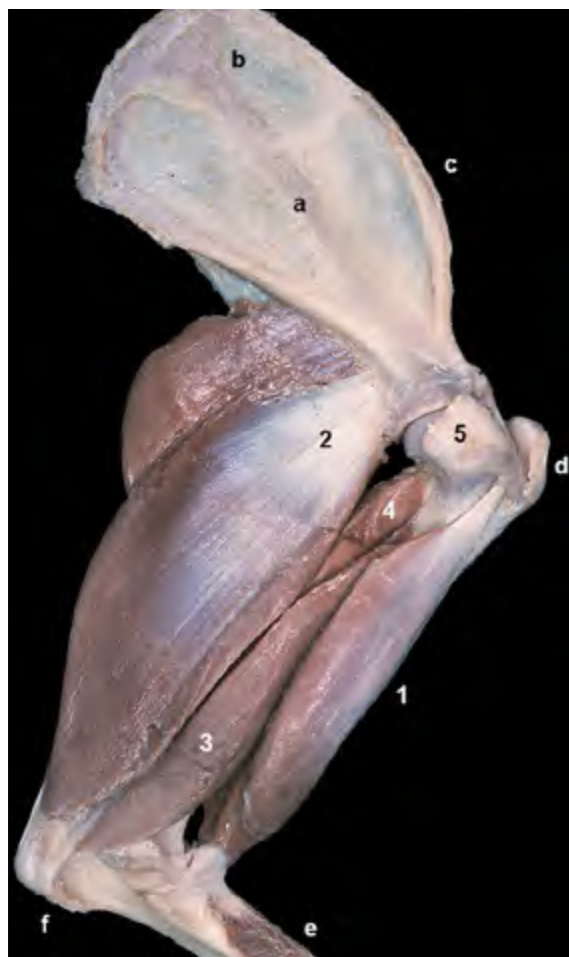

Figura 3.23 - Músculos del codo. Visión medial del miembro izquierdo. Se han retirado las cápsulas articulares del hombro y del codo y el músculo tensor de la fascia del antebrazo. Se puede ver cómo, mientras el músculo bíceps braquial discurre cranealmente al eje de giro del codo, los extensores del codo se disponen caudalmente a él. Los músculos bíceps braquial y tríceps braquial son, por tanto, antagonistas. 1. M. bíceps braquial; 2. M. tríceps braquial (cabeza larga); 3. M. tríceps braquial (cabeza medial); 4. M. tríceps braquial (cabeza accesoria); 5. Tendón del m. subescapular; a. Fosa subescapular de la escápula; b. Cara serrata; c. Borde craneal de la escápula; d. Tubérculo mayor del húmero; e. Cara craneal del radio; f. Olécranon (cúbito).

M. ancóneo (Figuras [3.17](#), [3.20](#), [3.21](#), [3.22](#), [3.25](#))

Este pequeño músculo, cubierto casi totalmente por la cabeza lateral del músculo tríceps braquial, se origina en la cresta supracondilar lateral del húmero y se inserta en la cara lateral del olécranon.

Función: Extiende el codo.

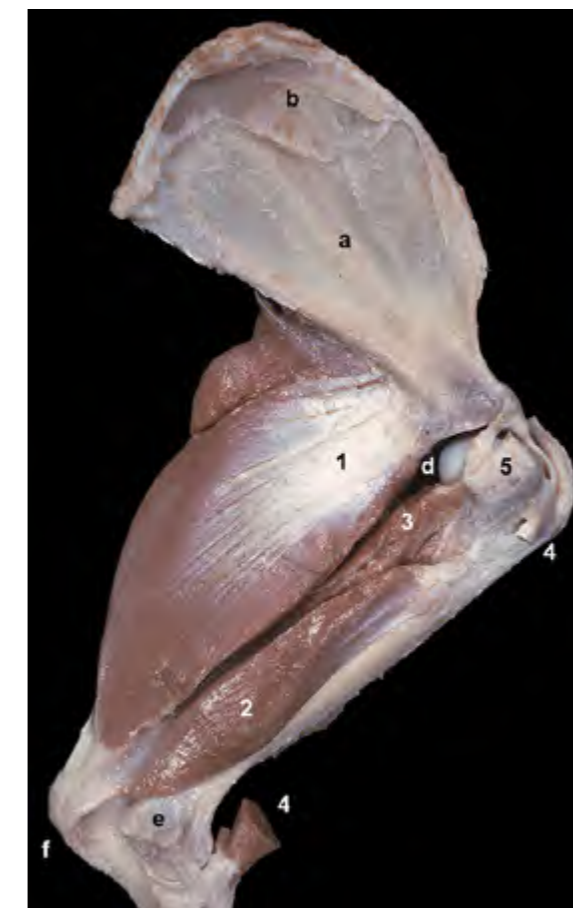Inervación: Nervio radial.

M. tensor de la fascia del antebrazo (Figuras [3.12](#), [3.13](#), [3.37](#))

Es una delgada banda muscular que se origina en la fascia que cubre medialmente al músculo dorsal ancho y se inserta en la cara medial del olécranon y en la fascia del antebrazo. Es muy superficial y cubre parcialmente la cara medial de la cabeza larga del músculo tríceps braquial.

Función: Extiende el codo y tensa la fascia del antebrazo.

Inervación: Nervio radial.



Músculos supinadores y pronadores del antebrazo

Este grupo de músculos actúa sobre las articulaciones radiocubitales proximal y distal, permitiendo movimientos de rotación externa e interna del radio alrededor del cúbito. Hay dos músculos supinadores (braquiorradial y supinador) y dos músculos pronadores (pronador redondo y pronador cuadrado). Los primeros se disponen en la cara craneal del antebrazo. Los segundos lo hacen caudomedialmente.

M. braquiorradial (Figuras [3.22](#), [3.26](#))

Es un músculo inconstante (está presente en uno de cada tres perros) que tiene forma de banda larga y delgada dispuesta superficialmente sobre el músculo extensor carporradial. Se origina en la cresta supracondilar lateral del húmero

Figura 3.24 - Músculos extensores del codo (se ha retirado el músculo tensor de la fascia del antebrazo). Visión medial del miembro torácico izquierdo. Se han eliminado los músculos flexores (aunque se mantienen sus tendones de inserción). Se han retirado parcialmente las cápsulas articulares del hombro y del codo. Se puede ver la inserción de los músculos extensores del codo en el olécranon del cúbito. Se observa el origen de la cabeza larga del músculo tríceps braquial en el borde caudal de la escápula; ello implica que dicho músculo actúe, además de como extensor del codo, como flexor del hombro. 1. M. tríceps braquial (cabeza larga); 2. M. tríceps braquial (cabeza medial); 3. M. tríceps braquial (cabeza accesoria); 4. Tendones de los mm. bíceps braquial y braquial; 5. Tendón del m. subescapular; a. Fosa subescapular de la escápula; b. Cara serrata; c. Tubérculo mayor del húmero; d. Cabeza del húmero; e. Epicóndilo medial; f. Olécranon (cúbito).

mero y se inserta en el tercio distal de la cara medial del radio.

Función: Es rotador externo del radio (y del autopodo, que se mueve de forma solidaria con el radio).

Inervación: Nervio radial.

M. supinador (Figuras 3.27, 3.28)

Se origina en el epicóndilo lateral del húmero y se inserta en el borde medial del radio, a nivel del cuarto proximal. Se encuentra cubierto por el grupo de músculos extensores del carpo y de los dedos.

Función: Es rotador externo del radio (y del autopodo, que se mueve de forma solidaria con el radio).

Inervación: Nervio radial.

M. pronador redondo (Figuras 3.26, 3.27, 3.28, 3.37, 3.38, 3.44)

Se origina en el epicóndilo medial del húmero y se inserta en el borde me-

dial del radio, algo más distalmente que el músculo supinador. Es un músculo superficial, dispuesto cranealmente al grupo de músculos flexores del carpo y de los dedos.

Función: Es rotador interno del radio (y del autopodo, que se mueve de forma solidaria con el radio).

Inervación: Nervio mediano.

M. pronador cuadrado (Figuras 3.44, 3.45, 3.48)

Este músculo profundo, que está cubierto por el grupo de músculos flexores del carpo y de los dedos, se dispone cubriendo medialmente el espacio interóseo del antebrazo. Sus fibras unen el cúbito y el radio en ángulo recto al eje largo de los huesos.

Función: Es rotador interno del radio (y del autopodo, que se mueve de forma solidaria con el radio).

Inervación: Nervio mediano.

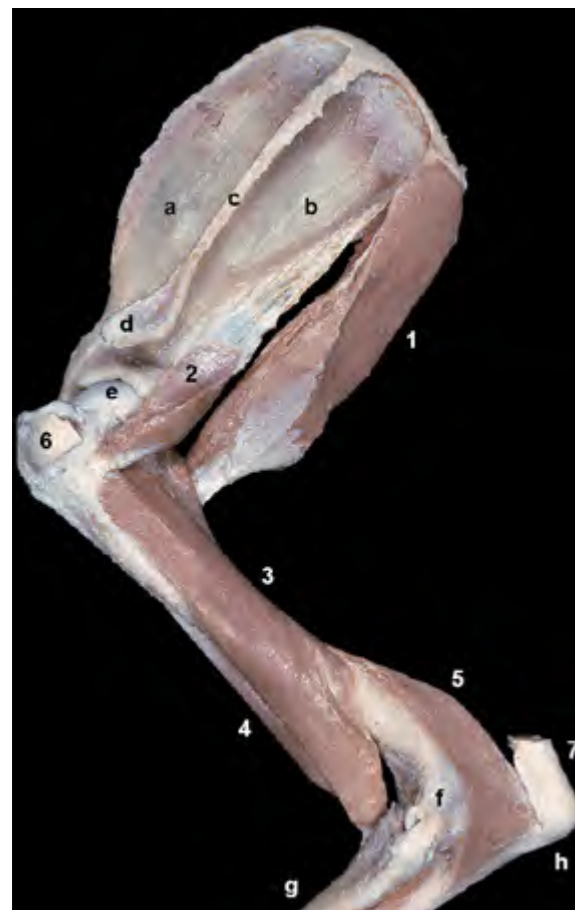


Figura 3.25 - Músculos profundos del hombro y del codo. Visión lateral izquierda. Se han retirado las cápsulas articulares del hombro y del codo. Se ha conservado el tendón de inserción del músculo tríceps braquial en la tuberosidad del olécranon. 1. M. redondo mayor; 2. M. redondo menor; 3. M. braquial; 4. M. bíceps braquial; 5. M. ancóneo; 6. Tendón del m. infraespinoso; 7. Tendón del m. tríceps braquial; a. Fosa supraespinosa de la escápula; b. Fosa infraespinosa; c. Espina; d. Acromion; e. Cabeza del húmero; f. Epicóndilo lateral; g. Cara craneal del radio; h. Olécranon (cúbito).

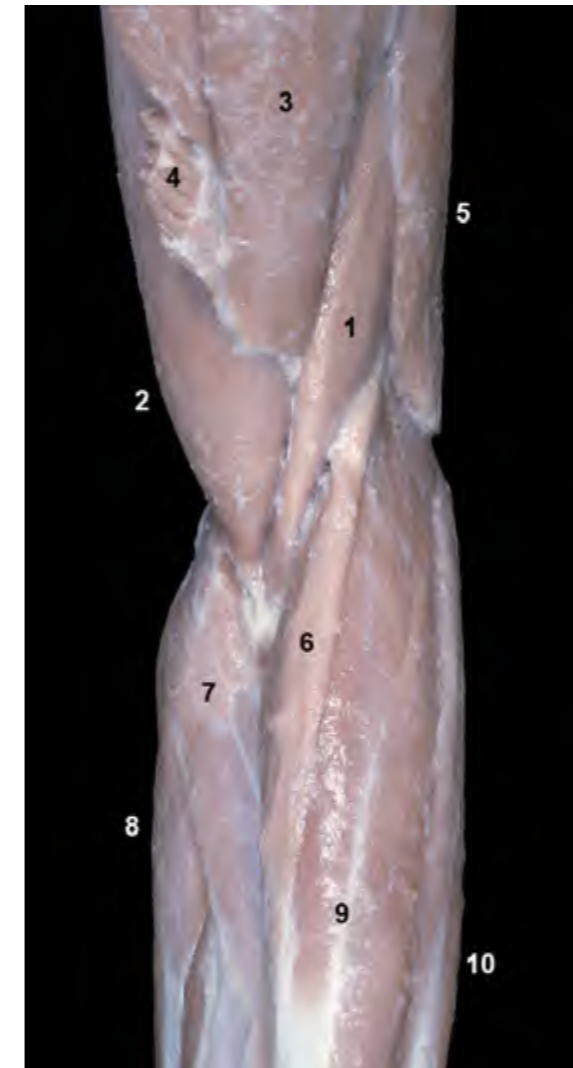


Figura 3.26 - Visión craneal del codo izquierdo. Aspecto superficial. Se aprecia la inserción de algunos músculos de la cintura torácica en la cresta del húmero (braquiocefálico y pectorales superficiales). El músculo braquiorradial es una delgada y alargada cinta muscular. Es inconstante: está presente en uno de cada tres perros. 1. M. braquial; 2. M. bíceps braquial; 3. M. braquiocefálico; 4. Mm. pectorales superficiales; 5. M. tríceps braquial (cabeza lateral); 6. M. braquiorradial; 7. M. pronador redondo; 8. M. flexor carporradial; 9. M. extensor carporradial; 10. M. extensor digital común.

Figura 3.27 - Visión craneal de los músculos profundos del antebrazo izquierdo. Se han eliminado las cápsulas articulares del codo y del carpo. 1. M. supinador; 2. M. pronador redondo; 3. Inserción de los Mm. braquial y bíceps braquial; 4. M. extensor carporradial (cortado); 5. M. separador largo del dedo I; 6. M. extensor de los dedos I y II; 7. Inserción del M. extensor carporradial; a. Tróclea del húmero; b. Cabeza del radio; c. Cara craneal del radio; d. Carpo; e. Huesos metacarpianos.

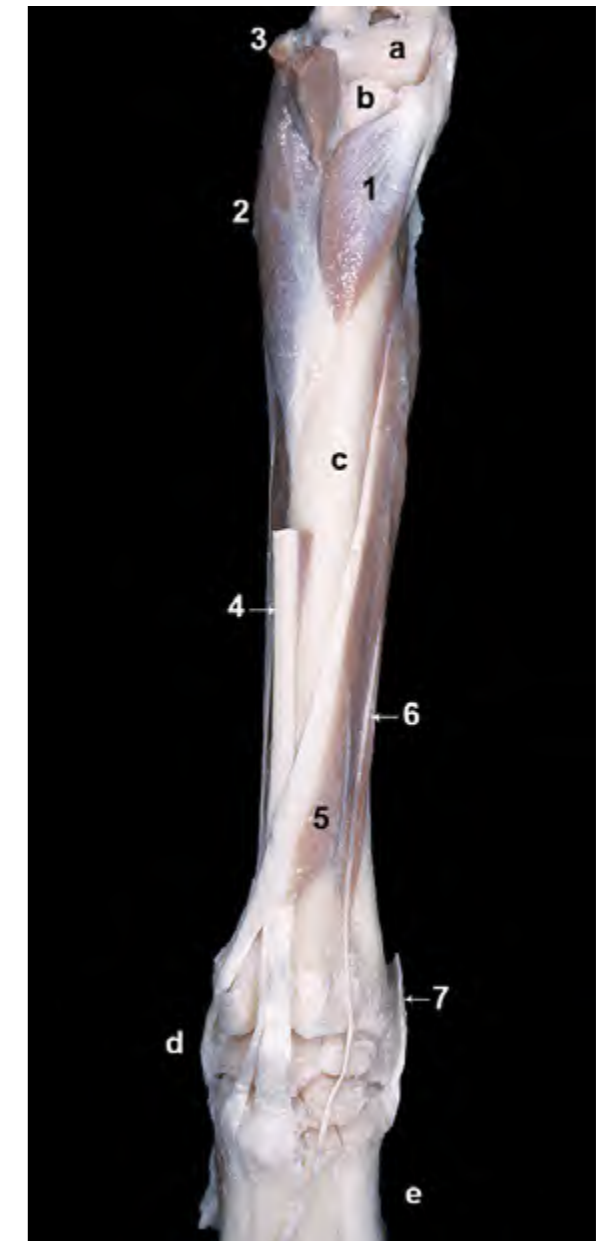
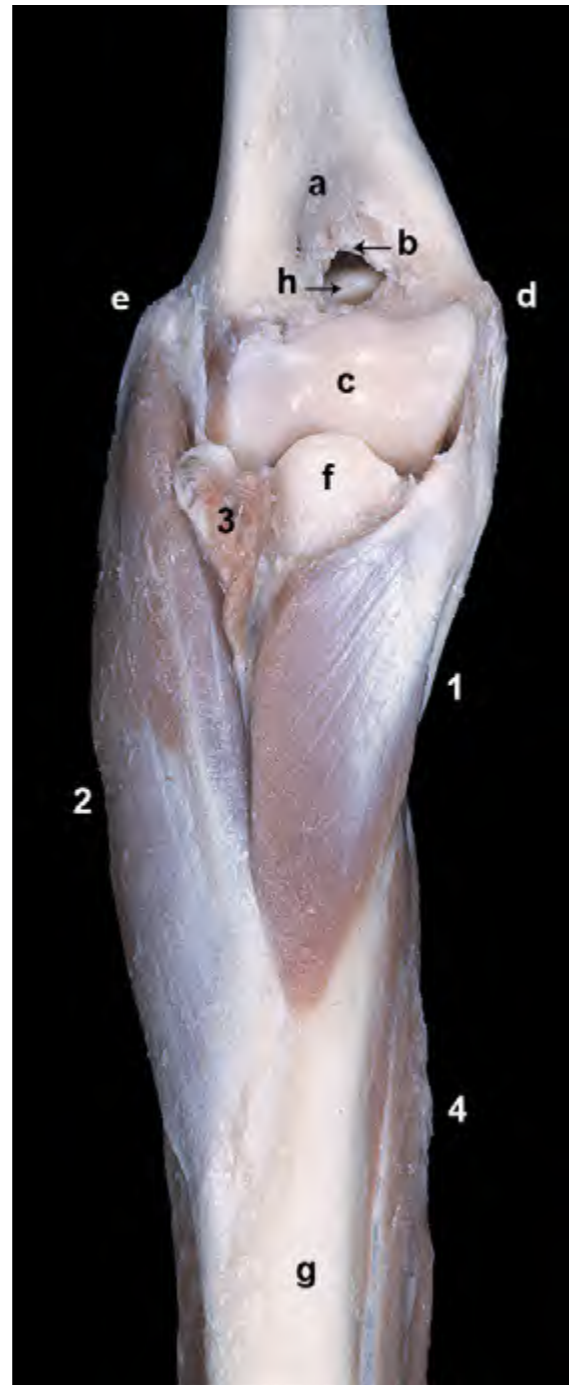
Figura 3.28 - Músculos profundos del antebrazo. Visión craneal del miembro izquierdo. Se han eliminado los músculos extensores y flexores del carpo y de los dedos para destacar la presencia de los músculos supinador y pronador redondo. Se ha eliminado la cápsula articular del codo y se ha conservado la inserción de los músculos braquial y bíceps braquial. Se observa el origen de los músculos supinador y pronador redondo en los epicóndilos lateral y medial del húmero respectivamente, y su inserción en la cara craneal y el borde medial del radio. La contracción de esos músculos conlleva la rotación externa del radio alrededor del cúbito (M. supinador) o la rotación interna (M. pronador redondo). 1. M. supinador; 2. M. pronador redondo; 3. Inserción de los Mm. braquial y bíceps braquial; 4. M. separador largo del dedo I; a. Fosa radial del húmero; b. Agujero supratroclear; c. Tróclea del húmero; d. Epicóndilo lateral; e. Epicóndilo medial; f. Cabeza del radio; g. Cara craneal del radio; h. Apófisis ancónea del cúbito.



Músculos que actúan sobre el carpo y los dedos

Componen un conjunto de músculos que se originan, en la mayor parte de los casos, en la porción distal del húmero. Sus vientres, que son alargados, delgados y fusiformes, cubren los huesos del antebrazo. Sus largos tendones, que se alojan en surcos al pasar por las regiones distal del antebrazo y del carpo y se encuentran fijados mediante retináculos, se insertan en los huesos del carpo, en los metacarpianos o en las falanges. Se dividen, funcional y topográficamente, en dos grupos: extensor y flexor.

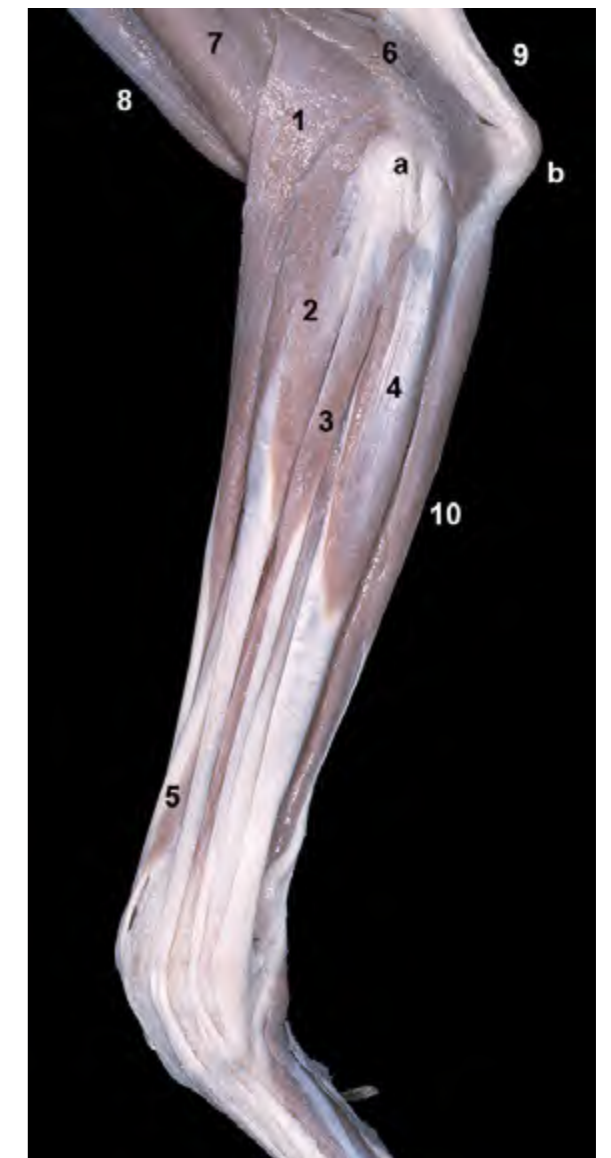
Grupo extensor (Figuras 3.22, 3.29)

Los músculos del grupo extensor se originan, casi todos ellos, en el área del epicóndilo lateral del húmero, sus vientres se disponen craneolateralmente en el antebrazo, extienden el carpo y las articulaciones digitales y están inervados por el nervio radial.

M. extensor carporradial (Figuras 3.17, 3.22, 3.26, 3.29, 3.30, 3.34, 3.36, 3.52)

Es el más craneal y el mayor del grupo. Se origina en la cresta supracondilar lateral del húmero y se inserta en el extremo proximal de los metacarpianos II y III.

Figura 3.29 - Antebrazo. Visión lateral izquierda. En esta disección superficial se ha eliminado la cabeza lateral del músculo tríceps braquial con el fin de apreciar mejor el origen de los músculos extensores del carpo y de los dedos en la cresta supracondilar lateral y el epicóndilo lateral del húmero. Puede observarse cómo los largos vientres de los músculos extensores del carpo y de los dedos dan lugar a largos tendones en la mitad distal del antebrazo. 1. M. extensor carporradial; 2. M. extensor digital común; 3. M. extensor digital lateral; 4. M. extensor carpocubital; 5. M. separador largo del dedo I; 6. M. ancóneo; 7. M. braquial; 8. M. bíceps braquial; 9. Tendón del m. tríceps braquial; 10. M. flexor carpocubital; a. Epicóndilo lateral del húmero; b. Olécranon (cúbito).



Función: Extiende y fija el carpo.
Colabora en la flexión del codo.

Inervación: Nervio radial.

M. extensor digital común (Figuras 3.17, 3.22, 3.29, 3.30, 3.31, 3.34)

Se origina en el epicóndilo lateral del húmero. Su vientre muscular da lugar a cuatro largos tendones, que ya aparecen claramente separados al pasar sobre la cara dorsal del carpo, y que terminan insertándose en la falange distal de los dedos II, III, IV y V (en la parte dorsal de la cresta unguicular). Al pasar sobre la cara dorsal de la articulación metacarpofalángica, cada uno de los tendones se desliza sobre un hueso sesamoideo dorsal (Figuras 3.32, 3.33).

Función: Extiende el carpo y las arti-

culaciones de los cuatro dedos principales.

Inervación: Nervio radial.

M. extensor digital lateral (Figuras 3.17, 3.22, 3.29, 3.30, 3.31, 3.34)

Se origina en el epicóndilo lateral del húmero y en el ligamento colateral lateral del codo. Da lugar a tres tendones, que comienzan a divergir a la altura de la cara dorsal del carpo y que, a nivel de la falange proximal, se unen a los tendones correspondientes del músculo extensor digital común para terminar insertándose conjuntamente en la falange distal de los dedos más laterales (III, IV y V).

Función: Extiende el carpo y las articulaciones de los tres dedos más laterales.

Inervación: Nervio radial.

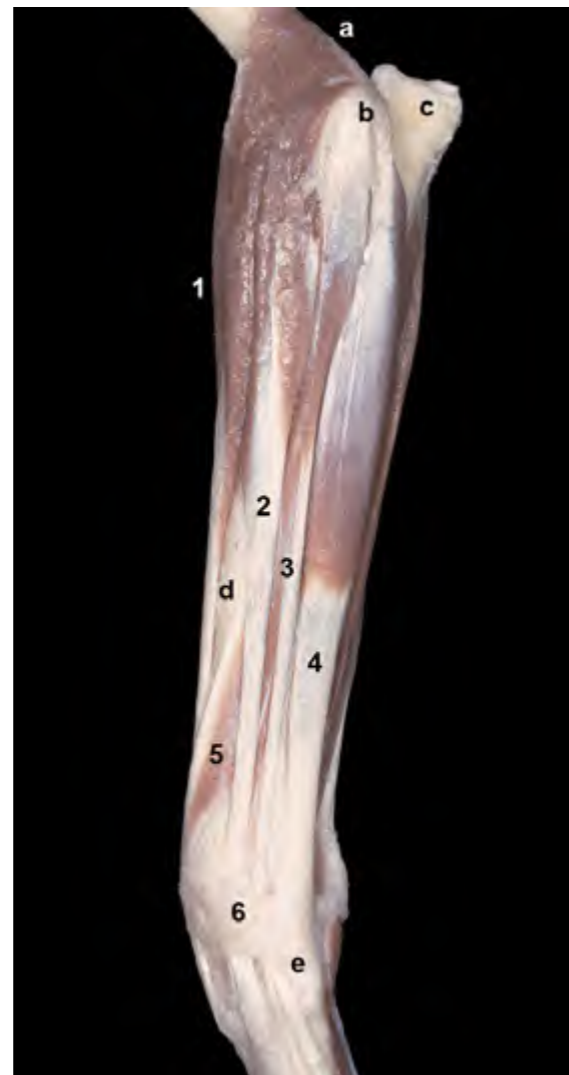

Figura 3.30 - Antebrazo. Visión lateral izquierda. Se han eliminado los músculos del brazo. Puede apreciarse el origen de los músculos extensores en la cresta supracondilar lateral y el epicóndilo lateral del húmero y la disposición de los vientres musculares en el área craneolateral del antebrazo. El retináculo extensor, situado en la cara dorsal del carpo, fija los tendones extensores a su paso por la región. 1. M. extensor carporradial; 2. M. extensor digital común; 3. M. extensor digital lateral; 4. M. extensor carpocubital; 5. M. separador largo del dedo I; 6. Retináculo extensor; a. Cresta supracondilar lateral del húmero; b. Epicóndilo lateral del húmero; c. Olécranon (cúbito); d. Cara craneal del radio; e. Base del metacarpiano V.

Figura 3.31 - Aspecto superficial de la porción distal del antebrazo y de la región del carpo. Visión lateral izquierda. Se han eliminado las fascias y el retináculo extensor. Se puede apreciar cómo los tendones de los músculos extensores digitales divergen a nivel de la cara dorsal del carpo para dirigirse a los diferentes dedos. El músculo extensor digital común muestra cuatro tendones (para los dedos II, III, IV y V), y el extensor digital lateral tres (dedos III, IV y V). 1. M. extensor digital común; 2. M. extensor digital lateral; 3. M. extensor carporradial; 4. M. extensor carpocubital; 5. M. separador largo del dedo I; 6. M. flexor carpocubital; 7. M. extensor de los dedos I y II; a. Cara craneal del radio; b. Cara lateral del cúbito.

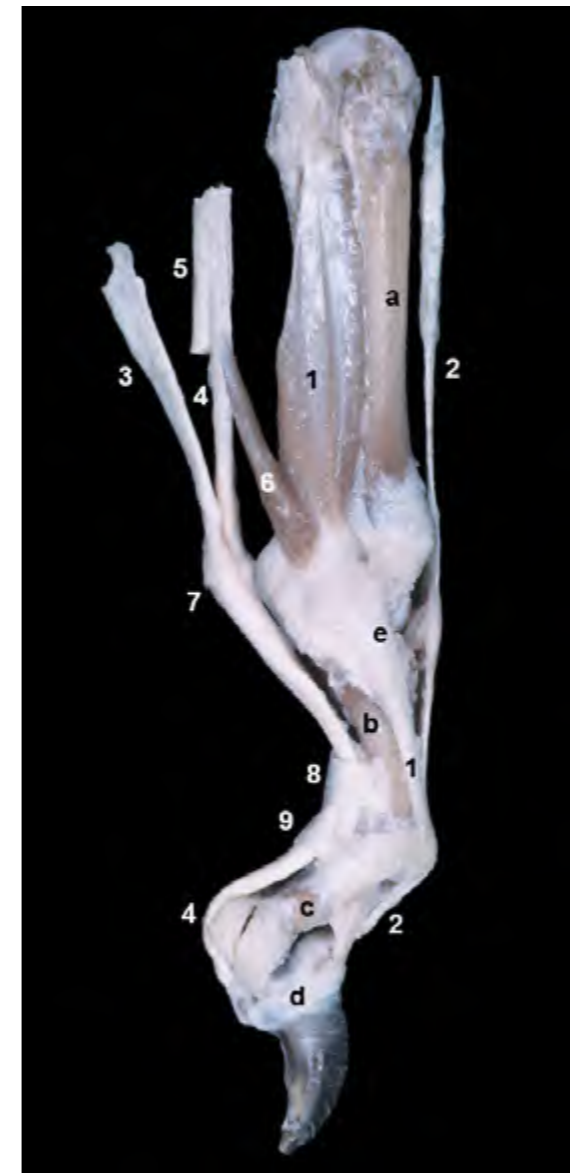
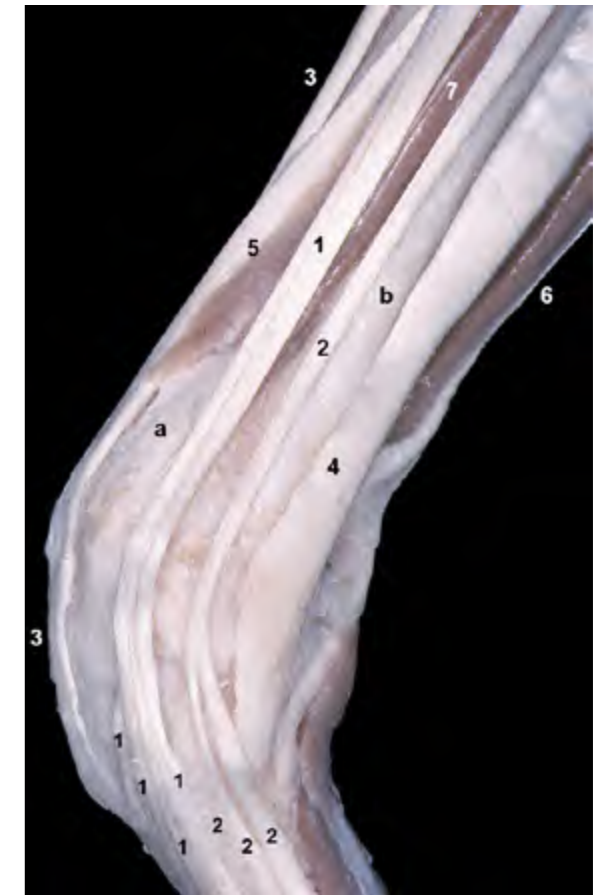
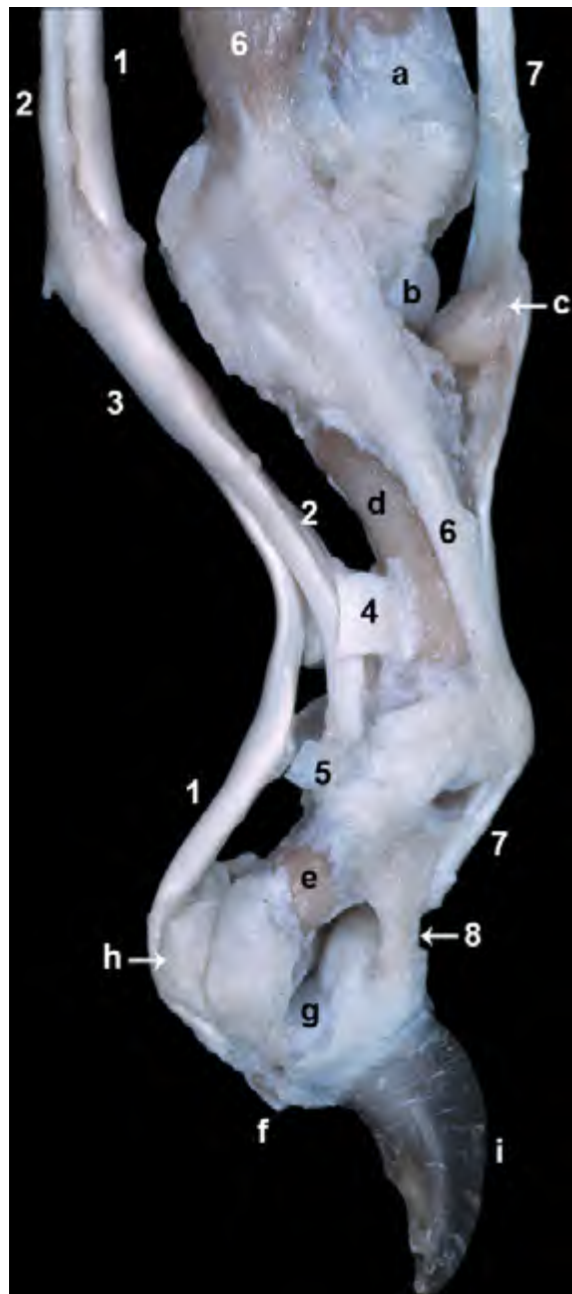Figura 3.32 - Visión medial del dedo IV de la mano izquierda. Se observa la relación topográfica de los tendones extensores y flexores y del músculo interóseo con los huesos de la región (los tendones flexores se han podido reclinar caudalmente a nivel de la articulación metacarpofalángica al eliminar el ligamento anular palmar). Puede apreciarse cómo el músculo interóseo, además de insertarse en el hueso sesamoideo proximal (en el aspecto palmar de la articulación metacarpofalángica), continúa distalmente hacia la cara dorsal de la falange proximal para unirse con el tendón del músculo extensor digital común. 1. M. interóseo; 2. Tendón del m. extensor digital común; 3. Tendón del m. flexor digital superficial; 4. Tendón del m. flexor digital profundo (para el dedo IV); 5. Tendón del m. flexor digital profundo, cortado (para el dedo V); 6. M. lumbrical; 7. Manguito flexor (*manica flexoria*); 8. Ligamento anular digital proximal; 9. Ligamento anular digital distal; a. IV metacarpiano; b. Falange proximal; c. Falange media; d. Falange distal; e. Articulación metacarpofalángica.

M. extensor carpicubital (Figuras 3.17, 3.22, 3.29, 3.30, 3.31, 3.34, 3.35)

Es el músculo más caudal del grupo. Se origina en el epicóndilo lateral del húmero y se inserta en la parte proximal del metacarpiano V y en el hueso accesorio del carpo.

Función: Dada su posición ambigua con respecto al eje de giro de la articulación del carpo, puede actuar como extensor o como flexor del carpo. Además, al disponerse lateralmente, ejerce también como abductor del autopodo.

Inervación: Nervio radial.



M. separador largo del dedo I (Figuras 3.27, 3.29, 3.31, 3.34, 3.35, 3.36)

Este músculo, cuyo vientre tiene forma triangular y está cubierto por los extensores digitales, se origina en la membrana interósea del antebrazo y en las caras laterales del radio y cúbito. Su tendón de inserción se dirige oblicuamente hacia la cara medial del carpo, pasa sobre el tendón del músculo extensor carporradial, y termina en la base del metacarpiano I. Junto al lugar de inserción el tendón contiene un hueso sesamoideo.

Figura 3.33 - Visión medial del dedo IV de la mano izquierda. Se han eliminado parcialmente las cápsulas articulares. Al seccionar los ligamentos anulares digitales se han podido reclinar palmarmente los tendones flexores, con lo que se puede distinguir su inserción en la cara palmar de la falange media (flexor superficial) y en el tubérculo flexor de la falange distal (flexor profundo). En el aspecto palmar de la articulación metacarpofalángica, el tendón del músculo flexor superficial forma una envoltura tubular llamada manguito flexor (*manica flexoria*). Dicha estructura se dispone alrededor del tendón del flexor profundo y permite que los dos tendones, superficial y profundo, intercambien su posición para continuar distalmente hacia sus lugares de inserción. Se distingue el ligamento dorsal, de carácter elástico, extendiéndose dorsalmente entre las falanges media y distal. Dicho ligamento mantiene la unguícula en posición retraída. El tendón del músculo extensor digital común, a su paso por la cara dorsal de la articulación metacarpofalángica, se desliza sobre un hueso sesamoideo. 1. Tendón del m. flexor digital profundo; 2. Tendón del m. flexor digital superficial; 3. Manguito flexor (*manica flexoria*); 4. Ligamento anular digital proximal; 5. Ligamento anular digital distal; 6. M. interóseo; 7. M. extensor digital común; 8. Ligamento dorsal; a. IV metacarpiano; b. Cabeza del metacarpiano; c. Hueso sesamoideo dorsal; d. Falange proximal; e. Falange media; f. Tubérculo flexor de la falange distal; g. Superficie articular de la falange distal; h. Cartílago ("Hueso sesamoideo distal"); i. Unguícula.

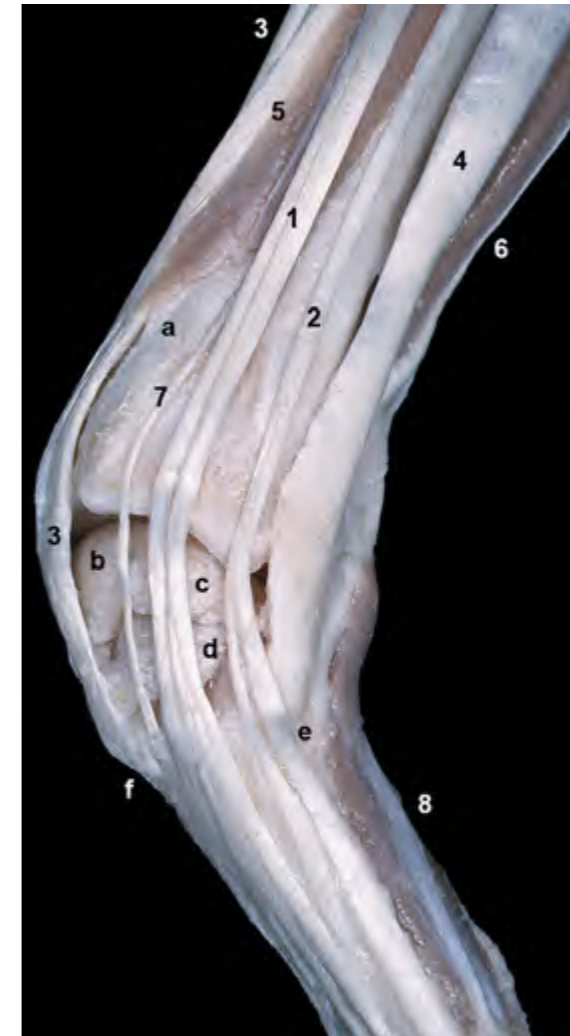
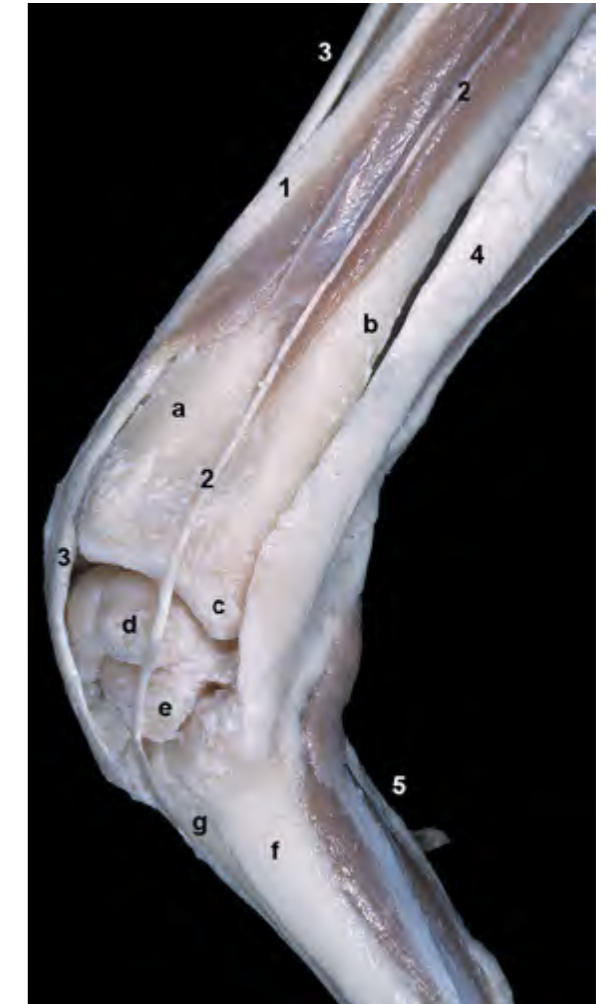
Figura 3.34 - Carpo. Visión lateral izquierda. Se han eliminado la fascia, el retináculo extensor y la cápsula articular (lo que permite ver algunos de los huesos del carpo). Se puede apreciar cómo los tendones de los músculos extensores digitales discurren por la cara dorsal del carpo y divergen para dirigirse a los diferentes dedos. Se observan igualmente las inserciones del extensor carporradial y del extensor carpicubital en la parte proximal de los metacarpianos III y V respectivamente. 1. M. extensor digital común; 2. M. extensor digital lateral; 3. M. extensor carporradial; 4. M. extensor carpicubital; 5. M. separador largo del dedo I; 6. M. flexor carpicubital; 7. M. extensor de los dedos I y II; 8. Grupo de músculos de la mano; a. Cara craneal del radio; b. Hueso intermediorradial del carpo (escafolunar); c. Hueso carpicubital (piramidal); d. Hueso carpal IV (ganchoso); e. Base del metacarpiano V; f. Base del metacarpiano III.

Figura 3.35 - Carpo. Visión lateral izquierda. Se han eliminado la fascia, el retináculo extensor y la cápsula articular (lo que permite ver algunos de los huesos del carpo). Se han eliminado además los músculos extensores digitales común y lateral con el fin de apreciar mejor los músculos profundos del antebrazo. 1. M. separador largo del dedo I; 2. M. extensor de los dedos I y II; 3. M. extensor carporradial; 4. M. extensor carpicubital; 5. Grupo de músculos de la mano; a. Cara craneal del radio; b. Cara lateral del cúbito; c. Apófisis estiloides lateral; d. Hueso carpicubital (piramidal); e. Hueso carpal IV (ganchoso); f. Metacarpiano V; g. Metacarpiano IV.



Función: Es extensor y separador del dedo I. Actúa además como aductor del autopodo.

Inervación: Nervio radial.

M. extensor de los dedos I y II (Figuras 3.27, 3.34, 3.35, 3.36)

Su vientre, alargado y muy delgado, se encuentra cubierto por los otros

extensores digitales. Se origina en el tercio medio del cúbito y termina, mediante un doble tendón, en el extremo distal del metacarpiano I y uniéndose al tendón para el dedo II del músculo extensor digital común (a la altura de la articulación metacarpofalángica).

Función: Extiende los dedos I y II.

Inervación: Nervio radial.

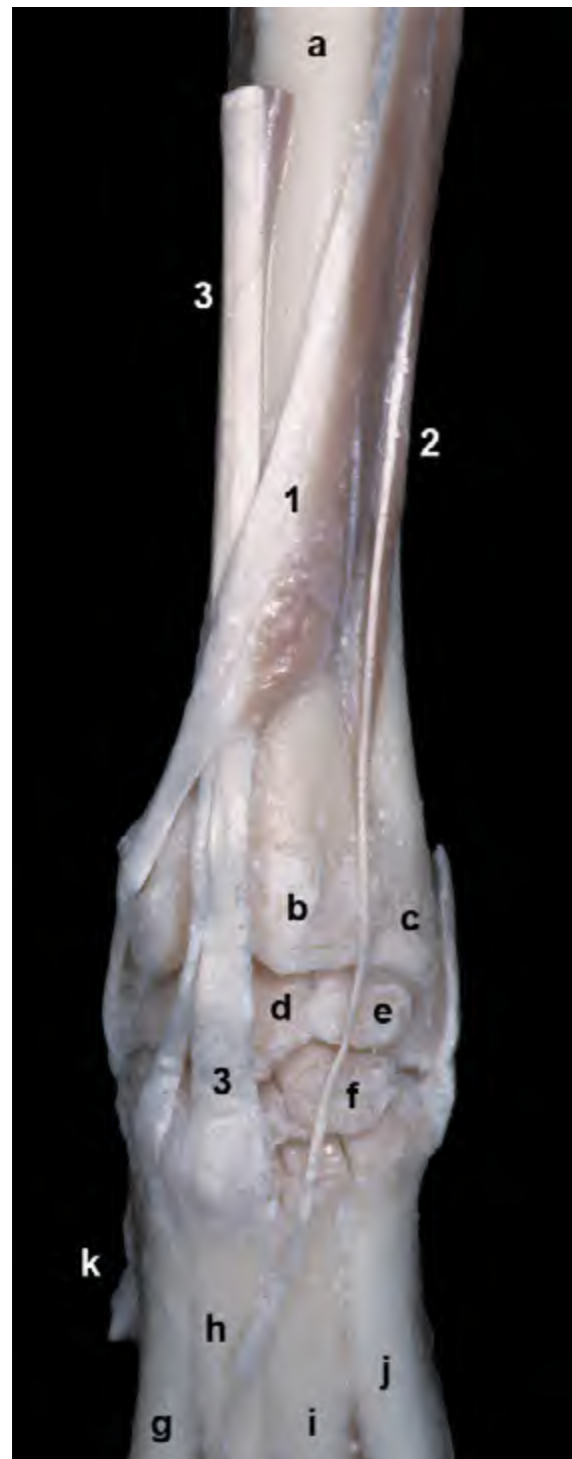

Figura 3.36 - Carpo. Visión dorsal de los músculos profundos del antebrazo. Miembro izquierdo. Se han eliminado la fascia, el retináculo extensor y la cápsula articular (lo que permite ver algunos de los huesos del carpo). Se observa el fino y alargado vientre del músculo extensor de los dedos I y II. El tendón de inserción del músculo separador largo del dedo I cruza oblicuamente sobre el tendón del extensor carporradial en dirección al metacarpiano I. Puede observarse la doble inserción del músculo extensor carporradial en la parte proximal de los metacarpianos II y III. 1. M. separador largo del dedo I; 2. M. extensor de los dedos I y II; 3. M. extensor carporradial; a. Cara craneal del radio; b. Tróclea del radio; c. Apófisis estiloides lateral (cúbito); d. Hueso intermediorradial del carpo (escafolunar); e. Hueso carpocubital (piramidal); f. Hueso carpal IV (ganchoso); g. Metacarpiano II; h. Metacarpiano III; i. Metacarpiano IV; j. Metacarpiano V; k. Dedo I.

Grupo flexor (Figuras 3.37, 3.38, 3.39, 3.43)

Los músculos del grupo flexor se originan, casi todos ellos, en el área del epicóndilo medial del húmero, sus vientres se disponen caudalmente en el antebrazo, flexionan el carpo y las articulaciones digitales y están inervados por los nervios mediano y cubital.

M. flexor carporradial (Figuras 3.37, 3.38, 3.39)

Muy superficial, su vientre se sitúa caudalmente al músculo pronador redondo. Se origina en el epicóndilo medial del húmero y se inserta en la base de los metacarpianos II y III.

Función: Flexiona el carpo.

Inervación: Nervio mediano.

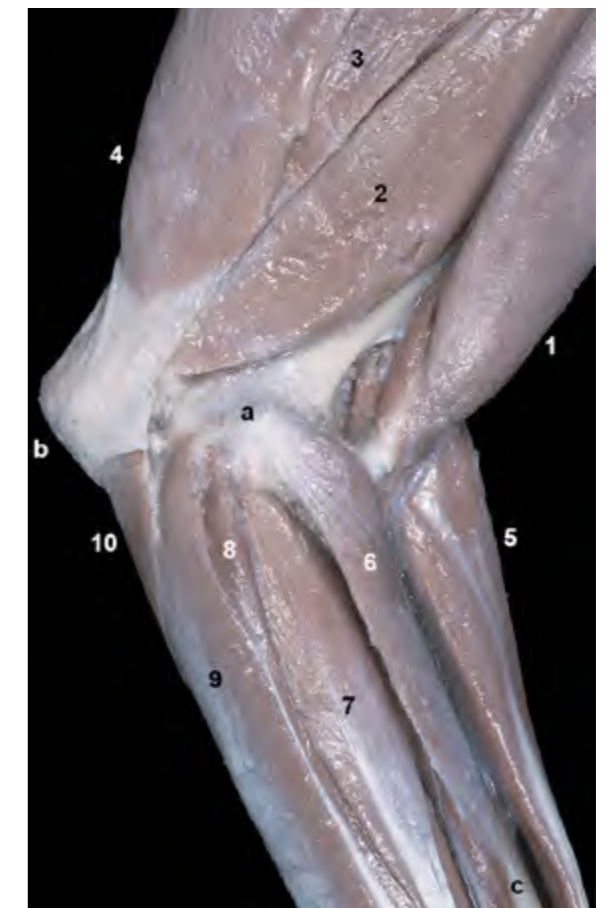
M. flexor digital superficial (Figuras 3.32, 3.33, 3.37, 3.38, 3.39, 3.40, 3.41, 3.42, 3.43)

Es un potente músculo que, como

la mayor parte del grupo, se origina en el epicóndilo medial del húmero. Se dispone superficialmente en el antebrazo entre los vientres de los músculos flexor carporradial y flexor carpocubital. Su tendón, que atraviesa la cara palmar del carpo externamente al retináculo flexor, se divide ya en la región metacarpiana en cuatro tendones que terminan insertándose en la cara palmar de la falange media de los dedos II, III, IV y V. A la altura de la articulación metacarpofalángica, cada uno de los cuatro tendones forma una envoltura (*manica flexoria* o manguito flexor) (Figura 3.33) alrededor del tendón correspondiente del músculo flexor digital profundo; más allá del manguito flexor los tendones profundos atraviesan o perforan a los tendones superficiales y continúan hacia su inserción en la falange distal.

Función: Es flexor del carpo y de las articulaciones de los dedos II, III, IV

Figura 3.37 - Aspecto superficial de la región del codo. Visión medial del miembro izquierdo. Puede observarse el origen de los músculos flexores del carpo y de los dedos en el área del epicóndilo medial del húmero (relieve óseo perfectamente palpable en el animal vivo). 1. M. bíceps braquial; 2. M. tríceps braquial (cabeza medial); 3. M. tríceps braquial (cabeza larga); 4. M. tensor de la fascia del antebrazo; 5. M. extensor carporradial; 6. M. pronador redondo; 7. M. flexor carporradial; 8. M. flexor digital profundo (cabeza humeral); 9. M. flexor digital superficial; 10. M. flexor carpocubital (cabeza cubital); a. Epicóndilo medial del húmero; b. Olécranon (cúbito); c. Borde medial del radio.



y V. Colabora en la fijación de las articulaciones metacarpofalángicas, y por tanto en el soporte del peso del animal.

Inervación: Nervio mediano.

M. flexor carporadial (Figuras 3.37, 3.40, 3.43)

Este músculo, el más caudal del grupo, está formado por dos cabezas (humeral y cubital) prácticamente independientes a lo largo de toda su longitud que se insertan en el hueso accesorio del carpo.

- Cabeza humeral (Figura 3.43). Es la más voluminosa y está parcialmente cubierta por la cabeza cubital; se origina en el epi-

cóndilo medial del húmero.

- Cabeza cubital (Figuras 3.37, 3.43). Muy delgada, se origina en las caras medial y caudal del olécranon.

Función: flexiona el carpo y abduce el autopodo.

Inervación: Nervio cubital.

M. flexor digital profundo (Figuras 3.32, 3.33, 3.37, 3.38, 3.39, 3.42, 3.46, 3.47, 3.48)

Este músculo, el más potente y profundo del grupo, se encuentra cubierto en buena parte por los otros tres músculos flexores. Presenta tres cabezas: humeral, radial y cubital.

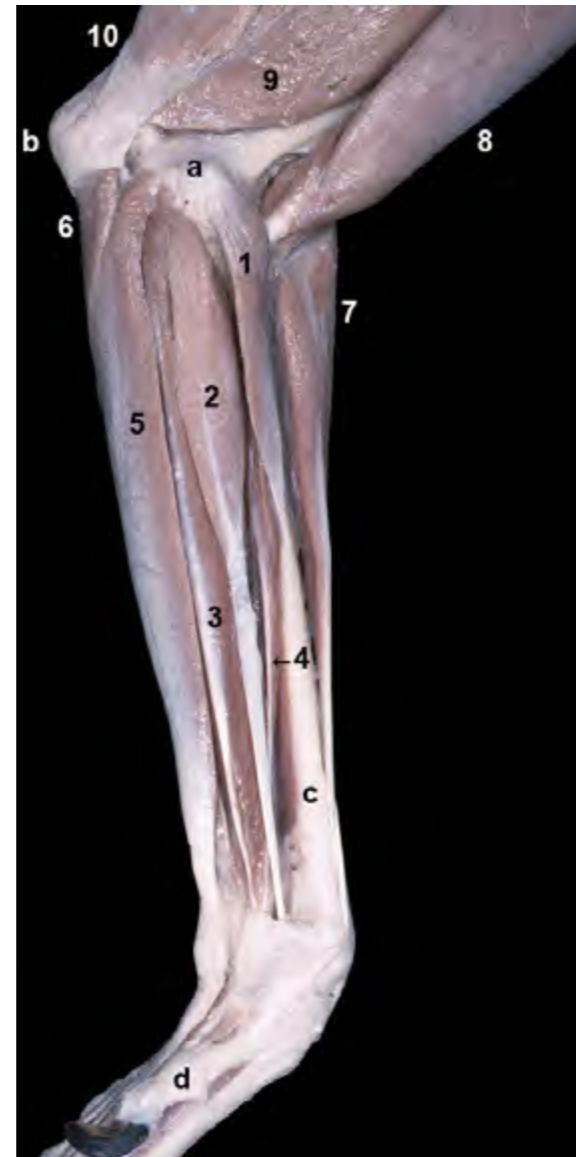

Figura 3.38 - Aspecto superficial del antebrazo (se han eliminado las fascias). Visión medial del miembro izquierdo. Se observa el origen de los músculos flexores del carpo y de los dedos en el área del epicóndilo medial del húmero (estructura fácilmente palpable en el animal vivo). El borde medial del radio (en su mitad distal) es también fácilmente palpable en el animal vivo. 1. M. pronador redondo; 2. M. flexor carporadial; 3. M. flexor digital profundo (cabeza humeral); 4. M. flexor digital profundo (cabeza radial); 5. M. flexor digital superficial; 6. M. flexor carporadial (cabeza cubital); 7. M. extensor carporadial; 8. M. bíceps braquial; 9. M. tríceps braquial (cabeza medial); 10. M. tensor de la fascia del antebrazo; a. Epicóndilo medial del húmero; b. Olécranon (cúbito); c. Borde medial del radio; d. Dedo I.

- Cabeza humeral (Figuras 3.39, 3.45). Es la más voluminosa de las tres y se encuentra parcialmente dividida en tres vientres. Se origina en el epicóndilo medial del húmero.

- Cabeza radial (Figuras 3.44, 3.45). Se origina en el borde medial del radio, a nivel de su tercio medio.

- Cabeza cubital (Figuras 3.44, 3.45). Se origina en la cara medial del olécranon y del cuerpo del cúbito.

Las tres cabezas se unen en la parte distal del antebrazo. El tendón común resul-

tante cruza la cara palmar del carpo, dentro del canal del carpo y cubierto por el retináculo flexor (Figura 3.53), y se divide en la región metacarpiana en cinco tendones. Cada uno de los tendones termina insertándose en el tubérculo flexor de la falange distal de cada uno de los cinco dedos.

Función: Es flexor del carpo y de las articulaciones digitales de los cinco dedos. Colabora en la fijación de las articulaciones metacarpofalángicas, y por tanto en el soporte del peso del animal.

Inervación: Nervios mediano y cubital.

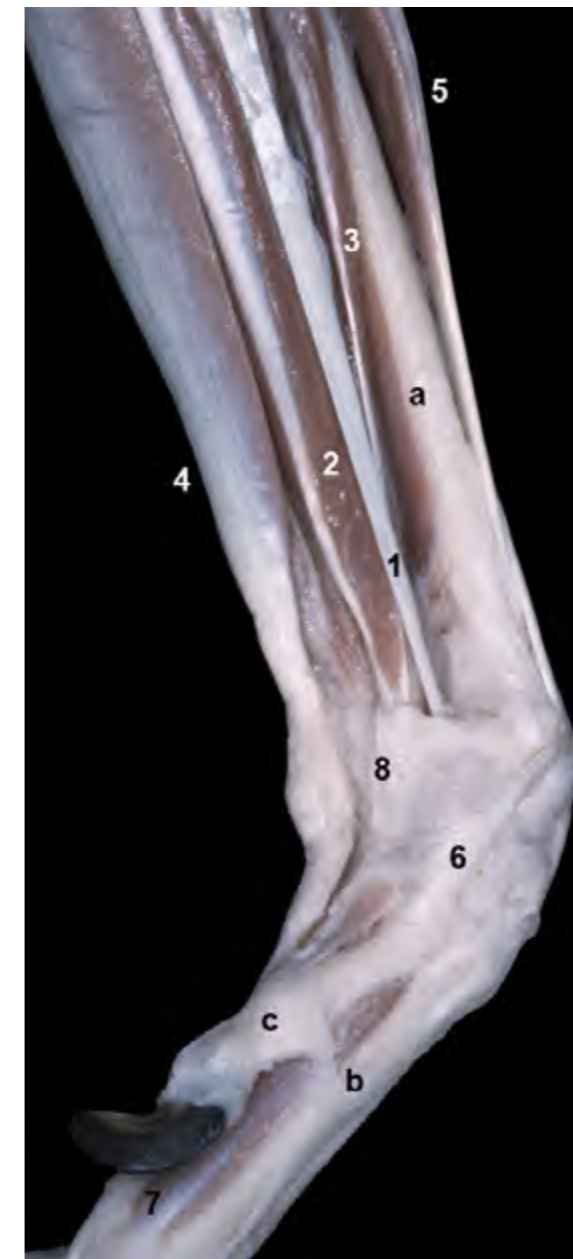

Figura 3.39 - Aspecto superficial de la parte distal del antebrazo y del carpo (se han eliminado las fascias). Visión medial del miembro izquierdo. Se puede observar cómo el tendón del músculo flexor digital superficial discurre externamente al retináculo flexor, por lo que no queda contenido en el canal del carpo. Los tendones de los músculos flexor carporadial y flexor digital profundo sí discurren por el interior del canal del carpo (quedan encerrados por el retináculo flexor). 1. M. flexor carporadial; 2. M. flexor digital profundo (cabeza humeral); 3. M. flexor digital profundo (cabeza radial); 4. M. flexor digital superficial; 5. M. extensor carporadial; 6. Tendón del m. separador largo del dedo I; 7. Grupo de músculos de la mano; 8. Retináculo flexor; a. Borde medial del radio; b. Metacarpiano II; c. Dedo I.

Figura 3.40 - Visión palmar de la mano izquierda. Aspecto superficial. Se han conservado las cuatro almohadillas digitales y la almohadilla metacarpiana. Se observa cómo el tendón del músculo flexor digital superficial, distalmente al carpo, se divide en cuatro tendones que se dirigen a los dedos II, III, IV y V. 1. M. flexor digital superficial; 2. M. flexor carpocubital; 3. M. extensor carpocubital; 4. Grupo de músculos propios de la mano; a. Cúbito (cara medial); b. Hueso accesorio del carpo; c. Dedo I; d. Almohadilla metacarpiana; e. Almohadillas digitales.

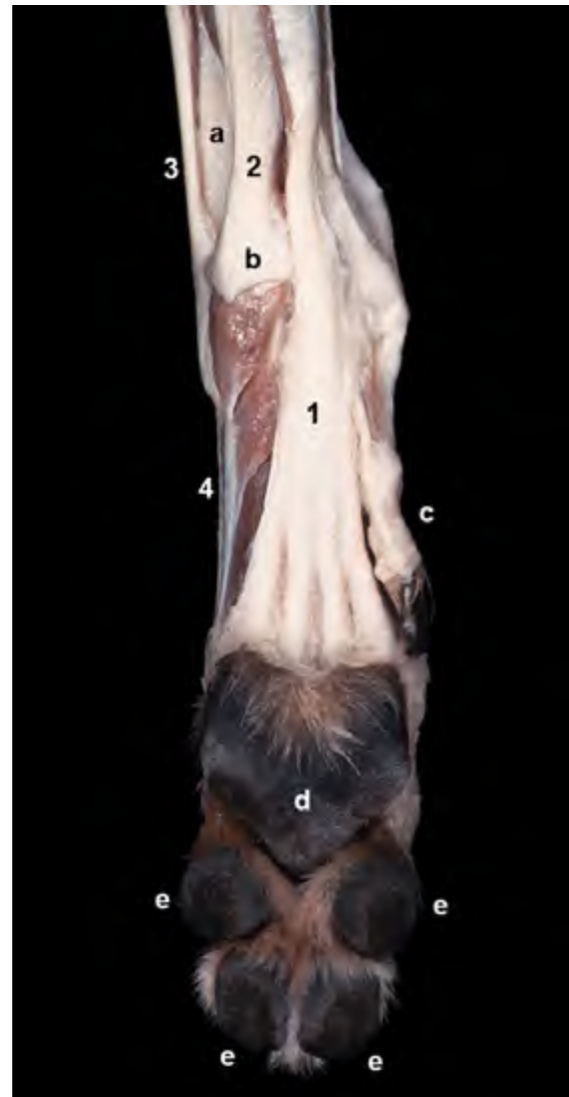
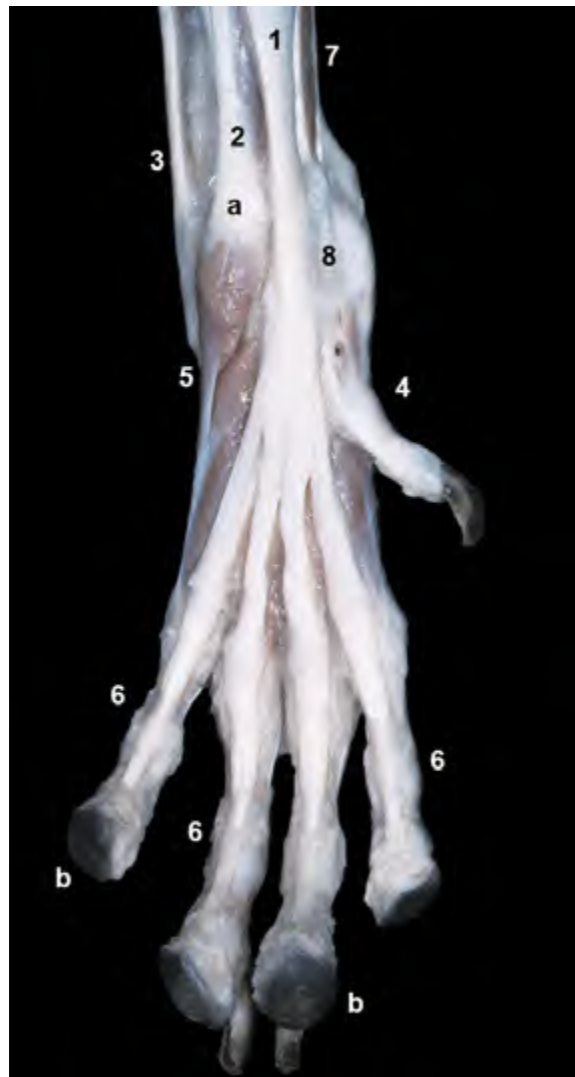


Figura 3.41 - Visión palmar de la mano izquierda. Aspecto superficial. Se observan los cuatro tendones del músculo flexor digital superficial dirigiéndose a insertarse en la falange media de los dedos II, III, IV y V. Se distinguen los ligamentos anulares digitales proximales abrazando y fijando a la falange proximal los tendones del músculo flexor digital superficial. 1. M. flexor digital superficial; 2. M. flexor carpocubital; 3. M. extensor carpocubital; 4. Tendón del m. flexor digital profundo para el dedo I; 5. M. separador del dedo V; 6. Ligamentos anulares digitales proximales; 7. M. flexor digital profundo; 8. Retináculo flexor; a. Hueso accesorio del carpo; b. Almohadillas digitales.

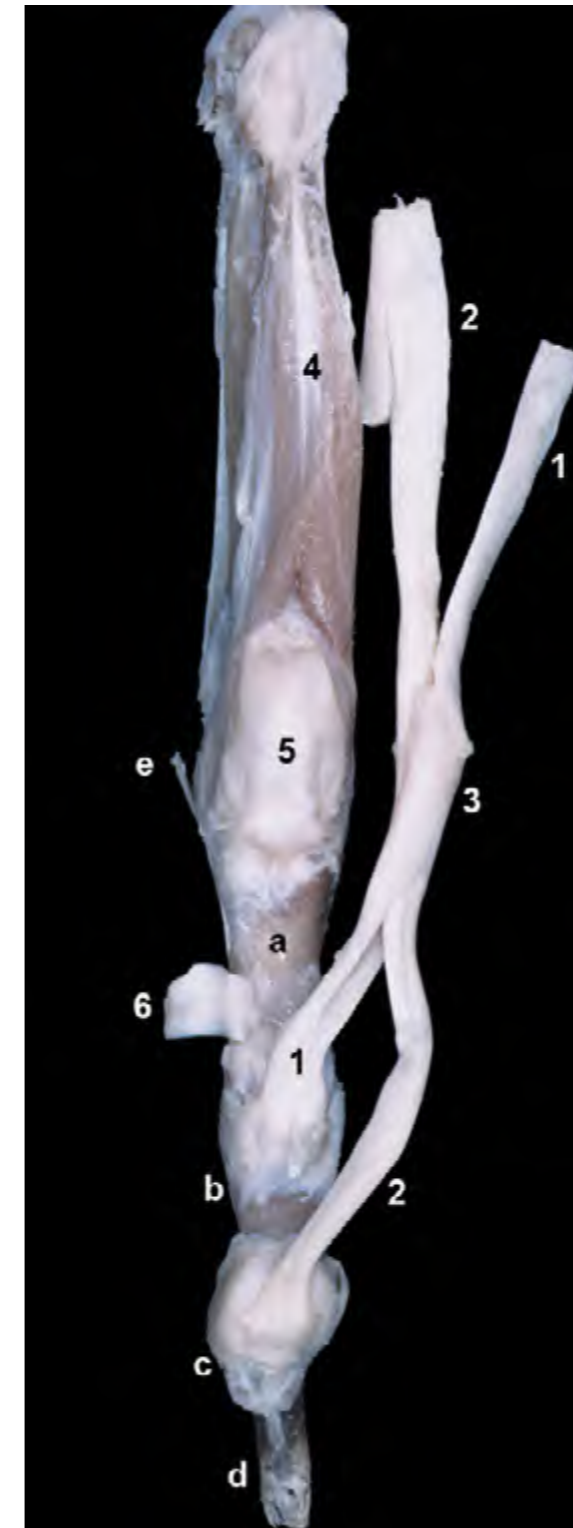

Figura 3.42 - Visión palmar del dedo IV de la mano izquierda. Al seccionar los ligamentos anulares digitales se han podido reclinar palmarmente los tendones flexores, con lo que se puede distinguir su inserción en la cara palmar de la falange media (flexor superficial) y en el tubérculo flexor de la falange distal (flexor profundo). En el aspecto palmar de la articulación metacarpofalángica, el tendón del músculo flexor superficial forma una envoltura tubular llamada manguito flexor (*manica flexoria*). Dicha estructura se dispone alrededor del tendón del flexor profundo y permite que los dos tendones, superficial y profundo, intercambien su posición para continuar distalmente hacia sus lugares de inserción. Puede observarse cómo el músculo interóseo se bifurca distalmente para insertarse en ambos huesos sesamoideos proximales (no visibles en esta disección). Los dos huesos sesamoideos proximales, situados palmarmente a la articulación metacarpofalángica, están cubiertos por el ligamento palmar. 1. Tendón del m. flexor digital superficial; 2. Tendón del m. flexor digital profundo; 3. Manguito flexor (*manica flexoria*); 4. M. interóseo; 5. Ligamento palmar; 6. Ligamento anular digital proximal; a. Falange proximal; b. Falange media; c. Falange distal; d. Ungüicula; e. Articulación metacarpofalángica.

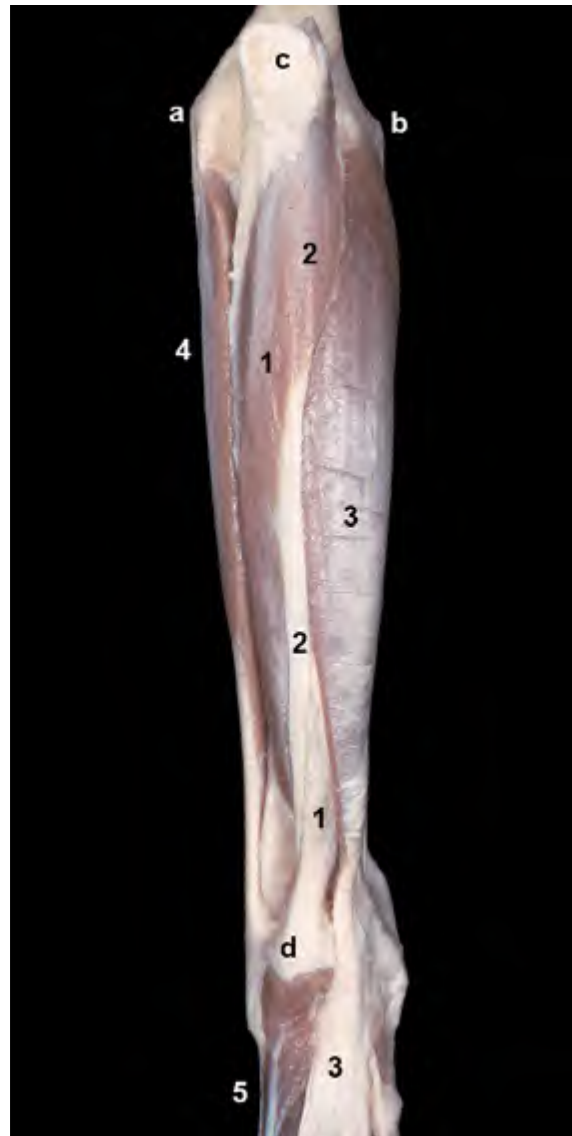

Figura 3.43 - Aspecto superficial del antebrazo. Visión caudal del miembro izquierdo. Se han eliminado los músculos del brazo. Puede apreciarse la inserción de las dos cabezas del músculo flexor carpocubital en el hueso accesorio del carpo. Se intuye cómo el tendón del músculo flexor digital superficial diverge, distalmente al carpo, en cuatro tendones. 1. M. flexor carpocubital (cabeza humeral); 2. M. flexor carpocubital (cabeza cubital); 3. M. flexor digital superficial; 4. M. extensor carpocubital; 5. Grupo de músculos de la mano; a. Epicóndilo lateral del húmero; b. Epicóndilo medial; c. Tuberosidad del olécranon (cúbito); d. Hueso accesorio del carpo (pisiforme).

Figura 3.44 - Músculos profundos del antebrazo. Visión medial del miembro izquierdo. Se ha eliminado la cápsula articular del codo y se ha conservado la inserción de los músculos braquial y bíceps braquial. Se distingue la disposición transversal, entre el cúbito y el radio, de las fibras del músculo pronador cuadrado. Se aprecian las cabezas cubital y radial del músculo flexor digital profundo (la cabeza humeral se ha eliminado junto con el resto de músculos flexores). 1. M. pronador redondo; 2. M. pronador cuadrado; 3. Tendón de inserción de los Mm. braquial y bíceps braquial; 4. M. flexor digital profundo (cabeza cubital); 5. M. flexor digital profundo (cabeza radial); 6. Ligamento colateral medial del codo; a. Epicóndilo medial del húmero; b. Cóndilo del húmero; c. Olécranon; d. Tuberosidad del olécranon; e. Apófisis coronoides medial; f. Cara medial del cúbito; g. Borde medial del radio.

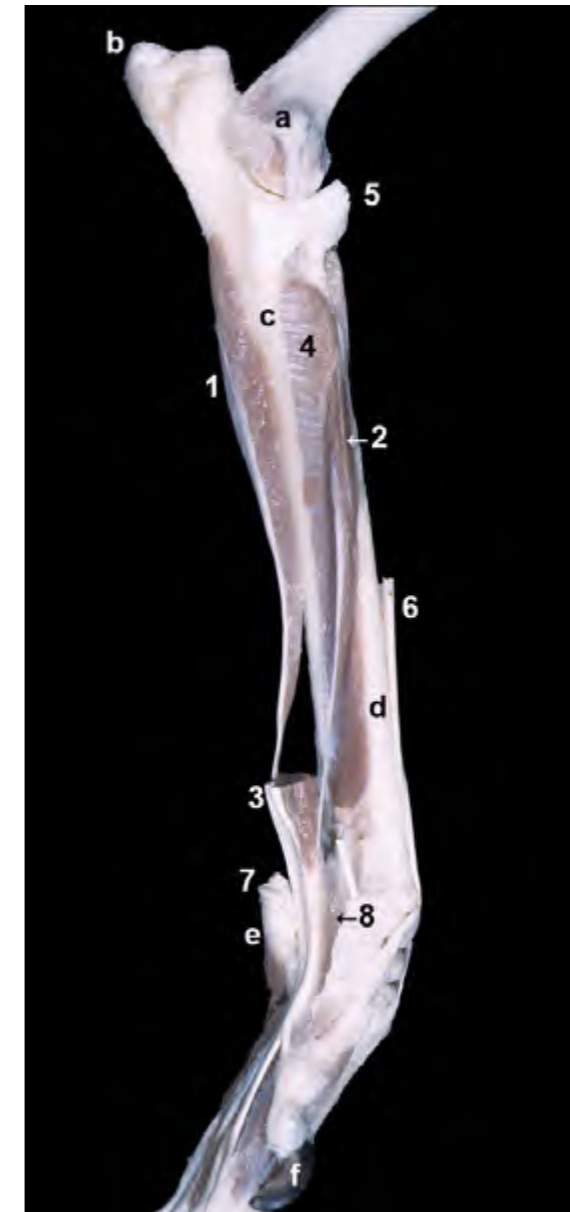
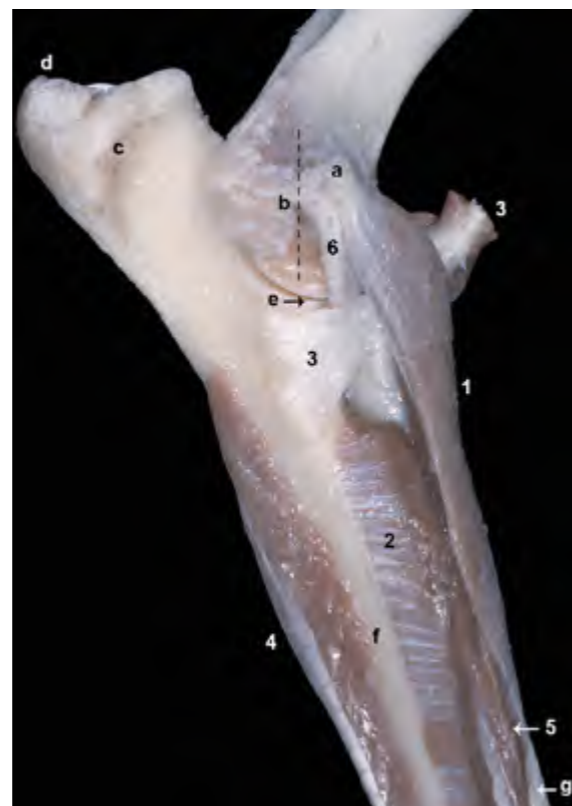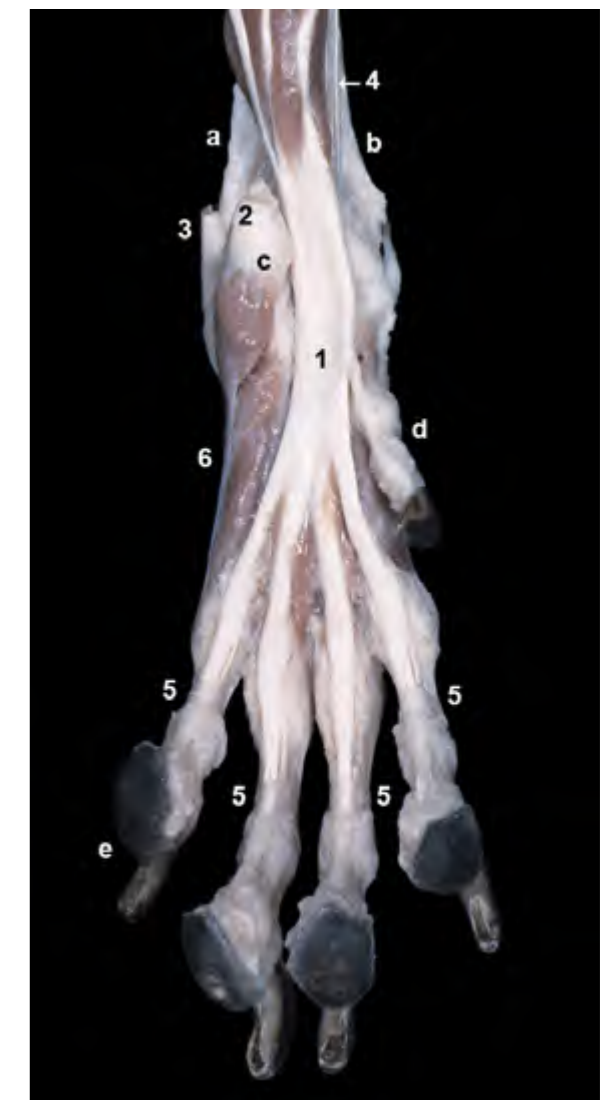


Figura 3.45 - Visión medial del antebrazo y carpo del lado izquierdo. Músculos profundos. Se ha cortado el retináculo flexor para abrir el canal del carpo. Esta disección profunda permite apreciar la disposición de las cabezas radial y cubital del músculo flexor digital profundo; la cabeza humeral, la más voluminosa, se ha eliminado (excepto la parte distal). Puede observarse cómo las tres cabezas se unen para formar un tendón común proximalmente al carpo, y cómo dicho tendón atraviesa el canal del carpo dividiéndose distalmente en varios tendones para los diferentes dedos. 1. M. flexor digital profundo (cabeza cubital); 2. M. flexor digital profundo (cabeza radial); 3. M. flexor digital profundo (cabeza humeral); 4. M. pronador cuadrado; 5. Tendones de la inserción de los Mm. braquial y bíceps braquial; 6. M. extensor carpocubital (cortado); 7. Tendón del m. flexor carpocubital (cortado); 8. Canal del carpo; a. Epicóndilo medial del húmero; b. Tuberosidad del olécranon; c. Cara medial del cúbito; d. Borde medial del radio; e. Hueso accesorio del carpo; f. Dedo I.

Figura 3.46 - Visión palmar del autopodo torácico izquierdo. La eliminación del músculo flexor digital superficial y del retináculo flexor permite apreciar la disposición del músculo flexor digital profundo. Distalmente al carpo, el tendón del músculo flexor digital profundo se divide en cinco tendones para cada uno de los cinco dedos. Se distinguen los ligamentos anulares digitales proximales abrazando, a nivel de la falange proximal, a los tendones para los dedos II, III, IV y V. 1. M. flexor digital profundo; 2. Tendón del m. flexor carpocubital (cortado); 3. Tendón del m. extensor carpocubital (cortado); 4. Tendón del m. flexor carpocubital; 5. Ligamentos anulares digitales proximales; 6. Grupo de músculos propios de la mano; a. Cúbito; b. Radio; c. Hueso accesorio del carpo; d. Dedo I; e. Dedo V.



Músculos del autopodo

La cara palmar de la mano contiene un grupo propio de pequeños músculos cuyos vientres se disponen en la región metacarpiana. Su acción complementa a la de los músculos extensores y flexores de los dedos situados en la región del antebrazo, cuyos tendones recorren las caras dorsal y palmar del autopodo. Los músculos del autopodo se pueden clasificar en dos grupos: músculos comunes, que actúan sobre el conjunto de los dedos, y músculos propios, que ejercen su función sobre dedos individuales (en concreto, los dedos I, II y V).

Músculos comunes

M. interflexor (Figura 3.47)

Es un músculo rudimentario que

se sitúa a nivel carpo-metacarpiano entre los tendones de los músculos flexor digital superficial y flexor digital profundo. Está inervado por el nervio mediano.

Mm. lumbricales (Figuras 3.32, 3.47, 3.48)

Son tres pequeños músculos que, originándose en los tendones del músculo flexor digital profundo, terminan en la falange proximal de los dedos III, IV y V. Colaboran en la flexión de los dedos y están inervados por el nervio cubital.

Mm. interóseos (Figuras 3.32, 3.33, 3.42, 3.49, 3.50, 3.54)

Los cuatro músculos interóseos, que se originan en el fibrocartilago palmar del carpo y en el extremo proximal de los cuatro metacarpianos mayores (II, III, IV y V), se disponen entre los tendones

del músculo flexor digital profundo y la cara palmar de los huesos metacarpianos. Cada uno de los músculos se divide distalmente para insertarse en los dos huesos sesamoideos proximales dispuestos en la cara palmar de la articulación metacarpofalángica. Desde cada hueso sesamoideo un tendón continúa distalmente hacia la cara dorsal del dedo, donde termina fusionándose con el tendón del músculo extensor digital común (Figuras 3.32, 3.33).

Función: Flexionan y fijan las articulaciones metacarpofalángicas.

Inervación: Nervio cubital.

Músculos propios de los dedos

Músculos propios del dedo I (Figura 3.50)

El dedo I tiene tres músculos propios (M. flexor corto del dedo I, m. separador corto del dedo I y m. aductor del dedo

I) escasamente desarrollados. Los tres se originan en la cara palmar del carpo y se insertan en la falange proximal. Están inervados por el nervio cubital.

Músculos propios del dedo II (Figura 3.50)

El músculo aductor del dedo II, que se dispone entre la cara palmar del carpo y la falange proximal, es el único músculo propio del dedo II. Está inervado por el nervio cubital.

Músculos propios del dedo V (Figuras 3.48, 3.50).

El dedo V tiene tres músculos propios (M. flexor del dedo V, m. aductor del dedo V, m. separador del dedo V). Los dos primeros se originan en la cara palmar del carpo y el tercero en el hueso accesorio; todos se insertan en la falange proximal. Están inervados por el nervio cubital.

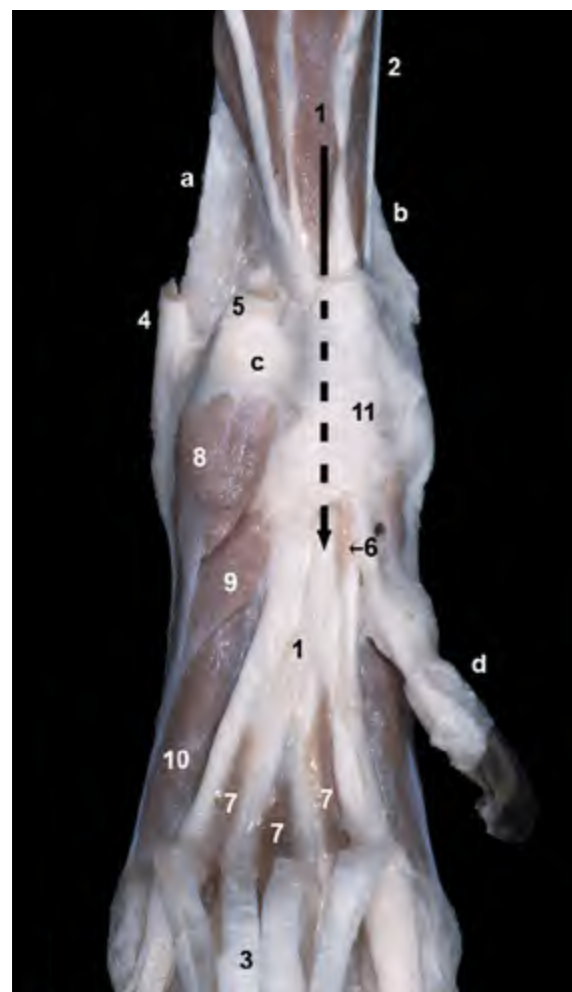

Figura 3.47 - Visión palmar del carpo izquierdo. Se han eliminado los músculos extensor carpocubital y flexor carpocubital (aunque se aprecian sus tendones de inserción) y se ha reclinado distalmente el músculo flexor digital superficial (se distinguen sus cuatro tendones en la parte inferior de la imagen). La flecha indica el trayecto del músculo flexor digital profundo a través del canal del carpo, donde queda cubierto por el retináculo flexor. Obsérvese cómo este músculo se divide, distalmente al carpo, en tendones para cada uno de los cinco dedos. Se aprecian, dispuestos entre los tendones flexores, los pequeños músculos interflexor y lumbricales. 1. M. flexor digital profundo; 2. M. flexor carporradial; 3. M. flexor digital superficial (reclinado); 4. Tendón del m. extensor carpocubital; 5. Tendón del m. flexor carpocubital; 6. M. interflexor; 7. Mm. lumbricales; 8. M. separador del dedo V; 9. M. flexor del dedo V; 10. M. interóseo del dedo V; 11. Retináculo flexor; a. Cúbito; b. Radio; c. Hueso accesorio del carpo; d. Dedo I.

Figura 3.48 - Visión palmar del carpo izquierdo. Una vez retirado el retináculo flexor se aprecia el trayecto del tendón del músculo flexor digital profundo a lo largo del canal del carpo. Se observa cómo los tendones de las cabezas humeral, radial y cubital del músculo flexor digital profundo se unen proximalmente al carpo para formar un tendón común. Dicho tendón común se bifurca distalmente al carpo en tendones para cada uno de los cinco dedos. La cabeza humeral, mucho más voluminosa que las otras dos, aparece cortada. 1. M. flexor digital profundo (cabeza humeral); 2. M. flexor digital profundo (cabeza radial); 3. M. flexor digital profundo (cabeza cubital); 4. M. flexor carporradial; 5. M. pronador cuadrado; 6. Tendón del m. extensor carpocubital; 7. Tendón del m. flexor carpocubital; 8. M. separador del dedo V; 9. M. flexor del dedo V; 10. M. interóseo del dedo V; 11. Mm. lumbricales; 12. Tendón del m. flexor digital profundo; a. Cúbito; b. Hueso accesorio del carpo; c. Dedo I.

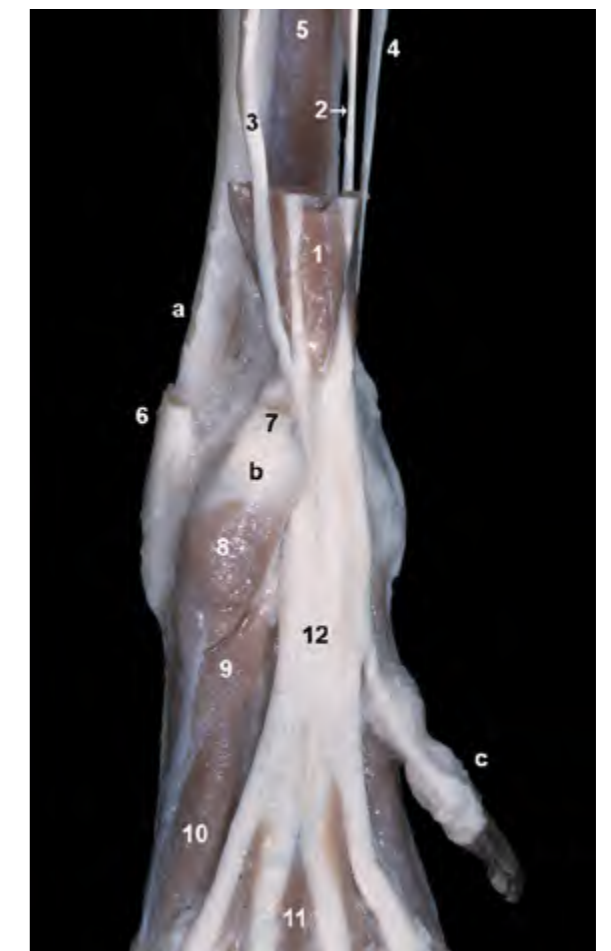


Figura 3.49 - Visión palmar del autopodo torácico izquierdo. La eliminación de los tendones de los músculos flexores digitales superficial y profundo (aunque se mantiene la parte distal del flexor profundo) permite distinguir la mayor parte de los músculos propios de la mano. Se observa la presencia del fibrocartilago palmar del carpo. Esta estructura, que forma la superficie lisa profunda del canal del carpo, facilita el deslizamiento del tendón del músculo flexor digital profundo. Además, el fibrocartilago sirve de origen a buena parte de los músculos propios del autopodo. 1. Fibrocartilago palmar del carpo; 2. Tendones del m. flexor digital profundo; 3. Ligamentos palmares; 4. Tendón del m. flexor carpocubital; 5. M. separador del dedo V; 6. M. interóseo del dedo V; 7. M. interóseo del dedo II; 8. Ligamentos anulares digitales proximales; a. Radio (apófisis estiloides medial); b. Cúbito (apófisis estiloides lateral); c. Hueso accesorio del carpo; d. Dedo I.

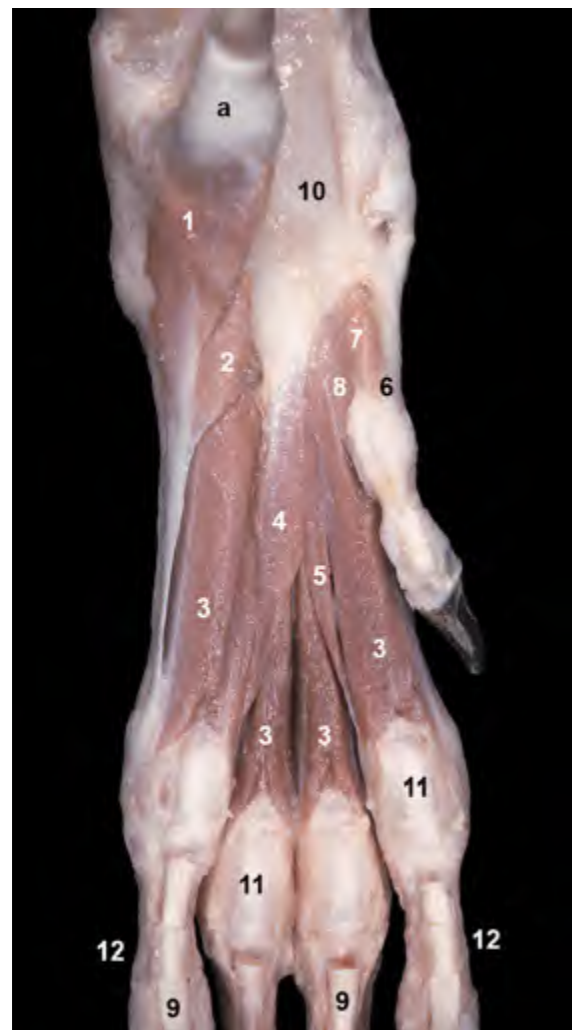
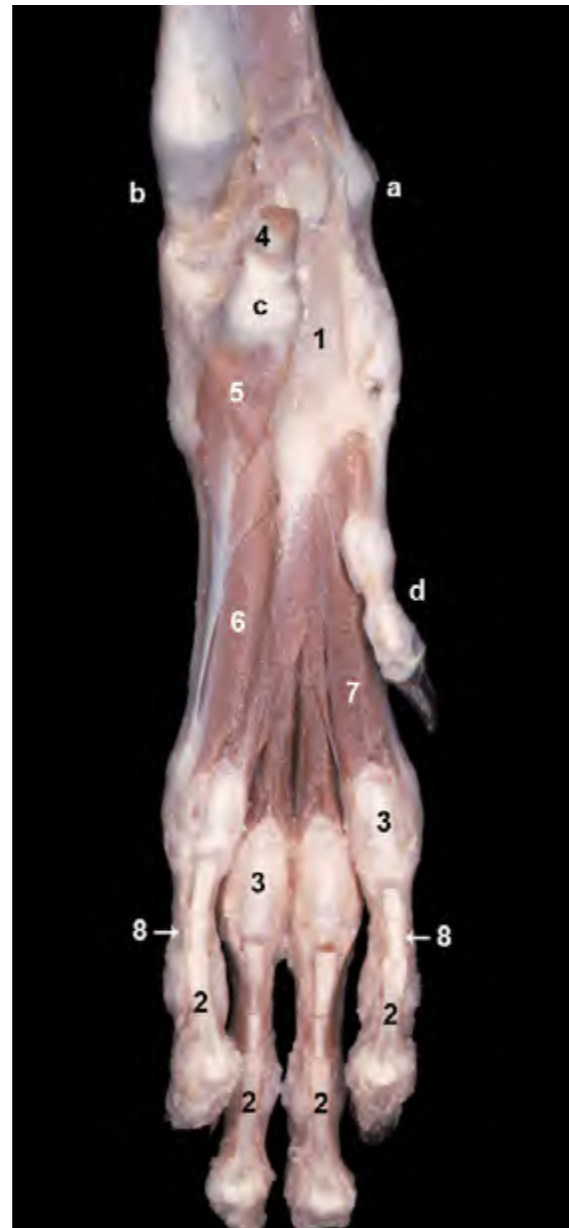
Figura 3.50 - Visión palmar de las regiones carpiana y metacarpiana del miembro izquierdo, una vez retirados los tendones de los músculos flexores (aunque se mantiene la parte distal). Se observan los músculos de la mano. Los ligamentos palmares, dispuestos entre los huesos sesamoideos proximales, facilitan el deslizamiento de los tendones flexores a su paso por la cara palmar de la articulación metacarpofalángica. 1. M. separador del dedo V; 2. M. flexor del dedo V; 3. Mm. interóseos; 4. M. adductor del dedo V; 5. M. adductor del dedo II; 6. M. separador corto del dedo I; 7. M. flexor corto del dedo I; 8. M. adductor del dedo I; 9. Tendones del m. flexor digital profundo; 10. Fibrocartilago palmar del carpo; 11. Ligamentos palmares; 12. Ligamentos anulares digitales proximales; a. Hueso accesorio del carpo.

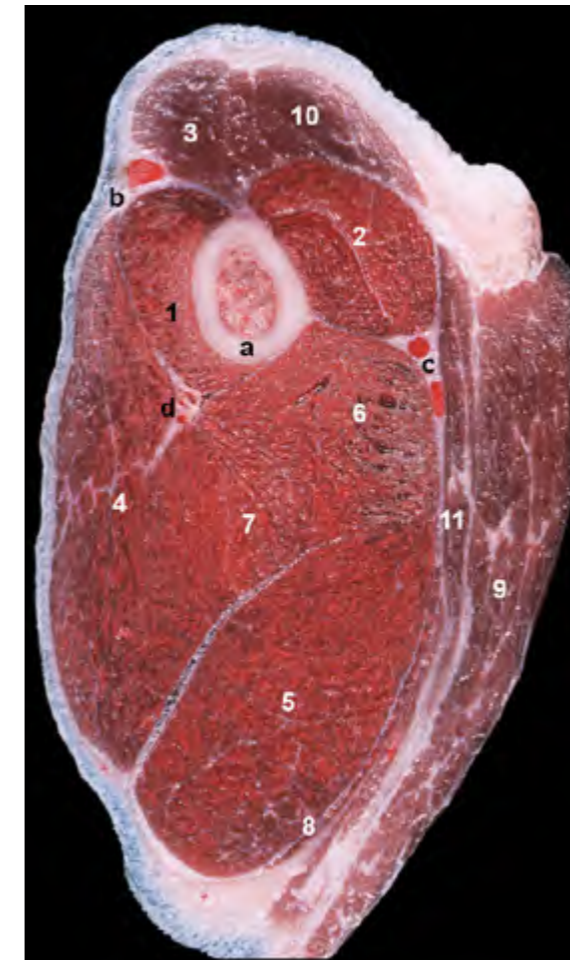


Figura 3.51 - Sección transversa del miembro torácico izquierdo a nivel del tercio medio del brazo. Las caras lateral y craneal del miembro corresponden, respectivamente, a las partes izquierda y superior de la imagen. Por la cara medial del brazo, junto a los vasos braquiales, discurren los nervios musculocutáneo, mediano y cubital (no se llegan a apreciar en la imagen). Entre el músculo braquial y la cabeza lateral del tríceps braquial discurren los vasos colaterales radiales; junto a ellos se disponen varios ramos del nervio radial (no se llegan a apreciar en la imagen). 1. M. braquial; 2. M. bíceps braquial; 3. M. braquiocefálico; 4. M. tríceps braquial (cabeza lateral); 5. M. tríceps braquial (cabeza larga); 6. M. tríceps braquial (cabeza medial); 7. M. tríceps braquial (cabeza accesoria); 8. M. tensor de la fascia del antebrazo; 9. M. pectoral profundo; 10. Mm. pectorales superficiales; 11. M. dorsal ancho; a. Cuerpo del húmero; b. V. cefálica; c. A y V braquiales; d. Vasos colaterales radiales.

Figura 3.52 - Sección transversal del miembro torácico izquierdo a nivel del tercio proximal del antebrazo. Las caras lateral y craneal del miembro corresponden, respectivamente, a las partes izquierda y superior de la imagen. La vena cefálica va acompañada por los ramos superficiales del nervio radial (no se distinguen en la imagen). Los vasos medianos van acompañados por el nervio mediano (no se distingue en la imagen). Tampoco se aprecia el nervio cubital, que se dispone caudal al cúbito. 1. M. extensor carporradial; 2. M. extensor digital común; 3. M. extensor digital lateral; 4. M. extensor carpocubital; 5. M. supinador; 6. M. pronador redondo; 7. M. pronador cuadrado; 8. M. flexor carporradial; 9. M. flexor digital superficial; 10. M. flexor carpocubital (cabeza humeral); 11. M. flexor carpocubital (cabeza cubital); 12. M. flexor digital profundo (cabeza humeral); 13. M. flexor digital profundo (cabeza cubital); a. Cuerpo del radio; b. Cuerpo del cúbito; c. V. cefálica; d. A. y v. medianas; e. Arteria interósea caudal.

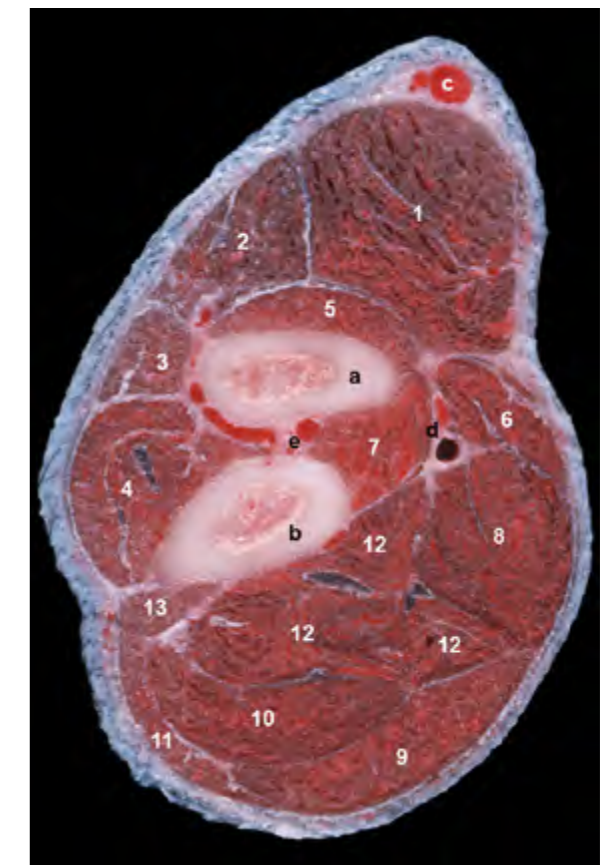


Figura 3.53 - Sección transversal del miembro torácico izquierdo a nivel de la parte proximal del carpo. Las caras lateral y dorsal del miembro corresponden, respectivamente, a las partes izquierda y superior de la imagen. Se aprecian los tendones de los diferentes músculos que atraviesan la región. Se distingue el retináculo flexor conformando la pared posterior del canal del carpo. Obsérvese cómo el tendón flexor digital superficial discurre externamente al canal del carpo, mientras que elementos como los tendones flexor profundo y flexor carporradial o importantes vasos como la arteria mediana se sitúan dentro del canal. El nervio mediano, que acompaña a la arteria mediana, y el nervio cubital, que acompaña a la arteria interósea caudal no se distinguen en la imagen. 1. M. extensor carporradial; 2. M. extensor digital común; 3. M. extensor digital lateral; 4. M. extensor carpo-cubital; 5. M. separador largo del dedo I; 6. M. flexor carporradial; 7. M. flexor digital profundo; 8. M. flexor digital superficial; 9. Retináculo flexor; a. Cúbito; b. Hueso intermediorradial del carpo; c. Hueso carpocubital; d. Hueso accesorio del carpo; e. V. cefálica accesoria; f. A. mediana; g. A. interósea caudal; h. A. radial; i. V. cefálica.

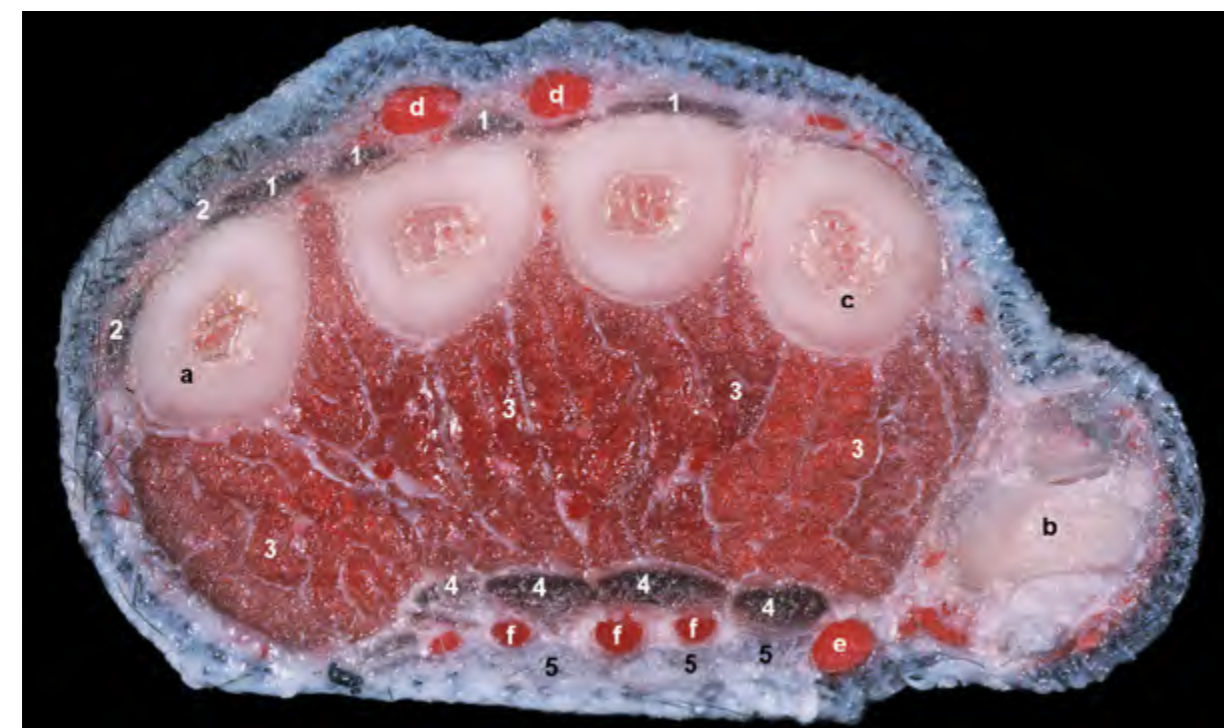
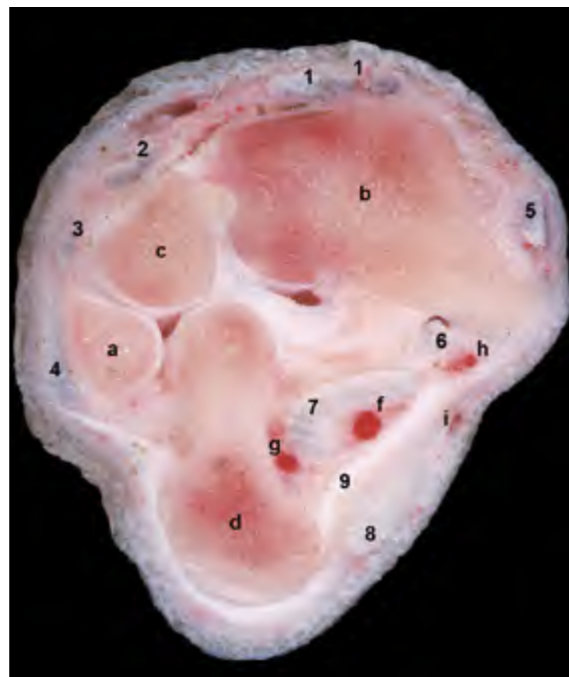
Figura 3.54 - Sección transversal del miembro torácico izquierdo a nivel de la mitad proximal de la región metacarpiana. Las caras lateral y dorsal del miembro corresponden, respectivamente, a las partes izquierda y superior de la imagen. Los vientres de los músculos interóseos ocupan un gran volumen en la cara palmar de la región. La cara dorsal de los huesos metacarpianos es prácticamente subcutánea, sólo cubierta por vasos y tendones extensores. 1. Tendones del m. extensor digital común; 2. Tendones del m. extensor digital lateral; 3. Mm. interóseos; 4. Tendones del m. flexor digital profundo; 5. Tendones del m. flexor digital superficial; a. Metacarpiano V; b. Dedo I; c. Metacarpiano II; d. Vv. digitales dorsales comunes; e. V. cefálica; f. Aa. digitales dorsales comunes.

CAPÍTULO 4

Músculos del Miembro Pelviano

MÚSCULOS DEL MIEMBRO PELVIANO

4.1 Músculos de la cintura del miembro pelviano

Al contrario de lo que ocurre en el miembro anterior, donde no hay una verdadera articulación con el tronco, los huesos de la cintura pélvica están firmemente unidos al tronco por medio de la articulación sacroiliaca y sus ligamentos. Por este motivo, los músculos extrínsecos del miembro posterior, o músculos de la cintura pélvica, son menos numerosos y están, en conjunto, menos desarrollados que los músculos de la cintura torácica. Los tres músculos del grupo se originan en la superficie ventral de las vértebras lumbares y se insertan en el ilion o en la parte proximal del fémur. Por su posición reciben también el nombre de músculos sublumbares.

Su función es más sencilla y menos significativa que la de los músculos de la cintura torácica. Desde un punto de vista

estático, intervienen en la fijación de la pelvis y estabilizan y fijan la columna vertebral, por lo que colaboran en el soporte del peso del abdomen. Desde el punto de vista dinámico, los músculos extrínsecos del miembro intervienen en el movimiento de la columna vertebral y del miembro: aumentan la inclinación de la pelvis y arquean dorsalmente la columna lumbar, interviniendo en situaciones como la defecación, la micción, el parto y la cópula. Durante el galope del animal, la acción de los músculos proyecta hacia delante los miembros posteriores, que se introducen bajo el tronco.

M. psoas menor (Figuras [4.1](#), [4.2](#), [4.18](#), [4.28](#))

Se origina en la superficie ventral de los cuerpos de la última vértebra torácica y 4 ó 5 primeras vértebras lumbares y se inserta en la línea arqueada del ilion.

Función: Con la columna fijada,

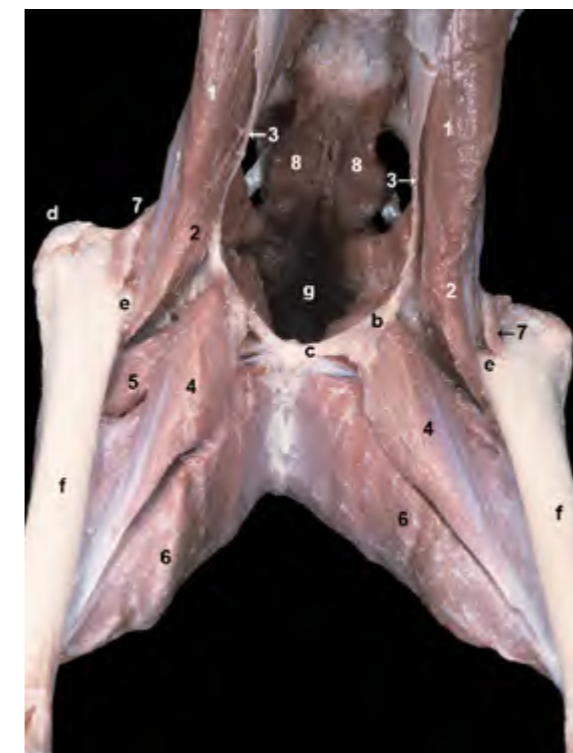

Figura 4.1 - Músculos de la cintura del miembro pelviano. Visión craneal. Se han eliminado los músculos intrínsecos del miembro, con la excepción de los músculos profundos de la cara medial del muslo. Puede distinguirse la débil separación entre las dos partes del músculo iliopsoas (M. iliaco y m. psoas mayor) y su inserción conjunta en el trocánter menor del fémur. Se observa también la inserción del músculo psoas menor en la línea arqueada del ilion. 1. M. psoas mayor; 2. M. iliaco; 3. M. psoas menor; 4. M. pectíneo; 5. M. aductor largo; 6. M. aductor grande y corto; 7. M. articular de la cadera; 8. M. sacrocaudal ventral lateral; a. Vértebra L7; b. Eminencia iliopúbica; c. Pecten del pubis; d. Trocánter mayor del fémur; e. Trocánter menor; f. Cuerpo del fémur; g. Cavidad pélvica.

dirige la pelvis cranealmente. Si la pelvis está fijada, estabiliza y arquea dorsalmente la columna lumbar.

Inervación: Ramos ventrales de los nervios lumbares.

M. iliopsoas (Figuras 4.1, 4.2, 4.17, 4.27, 4.28)

Este músculo, que se encuentra parcialmente cubierto por el músculo psoas menor, presenta dos partes parcialmente fusionadas. La porción mayor, el músculo psoas mayor (Figuras 4.1, 4.20, 4.22) se origina en la superficie ventral de los cuerpos y apófisis transversas de las vértebras lumbares. El músculo iliaco (Figuras 4.1, 4.20, 4.22), que es la parte más pequeña, se origina en la cara iliaca del ala del ilion. Las dos partes se unen y se insertan conjuntamente en el trocánter menor del fémur.

Función: Flexiona la cadera y adelanta el miembro. Cuando el miembro está fijo estabiliza y arquea dorsalmente la columna.

Inervación: Ramos ventrales de los nervios lumbares.

M. cuadrado lumbar (Figuras 4.3)

Se encuentra cubierto por el músculo psoas mayor. Se origina en la superficie ventral de los cuerpos de las últimas vértebras torácicas y de las apófisis transversas de las vértebras lumbares y se inserta en el borde ventral del ala del sacro y en la cresta iliaca.

Función: Fija la columna lumbar y la arquea dorsalmente.

Inervación: Ramos ventrales de los nervios lumbares.

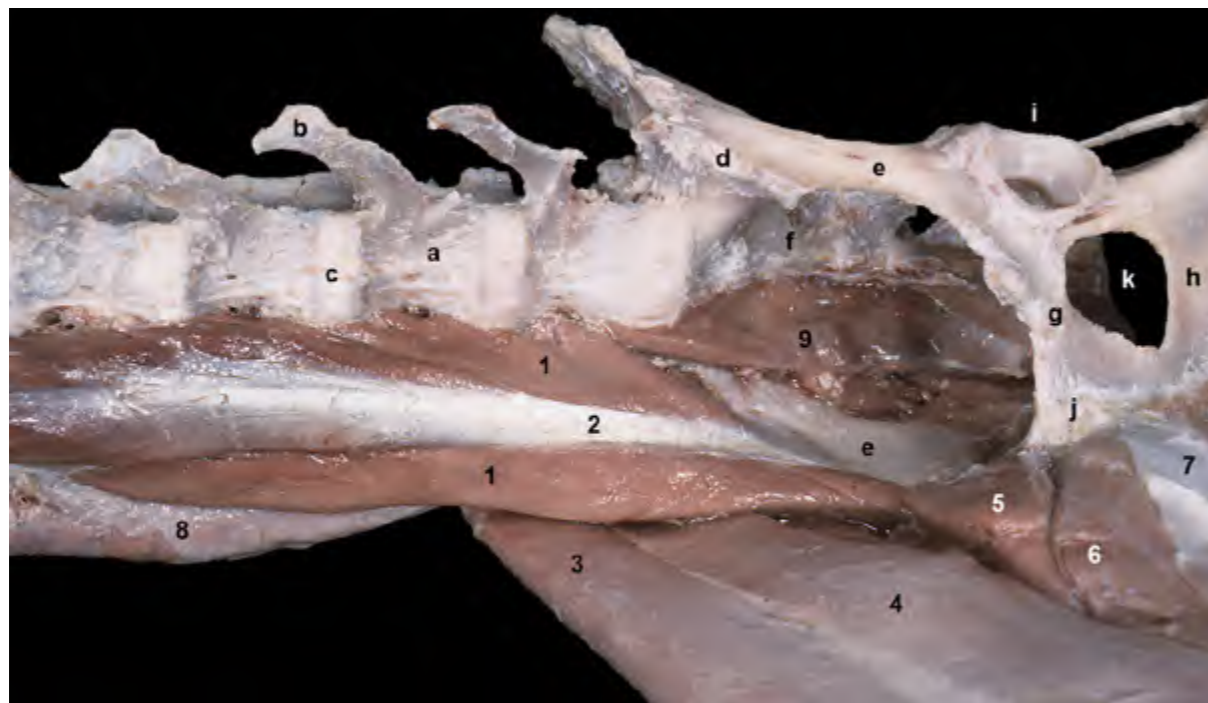


Figura 4.2 - Músculos de la cintura del miembro pelviano. Visión ventral. Se han eliminado el miembro y los músculos del lado izquierdo (parte superior de la imagen). Los músculos extrínsecos del miembro se originan en las superficies ventrales de las vértebras lumbares y últimas torácicas y se insertan en el coxal (*M. psoas menor* y *cuadrado lumbar*) y en el trocánter menor del fémur (*M. iliopsoas*). Son, en conjunto, fijadores y flexores de la parte lumbar de la columna. El *m. iliopsoas* es, además, flexor de la cadera. 1. *M. psoas mayor*; 1'. *M. iliopsoas*; 2. *M. psoas menor*; 3. *M. sartorio* (parte craneal); 4. *M. sartorio* (parte caudal); 5. *M. pectíneo*; 6. *M. aductor*; 7. Tendón sinfisario; 8. *Mm. epiaxiales*; 9. *M. sacrocaudal ventral lateral*; a. Vértebra L6; b. Apófisis transversa; c. Disco intervertebral; d. Articulación sacroiliaca; e. Cuerpo del ilion; f. Sacro (cara pélvica); g. Pubis; h. Isquion; i. Acetábulo; j. Sínfisis pélvica; k. Agujero obturado.

4.2 Músculos intrínsecos del miembro pelviano

Los músculos intrínsecos del miembro se disponen uniendo los diferentes segmentos del esqueleto del miembro. Su principal función es la de activar articulaciones individuales o grupos articulares para proporcionar la fuerza motriz para la locomoción. Por este motivo los músculos intrínsecos del miembro posterior son, en general, más potentes y se disponen de manera más compleja que los músculos del miembro anterior. La mayor masa muscular corresponde a los grupos extensores de las diferentes articulaciones, ya que cuando el miembro se apoya firmemente contra el suelo y las articulaciones se extienden el tronco es propulsado hacia delante. No hay más que observar, en este sentido, el gran desarrollo que alcanzan los músculos glú-

teos (extensores de la cadera), el cuádriceps femoral (extensor de la rodilla) o el gastrocnemio (extensor del tarso). Los músculos flexores, por el contrario, son menos voluminosos; su contracción acorta el miembro, lo que ocurre por ejemplo cuando el animal levanta el miembro del suelo durante algunas fases de la locomoción.

En segundo lugar, la acción de algunos músculos intrínsecos (*cuádriceps femoral*, *gastrocnemio*, *flexores digitales*, *interóseos*) fija y mantiene los ángulos articulares cuando el animal se encuentra en la estación, con los miembros apoyados en el suelo. De esta forma, estos músculos colaboran en el soporte y la amortiguación del peso del cuerpo, si bien esta función es secundaria si se comparan los miembros pelvianos con los torácicos.

Por último, algunos de los músculos intrínsecos del miembro pelviano par-

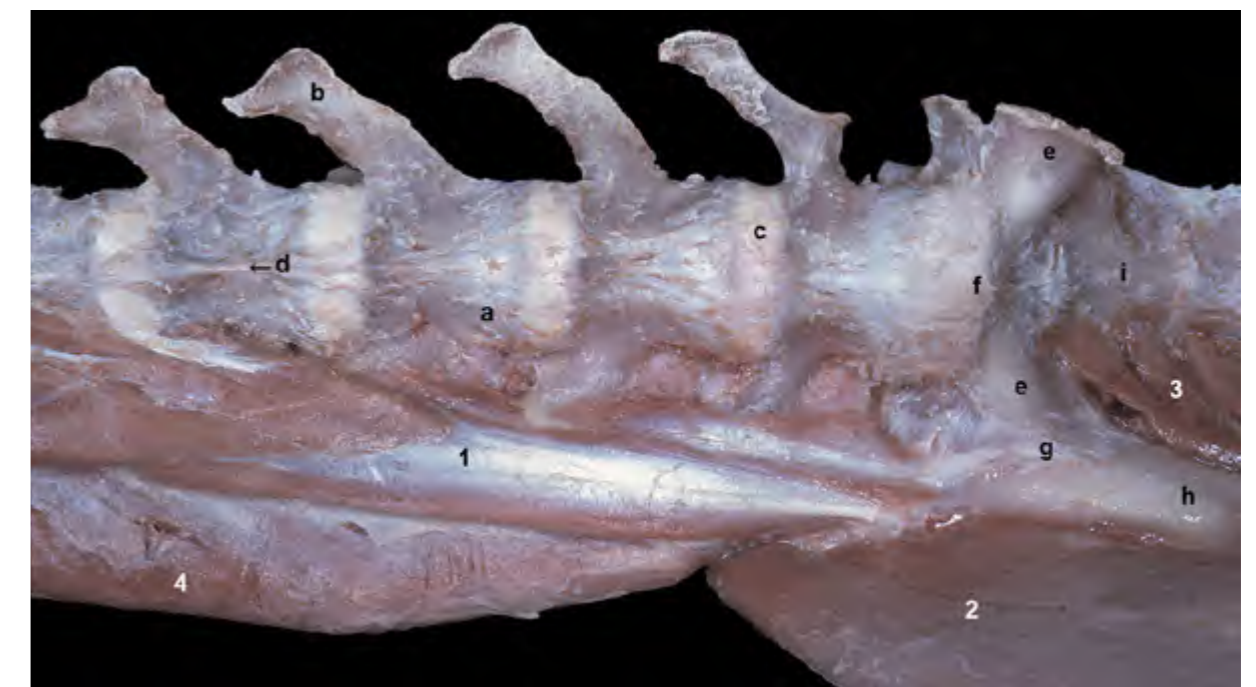

Figura 4.3 - Músculos de la cintura del miembro pelviano. Visión ventral. Se ha eliminado el miembro izquierdo (incluyendo el coxal izquierdo). La retirada de los músculos psoas mayor y menor del lado derecho deja al descubierto al músculo cuadrado lumbar, que es el más dorsal del grupo. Debido a su posición ventral a las vértebras, a los músculos extrínsecos (o de la cintura) del miembro pelviano también se les llama músculos sublumbares. Este grupo muscular forma el techo de la cavidad abdominal. 1. *M. cuadrado lumbar*; 2. *M. sartorio*; 3. *M. piriforme*; 4. *Mm. epiaxiales*; a. Vértebra L5; b. Apófisis transversa; c. Disco intervertebral; d. Ligamento longitudinal ventral; e. Ala del sacro; f. Promontorio; g. Articulación sacroiliaca; h. Cuerpo del ilion; i. Cara pélvica del sacro.

ticipan en actividades más especializadas (arañar, trepar, escharbar, espantar insectos, etc.) si bien, debido al menor desarrollo de los músculos del autopodo, el rango de movimientos es más limitado que en el miembro torácico.

Los músculos intrínsecos pueden clasificarse, de acuerdo con su posición y su función, en cuatro grandes grupos: músculos de la articulación de la cadera, músculos de la articulación de la rodilla, músculos que actúan sobre el tarso y los dedos y músculos del autopodo.

Músculos de la articulación de la cadera

Son numerosos y, en general, potentes. Se organizan en cuatro grupos bien diferenciados: músculos externos de

la cadera, músculos caudales del muslo, músculos mediales del muslo y músculos profundos de la cadera.

Grupo de músculos externos de la cadera

El grupo incluye los potentes músculos extensores de la articulación (músculos glúteos y piriforme) que ocupan la región glútea. Se disponen sobre el ilion, donde se originan, si bien algunos lo hacen también en el sacro y primera vértebra caudal y en el ligamento sacrotuberoso, y se insertan en la parte proximal del fémur. El músculo tensor de la fascia lata, que es muy superficial y está relacionado topográficamente con los glúteos, es flexor de la cadera y también se considera parte del grupo. (Figura 4.4).

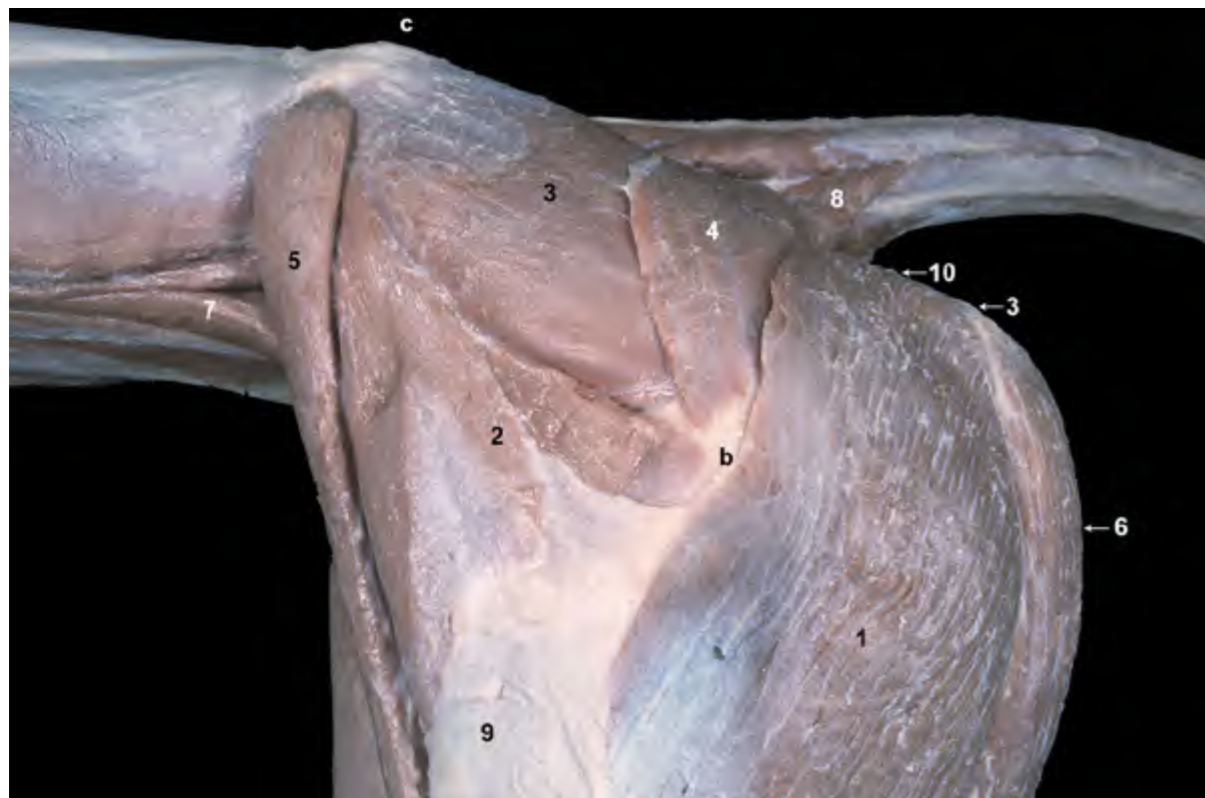


Figura 4.4 - Músculos superficiales de la región glútea y de la parte proximal del muslo. Visión lateral izquierda. Se han retirado los músculos de la pared abdominal. Se observa el origen del músculo bíceps femoral en la tuberosidad isquiática y en el ligamento sacrotuberoso (que se intuye en esta disección). 1. M. bíceps femoral; 2. M. tensor de la fascia lata; 3. M. glúteo medio; 4. M. glúteo superficial; 5. M. sartorio (parte craneal); 6. M. semitendinoso; 7. M. psoas mayor; 8. M. coccígeo; 9. Fascia lata; 10. Ligamento sacrotuberoso; a. Tuberosidad isquiática; b. Trocánter mayor del fémur; c. Espina iliaca dorsocraneal.

M. glúteo superficial (Figuras 4.4, 4.5, 4.6, 4.8)

Se origina en la fascia glútea, cresta sacra lateral y apófisis transversa de la primera vértebra caudal, además de en la mitad proximal del ligamento sacrotuberoso. La inserción tiene lugar en la tuberosidad glútea del fémur, distalmente al trocánter mayor.

Función: Extiende la cadera.

Inervación: Nervio glúteo caudal.

M. glúteo medio (Figuras 4.4, 4.5, 4.6, 4.8, 4.29)

Es el más potente del grupo; se encuentra cubierto por la fascia glútea y, en parte, por el músculo glúteo superficial. Se origina en la cara glútea del ala del ilion y se inserta en el trocánter mayor del fémur.

Función: Extiende la cadera, dirigiendo el miembro posterior hacia atrás

y hacia el exterior. Colabora de manera importante en la propulsión del tronco.

Inervación: Nervio glúteo craneal.

M. piriforme (Figuras 4.7, 4.12)

Se encuentra cubierto por los músculos glúteos superficial y medio. Se origina en la cresta sacra lateral y en el ligamento sacrotuberoso y se inserta en el trocánter mayor del fémur.

Función: Extiende la cadera y abduce el miembro.

Inervación: Nervio glúteo caudal.

M. glúteo profundo (Figuras 4.7, 4.12)

Está cubierto por el músculo glúteo medio. Se origina en la cara lateral del cuerpo del ilion y en la espina isquiática y se inserta en el trocánter mayor del fémur.

Función: Extiende la cadera y abduce el miembro.

Inervación: Nervio glúteo craneal.

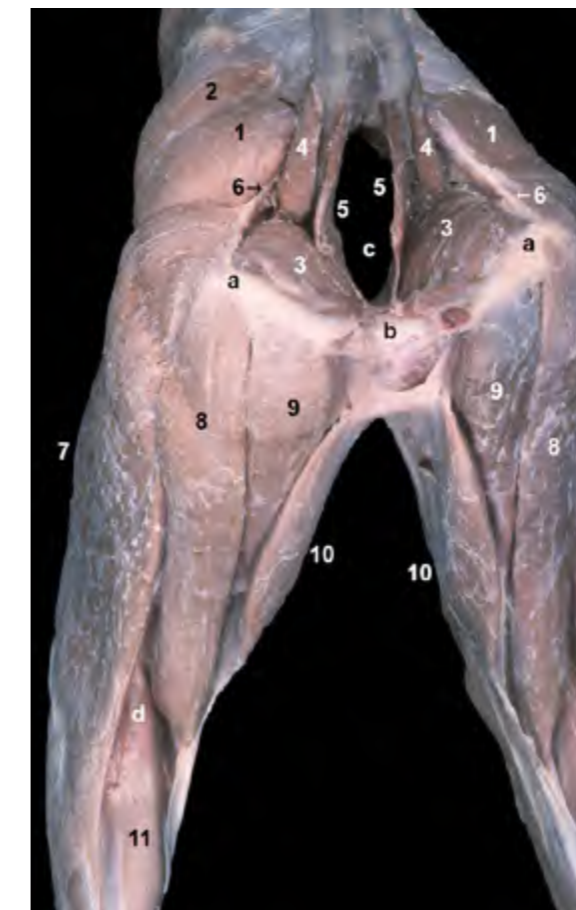


Figura 4.5 - Músculos superficiales de las regiones pélvicas y del muslo. Visión caudal. El borde caudal del ligamento sacrotuberoso es palpable en el animal vivo. Se observa la característica fosa poplítea, situada caudalmente a la rodilla entre las partes distales de los músculos bíceps femoral y semitendinoso. 1. M. glúteo superficial; 2. M. glúteo medio; 3. M. obturador interno; 4. M. coccígeo; 5. M. elevador del ano; 6. Ligamento sacrotuberoso; 7. M. bíceps femoral; 8. M. semitendinoso; 9. M. semimembranoso; 10. M. gracilis; 11. M. gastrocnemio; a. Tuberosidad isquiática; b. Arco isquiático; c. Cavidad pélvica; d. Fosa poplítea.

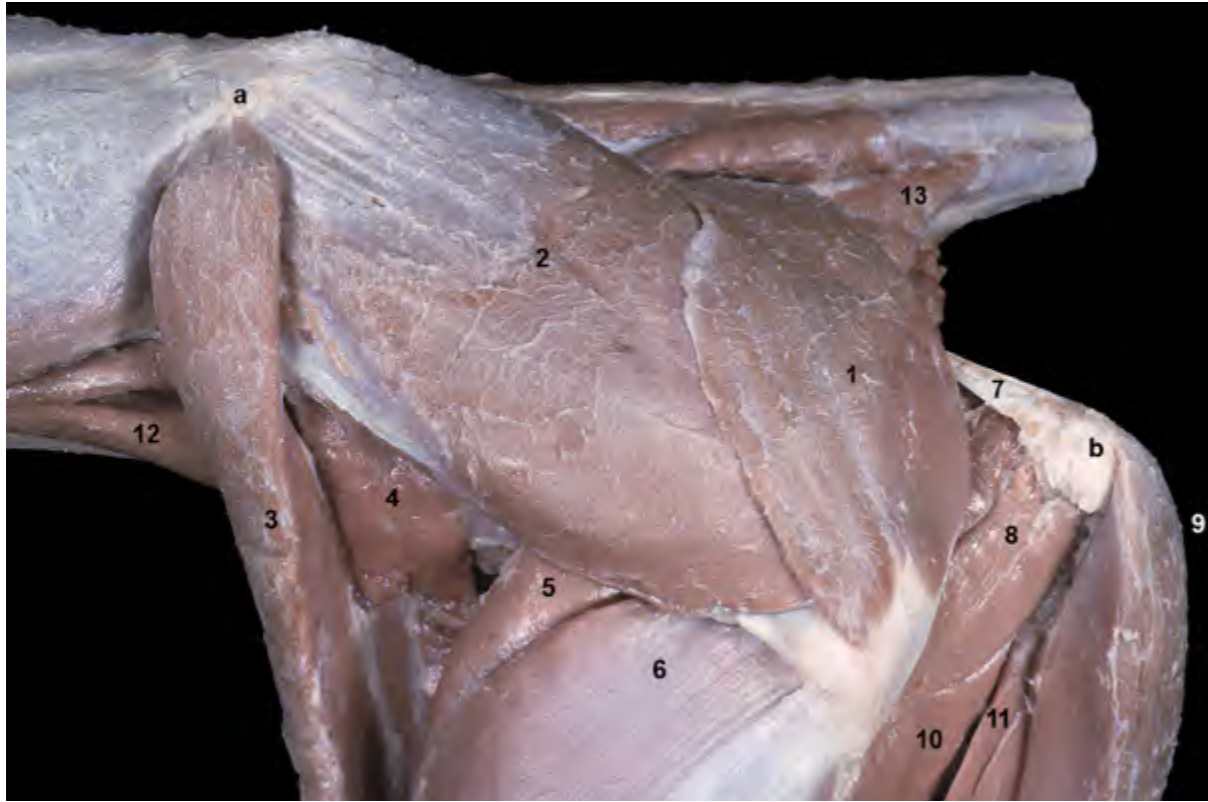

Figura 4.6 - Músculos de la región glútea. Visión lateral izquierda. Se han eliminado los músculos bíceps femoral y tensor de la fascia lata. El músculo glúteo superficial se origina en la parte lateral del sacro, primera vértebra caudal y ligamento sacrotuberoso. Se inserta en la tuberosidad glútea del fémur (distalmente al trocánter mayor). 1. M. glúteo superficial; 2. M. glúteo medio; 3. M. sartorio, (parte craneal); 4. M. sartorio (parte caudal); 5. M. recto femoral; 6. M. vasto lateral; 7. Ligamento sacrotuberoso; 8. M. cuadrado femoral; 9. M. semitendinoso; 10. M. aductor; 11. M. semimembranoso; 12. M. psoas mayor; 13. M. coccígeo; a. Cresta iliaca; b. Tuberosidad isquiática; c. Tuberosidad glútea del fémur.

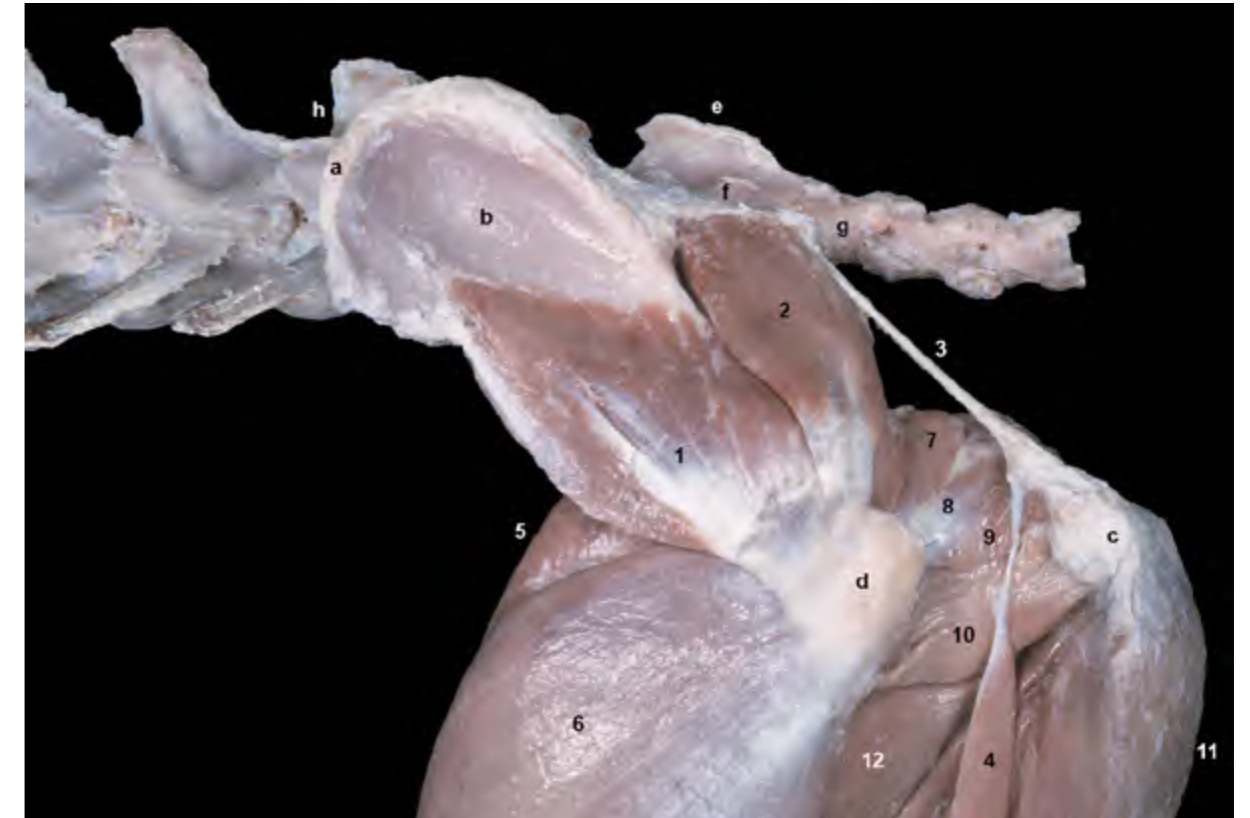

Figura 4.7 - Músculos profundos de la región glútea. Visión lateral izquierda. La eliminación de los músculos vecinos resalta la disposición de los músculos glúteo profundo y piriforme y su inserción en el trocánter mayor del fémur. La retirada del músculo glúteo superficial permite observar el ligamento sacrotuberoso, dispuesto entre el sacro y primera vértebra caudal, por un lado, y la tuberosidad isquiática, por otro. Se observa el fino músculo separador caudal de la pierna originándose en la parte distal del ligamento sacrotuberoso. 1. M. glúteo profundo; 2. M. piriforme; 3. Ligamento sacrotuberoso; 4. M. separador caudal de la pierna; 5. M. recto femoral; 6. M. vasto lateral; 7. M. gemelo craneal; 8. M. obturador interno; 9. M. gemelo caudal; 10. M. cuadrado femoral; 11. M. semitendinoso; 12. M. aductor; a. Cresta iliaca; b. Ala del ilion (cara glútea); c. Tuberosidad isquiática; d. Trocánter mayor del fémur; e. Cresta sacra mediana; f. Cresta sacra lateral; g. Primera vértebra caudal; h. Vértebra L7.

M. tensor de la fascia lata (Figuras 4.4, 4.8, 4.9, 4.11)

De forma triangular, se sitúa superficialmente rellenando el hueco existente entre la tuberosidad coxal y la rodilla. Se origina en la tuberosidad coxal y el área adyacente y termina, utilizando la fascia lata como aponeurosis de inserción, en la región de la rodilla y en la fascia de la pierna.

Función: Flexiona la cadera, tensa la fascia lata y colabora en la extensión de la rodilla.

Inervación: Nervio glúteo craneal.

Grupo de músculos caudales del muslo

Aunque se consideran pertenecientes al grupo de músculos de la cadera, los músculos caudales del muslo tienen largos vientres que conforman el aspecto caudal del muslo y se insertan muy distalmente,

lo que les permite actuar simultáneamente tanto sobre la cadera como sobre la rodilla e incluso sobre el tarso. Estos músculos colaboran por tanto de forma importante en la propulsión del tronco, que es sobre todo un resultado de la extensión del conjunto de articulaciones del miembro pelviano.

M. bíceps femoral (Figuras 4.5, 4.8, 4.10)

Este músculo, uno de los más potentes y voluminosos del organismo, se dispone superficialmente en el área caudolateral del muslo. Está formado por dos porciones separadas muy incompletamente. La parte craneal, más grande, se origina en la porción distal del ligamento sacrotuberoso. La parte caudal, más pequeña y profunda, se origina en la parte ventrolateral de la tuberosidad isquiática. El vientre se ensancha distalmente de manera que la inserción, que tiene lugar en forma de aponeurosis aprovechando la fascia lata y la fascia de la pierna, es muy

amplia (Figura 4.10) e incluye la rótula, el ligamento rotuliano y la tuberosidad tibial (parte craneal del músculo) y el borde craneal de la tibia (parte caudal del músculo). Un tendón se dirige hacia la tuberosidad del calcáneo y colabora por tanto en la formación del tendón calcáneo común.

Función: Es extensor de todo el miembro, ya que extiende la cadera, la rodilla y el tarso, además de abductor. La parte caudal del músculo actúa, cuando el miembro no apoya en el suelo, como flexora de la rodilla.

Inervación: Nervios glúteo caudal y ciático.

M. separador caudal de la pierna (Figuras 4.7, 4.10, 4.11)

Es una estrecha y larga banda muscular que queda cubierta, excepto distalmente, por el músculo bíceps femoral. Se origina en la parte distal del ligamento sacrotuberoso y se inserta, mediante la fascia

de la pierna, en el borde craneal de la tibia.

Función: Actúa como abductor, reforzando la acción del músculo bíceps femoral.

Inervación: Nervio ciático.

M. semitendinoso (Figuras 4.5, 4.8, 4.11, 4.12, 4.13, 4.15)

Situado entre los músculos bíceps femoral y semimembranoso, el músculo semitendinoso forma el contorno caudal del muslo. Se origina en la cara ventral de la tuberosidad isquiática y se inserta en el borde craneal y en el tercio proximal de la cara medial de la tibia. Un tendón se dirige hacia la tuberosidad del calcáneo y colabora por tanto, como el músculo bíceps femoral, en la formación del tendón calcáneo común.

Función: Extiende la cadera, la rodilla y el tarso, participando en la propulsión del tronco. Si el miembro no apoya en el suelo, actúa como flexor de la rodilla.

Inervación: Nervio ciático.

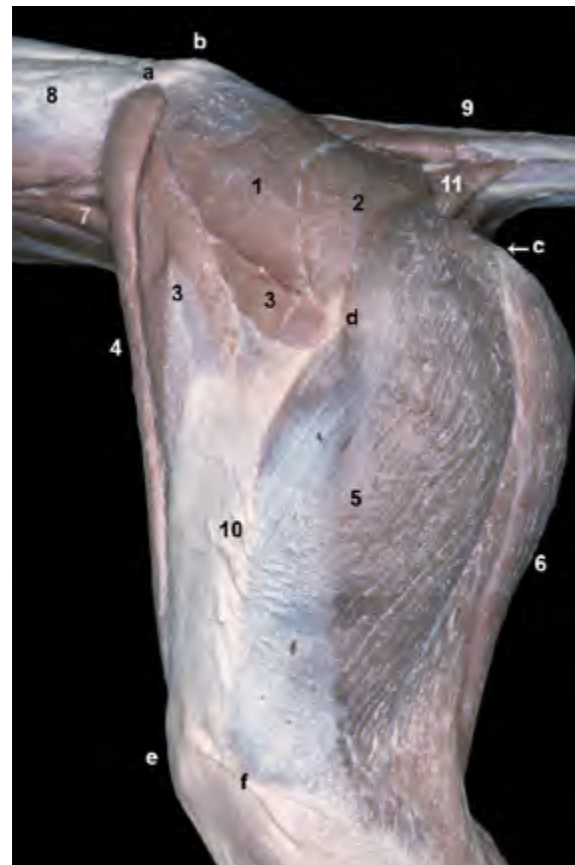

Figura 4.8 - Músculos superficiales de las regiones glútea y del muslo. Visión lateral izquierda. Se han retirado los músculos de la pared abdominal. Algunos relieves óseos son fácilmente palpables, por lo que pueden utilizarse como referencia para la identificación o exploración de estructuras anatómicas. Entre esos relieves destacan la cresta iliaca, la tuberosidad sacra (concretamente, la espina iliaca dorsocraneal), la tuberosidad isquiática, el trocánter mayor del fémur, la rótula o el epicóndilo lateral del fémur). El músculo bíceps femoral, muy voluminoso, se extiende desde el área de la tuberosidad isquiática hasta el tercio medio de la pierna, conformando la mayor parte de la cara lateral del muslo. 1. M. glúteo medio; 2. M. glúteo superficial; 3. M. tensor de la fascia lata; 4. M. sartorio (parte craneal); 5. M. bíceps femoral; 6. M. semitendinoso; 7. M. psoas mayor; 8. Grupo de mm. epiaxiales; 9. Grupo de Mm. de la cola; 10. Fascia lata (cubriendo al m. vasto lateral); 11. M. coccigeo; a. Cresta iliaca; b. Espina iliaca dorsocraneal; c. Tuberosidad isquiática; d. Trocánter mayor del fémur; e. Rótula; f. Epicóndilo lateral del fémur.

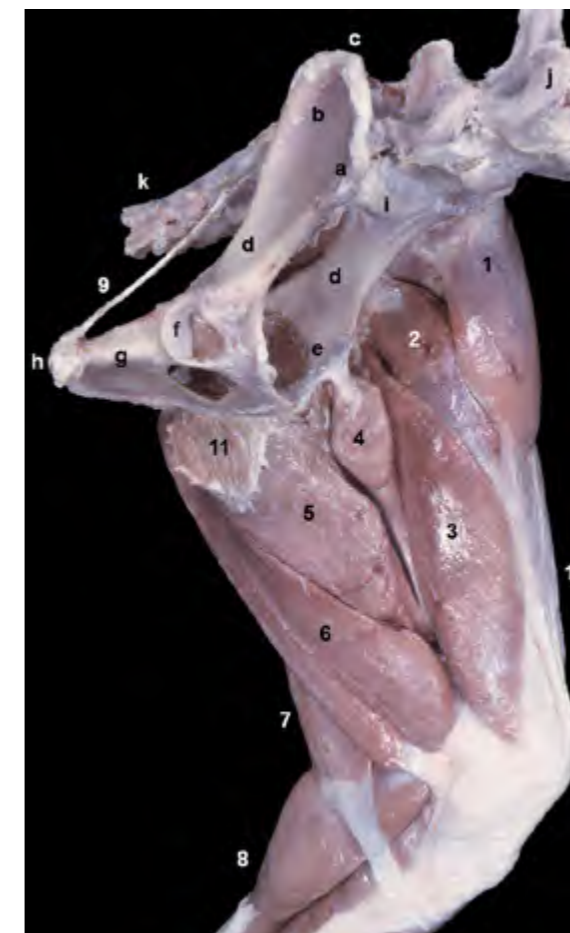

Figura 4.9 - Visión medial del miembro pelviano izquierdo. Músculos profundos del muslo (se han retirado los músculos gracilis y sartorio). Aunque se ha eliminado el miembro derecho, se mantiene el coxal de ese lado para lograr una mejor comprensión topográfica. Además de los músculos mediales profundos (aductor y pectíneo), se identifican también músculos correspondientes a otros grupos. Se observa el origen del músculo tensor de la fascia lata en la tuberosidad coxal, del recto femoral en el cuerpo del ilion, del pectíneo en la eminencia iliopúbica y del aductor en el tendón sinfisario y en la sínfisis pélvica. 1. M. tensor de la fascia lata; 2. M. recto femoral; 3. M. vasto medial; 4. M. pectíneo; 5. M. aductor; 6. M. semimembranoso; 7. M. semitendinoso; 8. Grupo de Mm. de la pierna; 9. Ligamento sacrotuberoso; 10. Fascia lata; 11. Tendón sinfisario; a. Tuberosidad coxal; b. Cara glútea del ala del ilion; c. Cresta iliaca; d. Cuerpo del ilion; e. Eminencia iliopúbica; f. Acetábulo; g. Isquion; h. Tuberosidad isquiática; i. Promontorio del sacro; j. Vértebras lumbares; k. Vértebras caudales.

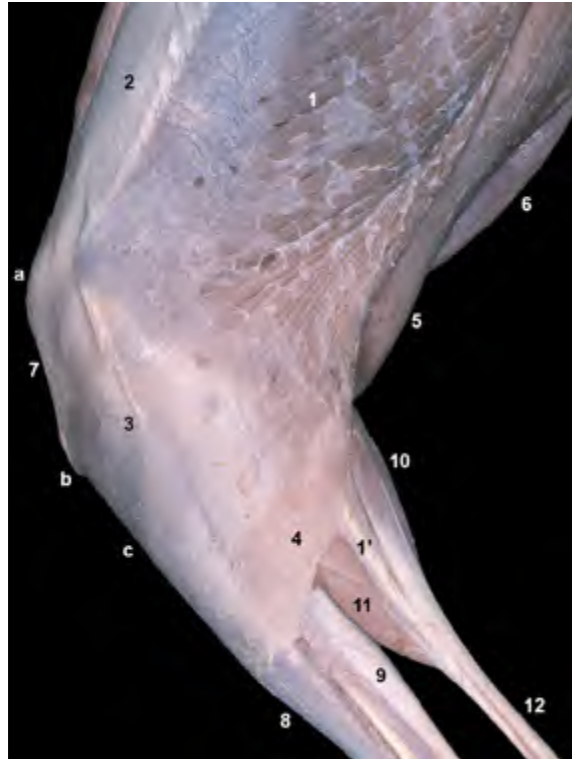

Figura 4.10 - Músculos superficiales del muslo y de la pierna. Visión lateral izquierda de la región de la rodilla. Se observa la amplia inserción del músculo bíceps femoral en la fascia lata y en la fascia de la pierna (que se ha eliminado distalmente para poder distinguir los músculos de la pierna). El músculo bíceps femoral presenta también una inserción en la tuberosidad del calcáneo, que contribuye a formar el tendón calcáneo común. 1. M. bíceps femoral; 1'. Contribución del m. bíceps femoral a la formación del tendón calcáneo común; 2. Fascia lata; 3. Fascia de la pierna; 4. Inserción del m. separador caudal de la pierna; 5. M. semitendinoso; 6. M. gracilis; 7. Ligamento rotuliano; 8. M. tibial craneal; 9. M. flexor digital lateral; 10. M. gastrocnemio (cabeza lateral); 11. M. flexor digital superficial; 12. Tendón calcáneo común; a. Área de proyección de la rótula; b. Tuberosidad de la tibia; c. Borde craneal de la tibia.

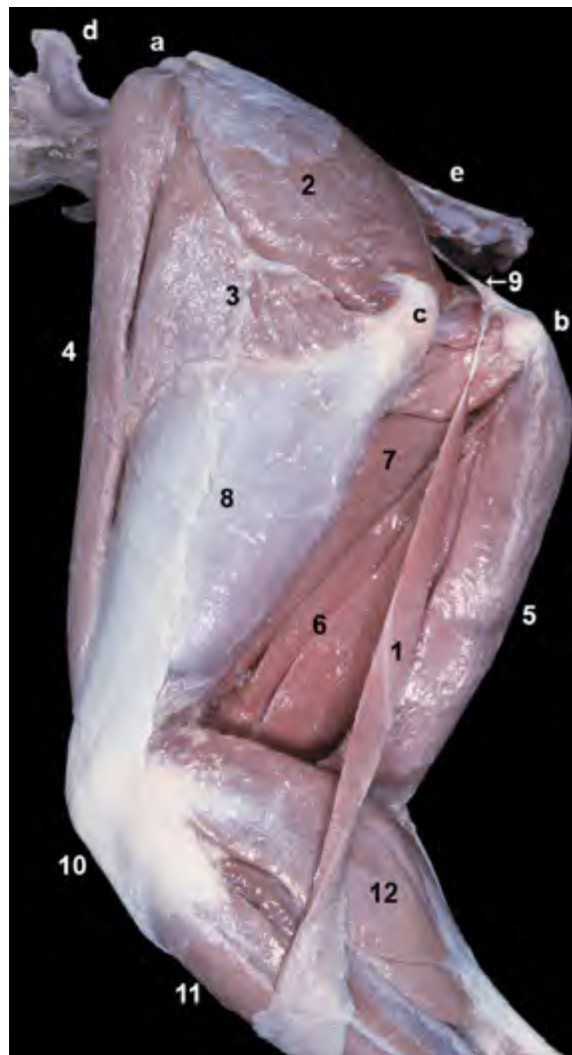


Figura 4.11 - Visión lateral izquierda del miembro pelviano. Se han eliminado los músculos glúteo superficial y bíceps femoral para poder observar el músculo separador caudal de la pierna. El músculo separador caudal de la pierna se origina en el ligamento sacrotuberoso y se inserta distalmente al bíceps femoral en la fascia de la pierna (que se ha retirado casi totalmente en la disección). 1. M. separador caudal de la pierna; 2. M. glúteo medio; 3. M. tensor de la fascia lata; 4. M. sartorio (parte craneal); 5. M. semitendinoso; 6. M. semimembranoso; 7. M. aductor; 8. Fascia lata (cubriendo al m. vasto lateral); 9. Ligamento sacrotuberoso; 10. Ligamento rotuliano; 11. M. tibial craneal; 12. M. gastrocnemio (cabeza lateral); a. Cresta iliaca; b. Tuberosidad isquiática; c. Trocánter mayor del fémur; d. 6ª vértebra lumbar; e. Vértebras caudales.

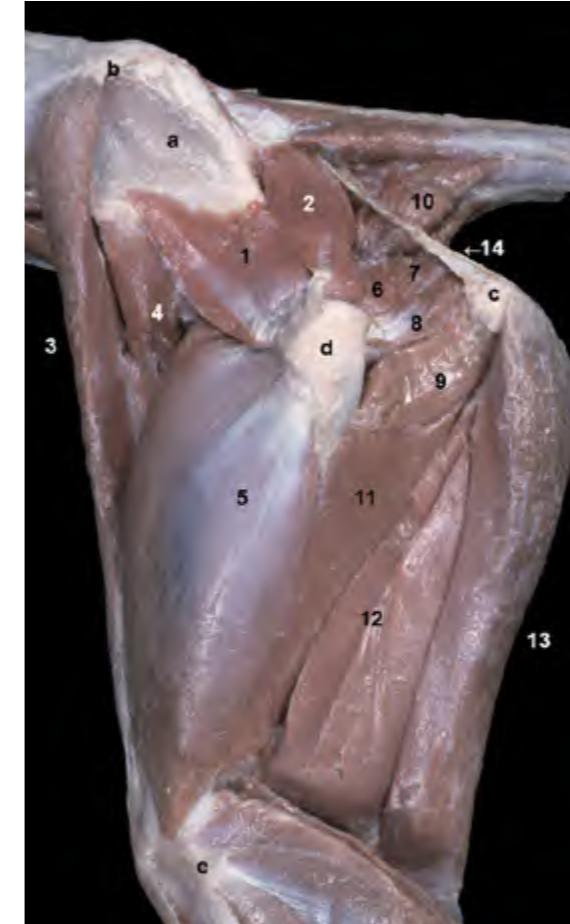


Figura 4.12 - Músculos profundos de la región glútea y del muslo. Visión lateral izquierda. Se han eliminado los músculos tensor de la fascia lata, bíceps femoral, glúteo medio y glúteo superficial. Al eliminar el músculo glúteo medio quedan visibles la cara glútea del ala del ilion y los dos músculos más profundos del grupo de los glúteos: piriforme y glúteo profundo; puede observarse su inserción en el trocánter mayor del fémur. 1. M. glúteo profundo; 2. M. piriforme; 3. M. sartorio (parte craneal); 4. M. sartorio (parte caudal); 5. M. vasto lateral; 6. M. gemelo craneal; 7. M. obturador interno; 8. M. gemelo caudal; 9. M. cuadrado femoral; 10. M. coccígeo; 11. M. aductor; 12. M. semimembranoso; 13. M. semitendinoso; 14. Ligamento sacrotuberoso; a. Cara glútea del ala del ilion; b. Cresta iliaca; c. Tuberosidad isquiática; d. Trocánter mayor del fémur; e. Epicóndilo lateral del fémur.

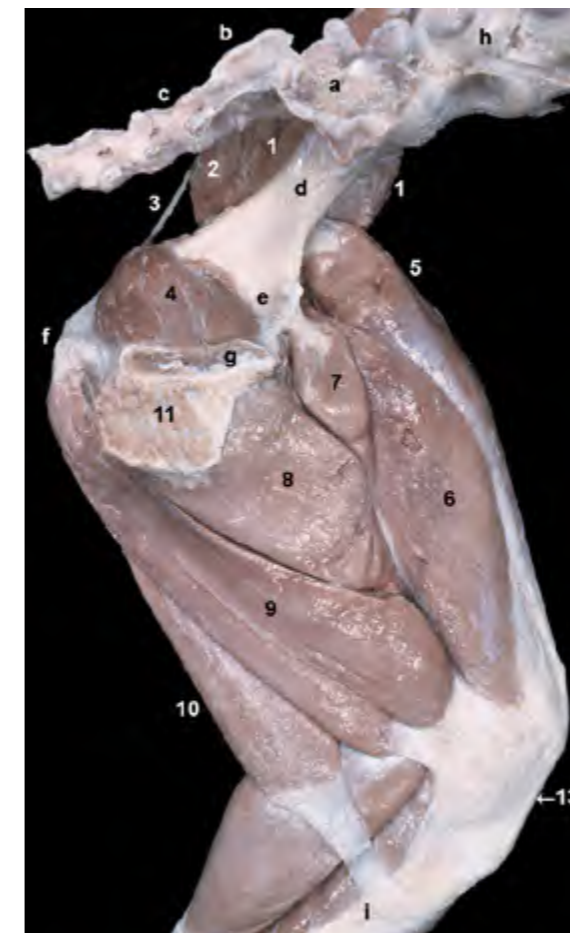


Figura 4.13 - Visión medial del miembro pelviano izquierdo. Músculos profundos del muslo. Se ha retirado el coxal derecho cortando la sínfisis pélvica y desarticulando la articulación sacroiliaca; esta maniobra nos deja observar la cavidad pélvica. La cavidad pélvica está delimitada, dorsalmente, por el sacro y las primeras vértebras caudales; lateralmente, por el ilion, los músculos glúteos y los músculos del diafragma pélvico (estos últimos se han retirado en esta disección) y el ligamento sacrotuberoso; ventralmente, por el isquion (que aparece cubierto por el músculo obturador interno) y el pubis. 1. M. glúteo medio; 2. M. piriforme; 3. Ligamento sacrotuberoso; 4. M. obturador interno; 5. M. recto femoral; 6. M. vasto medial; 7. M. pectíneo; 8. M. aductor; 9. M. semimembranoso; 10. M. semitendinoso; 11. Tendón sinfisario; 12. Mm. de la pierna; 13. Ligamento rotuliano; a. Cara auricular del sacro; b. Cresta sacra mediana; c. 1ª vértebra caudal; d. Cuerpo del ilion; e. Pubis; f. Tuberosidad isquiática; g. Sínfisis pélvica; h. Vértebras lumbares; i. Cara medial de la tibia.

M. semimembranoso (Figuras 4.5, 4.12, 4.13, 4.14, 4.15, 4.17)

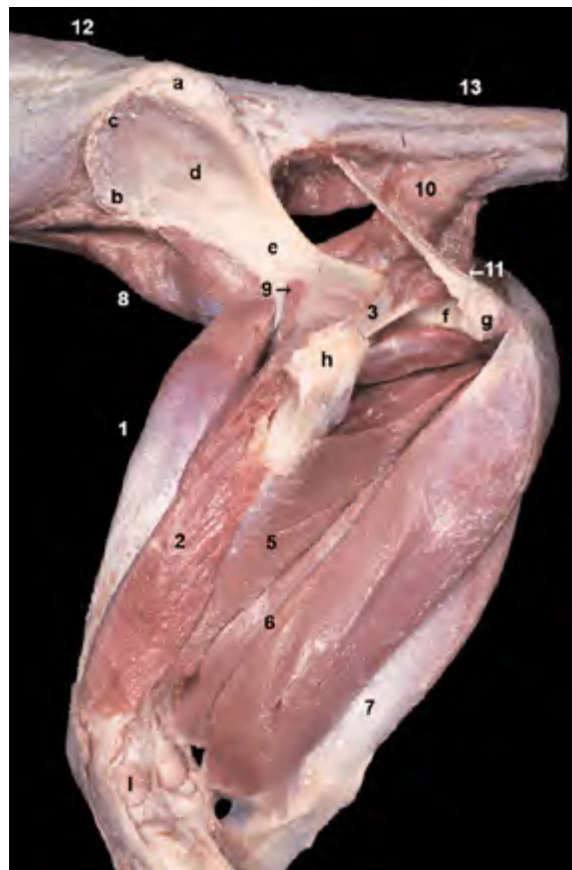
Es el más medial del grupo de músculos caudales del muslo. Tras originarse en la superficie ventral de la tuberosidad isquiática se divide en dos vientres que se insertan, respectivamente, junto al cóndilo medial del fémur (vientre craneal) y bajo el cóndilo medial de la tibia (vientre caudal).

Función: Extiende la cadera y la rodilla, participando en la propulsión del tronco. Si el miembro no apoya en el suelo actúa como flexor de la rodilla y aductor del miembro.

Inervación: Nervio ciático.

Grupo de músculos mediales del muslo

Los músculos mediales del muslo constituyen un potente grupo muscular, dispuesto entre la superficie ventral de la pelvis y la parte distal del fémur, que



actúa sobre la articulación de la cadera provocando la aducción, o impidiendo la abducción no deseada, del miembro. Además algunos de ellos, al insertarse en la fascia de la pierna y en la tibia, actúan también sobre la rodilla. Hay dos músculos superficiales (sartorio y gracilis) y dos profundos (pectíneo y aductor).

M. sartorio (Figuras 4.16, 4.18, 4.19)

Es un músculo largo y plano formado por dos partes (craneal y caudal) que se originan en el área de la tuberosidad coxal del ilion. La parte craneal, que forma el contorno craneal del muslo (Figuras 4.8, 4.11), se inserta en la fascia de la rodilla y en la rótula, mientras que la parte caudal lo hace más distalmente, en la fascia de la pierna y en el borde craneal de la tibia.

Función: Flexiona la cadera y adelanta y aduce el miembro. Flexiona la rodilla (con el miembro levantado) o la extiende (con el miembro apoyado).

Figura 4.14 - Músculos profundos de las regiones glútea y del muslo. Visión lateral izquierda. La retirada del músculo vasto lateral permite apreciar la disposición de otras dos cabezas del músculo cuádriceps: vasto intermedio y recto femoral. La cuarta cabeza, el vasto medial, se sitúa medialmente al fémur y no se aprecia en la disección. Se han eliminado también el músculo semitendinoso y los músculos de la pierna para poder observar las inserciones del semimembranoso y del gracilis. La retirada de los músculos cuadrado femoral y gemelos facilita la observación de los músculos obturadores externo e interno. 1. M. recto femoral; 2. M. vasto intermedio; 3. M. obturador interno; 4. M. obturador externo; 5. M. aductor; 6. M. semimembranoso; 7. M. gracilis; 8. M. iliopsoas; 9. M. articular de la cadera; 10. M. coccígeo; 11. Ligamento sacrotuberoso; 12. Grupo de Mm. epiaxiales; 13. Grupo de Mm. de la cola; a. Tuberosidad sacra; b. Tuberosidad coxal; c. Cresta iliaca; d. Cara glútea del ala del ilion; e. Cuerpo del ilion; f. Cuerpo del isquion; g. Tuberosidad isquiática; h. Trocánter mayor del fémur; i. Cóndilo lateral del fémur.

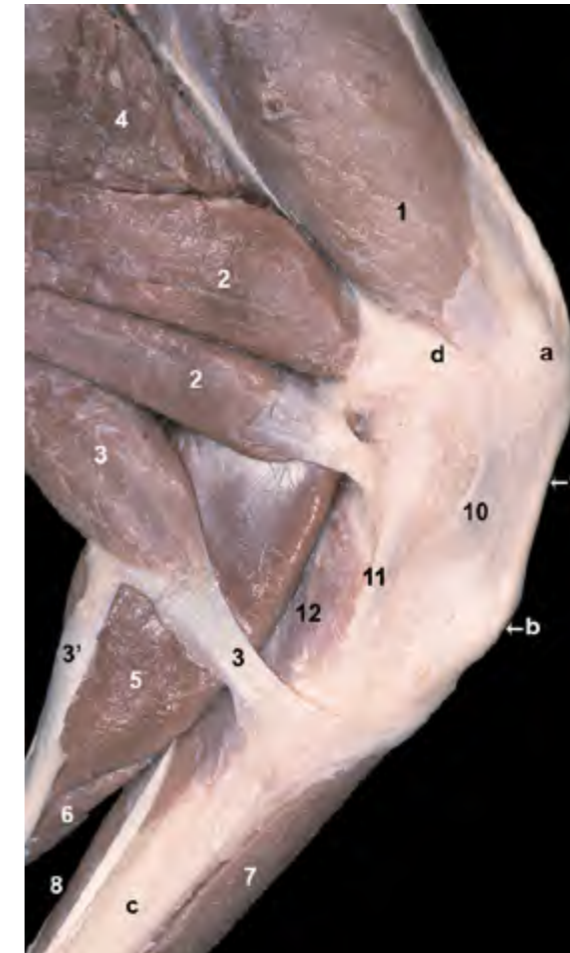


Figura 4.15 - Visión medial de la región de la rodilla y del tercio proximal de la pierna izquierda. Se han eliminado los músculos más superficiales (sartorio y gracilis). La retirada de los músculos más superficiales permite apreciar la inserción del músculo vasto medial en la rótula y la doble terminación del semimembranoso en el área de los cóndilos mediales del fémur y la tibia. Se observa también la inserción del músculo semitendinoso en la parte proximal de la cara medial de la tibia, así como su contribución a la formación del tendón calcáneo común. 1. M. vasto medial (m. cuádriceps femoral); 2. M. semimembranoso; 3. M. semitendinoso; 3'. Contribución del m. semitendinoso a la formación del tendón calcáneo común; 4. M. aductor; 5. M. gastrocnemio (cabeza medial); 6. M. flexor digital superficial; 7. M. tibial craneal; 8. Mm. flexores digitales profundos; 9. Ligamento rotuliano; 10. Fascia medial y cápsula articular de la rodilla; 11. Ligamento colateral medial; 12. M. poplíteo; a. Área de proyección de la rótula; b. Tuberosidad de la tibia; c. Cara medial de la tibia; d. Epicóndilo medial del fémur.

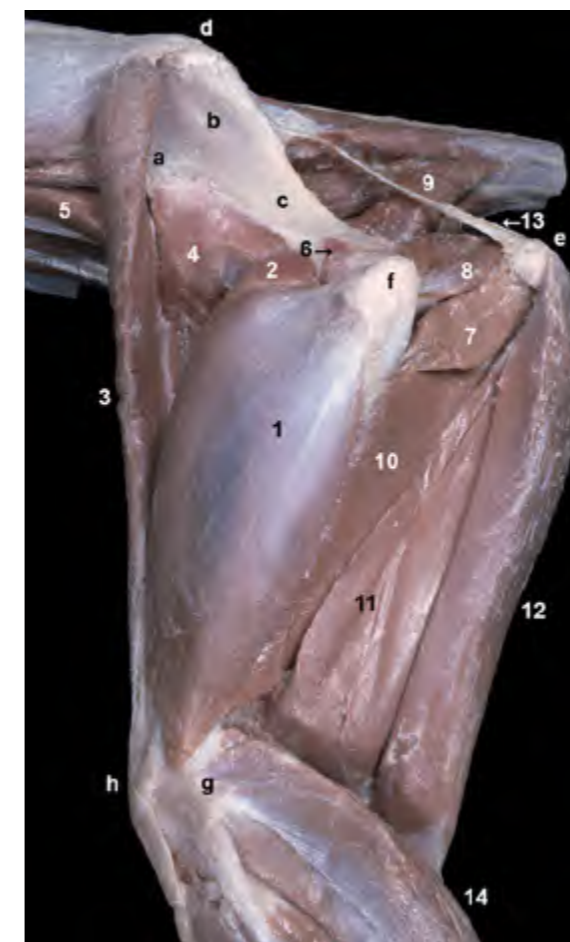


Figura 4.16 - Músculos profundos de las regiones glútea y del muslo. Visión lateral izquierda. La eliminación de los músculos glúteos y del tensor de la fascia lata (incluida la propia fascia lata) permite apreciar la disposición de dos de las cabezas del músculo cuádriceps femoral: músculos vasto lateral y recto femoral. Se ha eliminado también el músculo bíceps femoral. Se observa el origen de las dos partes del músculo sartorio (craneal y caudal) en el área de la tuberosidad coxal del ilion. El músculo sartorio forma el borde craneal del muslo. 1. M. vasto lateral; 2. M. recto femoral; 3. M. sartorio (parte craneal); 4. M. sartorio (parte caudal); 5. M. psoas mayor; 6. M. articular de la cadera; 7. M. cuadrado femoral; 8. M. gemelo caudal; 9. M. coccígeo; 10. M. aductor; 11. M. semimembranoso; 12. M. semitendinoso; 13. Ligamento sacrotuberoso; 14. Grupo de Mm. de la pierna; a. Tuberosidad coxal; b. Cara glútea del ala del ilion; c. Cuerpo del ilion; d. Tuberosidad sacra; e. Tuberosidad isquiática; f. Trocánter mayor del fémur; g. Epicóndilo lateral del fémur; h. Área de proyección de la rótula.

Inervación: Nervio femoral y ramos musculares del nervio safeno.

M. gracilis (Figuras 4.5, 4.17, 4.18, 4.19)

Es un músculo ancho que se dispone superficialmente ocupando gran parte de la cara medial del muslo. Se origina mediante una aponeurosis en la cara ventral de la sínfisis pélvica; dicha aponeurosis, llamada tendón sinfisario, se sitúa en la línea media y sirve también de origen al músculo contralateral y a los músculos aductores. La inserción tiene lugar, también en forma de aponeurosis, en la fascia de la pierna y el borde craneal de la tibia; desde el borde caudal de la aponeurosis se desprende una banda

tendinosa que colabora en la formación del tendón calcáneo común y termina en la tuberosidad del calcáneo.

Función: Aduce el miembro y colabora en la extensión de la rodilla.

Inervación: Nervio obturador.

M. pectíneo (Figuras 4.1, 4.9, 4.18, 4.19, 4.22)

Es un músculo pequeño, aunque potente, y fusiforme. Se origina en la eminencia iliopúbica y en el pecten del pubis. Su largo tendón de inserción termina distalmente en el labio medial de la cara áspera del fémur.

Función: Aduce el muslo.

Inervación: Nervio obturador.

Figura 4.17 - Músculos caudales y mediales del muslo. Visión lateral izquierda. Se han eliminado los músculos glúteos, cuádriceps femoral (excepto el vasto medial), bíceps femoral y semitendinoso, así como el grupo de músculos de la pierna. Ello permite ver con detalle la relación topográfica entre el fémur y varios músculos caudales y mediales del muslo. La eliminación del músculo semitendinoso permite visualizar con claridad los dos vientres del músculo semimembranoso, su origen en la tuberosidad isquiática y su doble inserción en la cara medial del área de la rodilla. Se aprecia también el músculo gracilis, dispuesto superficialmente en la cara medial del muslo; este músculo presenta una amplia aponeurosis de inserción que acaba en la cara medial de la tibia. También se han retirado los músculos cuadrado femoral y gemelos, lo que permite apreciar mejor la disposición de los músculos obturador interno y obturador externo. El primero cubre dorsalmente al isquion, mientras que el segundo lo hace ventralmente, contribuyendo entre ambos al cierre del agujero obturado del coxal. 1. M. semimembranoso; 2. M. gracilis; 3. M. aductor; 4. M. vasto medial (m. cuádriceps femoral); 5. M. iliopsoas; 6. M. obturador externo; 7. M. obturador interno; 8. M. articular de la cadera; 9. Grupo de Mm. epiaxiales; 10. Grupo de Mm. de la cola; 11. M. coccígeo; 12. Ligamento sacrotuberoso; a. Cara glútea del ala del ilion; b. Cuerpo del ilion; c. Cuerpo del isquion; d. Tuberosidad isquiática; e. Trocánter mayor del fémur; f. Epicóndilo lateral del fémur; g. Cóndilos del fémur.

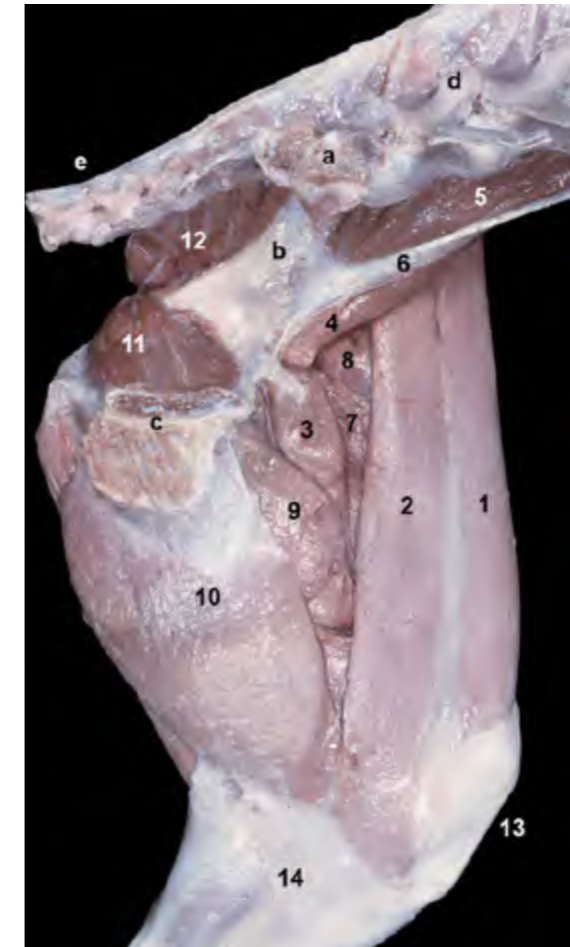
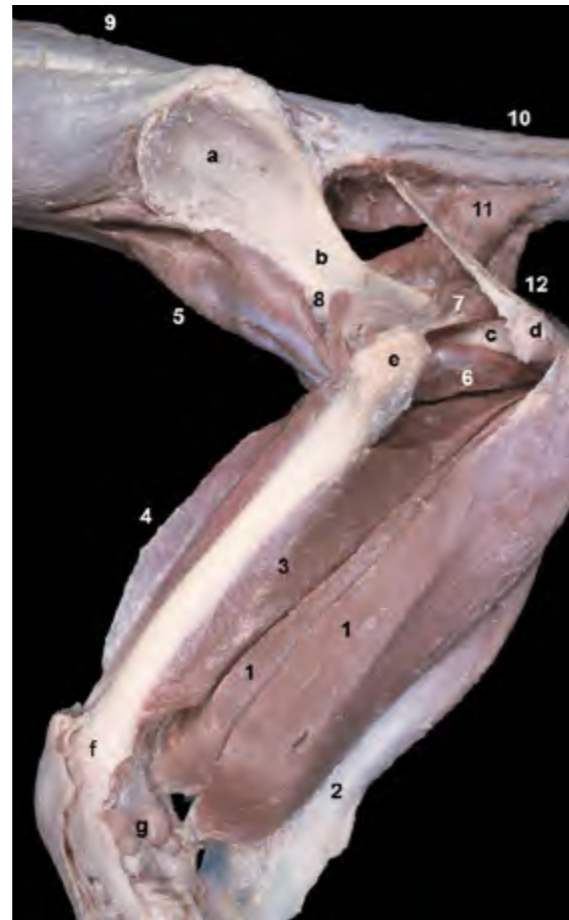


Figura 4.18 - Visión medial del miembro pelviano izquierdo. Músculos superficiales del muslo. Se ha retirado el coxal derecho cortando la sínfisis pélvica y desarticulando la articulación sacroiliaca; esta maniobra nos deja observar la cavidad pélvica. El triángulo femoral es un espacio triangular delimitado por los músculos sartorio (cranealmente), pectíneo (caudalmente), iliopsoas (proximalmente) y vasto medial (profundamente). Se identifica fácilmente en esta disección, y también es identificable por palpación en el animal vivo, debido a su posición superficial en la cara medial del muslo. Está recorrido por la arteria y vena femorales y, dado el curso superficial de la arteria, es un lugar adecuado para tomar el pulso. 1. M. sartorio (parte craneal); 2. M. sartorio (parte caudal); 3. M. pectíneo; 4. M. iliopsoas; 5. M. psoas mayor; 6. M. psoas menor; 7. M. vasto medial; 8. M. recto femoral; 9. M. aductor; 10. M. gracilis; 11. M. obturador interno; 12. M. piriforme; 13. Ligamento rotuliano; 14. Fascia de la pierna; a. Cara auricular del sacro; b. Cuerpo del ilion; c. Sínfisis pélvica; d. Vértebras lumbares; e. Vértebras caudales.

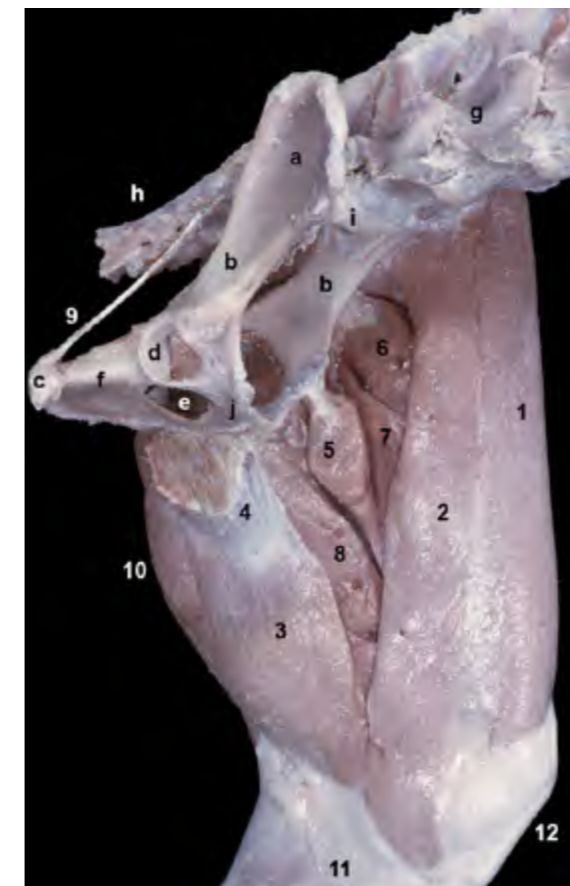


Figura 4.19 - Visión medial del miembro pelviano izquierdo. Músculos superficiales del muslo. Se han retirado los músculos extrínsecos del miembro. Aunque se ha eliminado el miembro derecho, se mantiene el coxal de ese lado para lograr una mejor comprensión topográfica. Puede apreciarse la disposición de los músculos mediales más superficiales. El músculo gracilis se origina en la sínfisis pélvica mediante el tendón sinfisario. El músculo sartorio se origina en la cresta iliaca y en la zona de la tuberosidad coxal. Ambos músculos se insertan en el borde craneal de la tibia mediante la fascia de la pierna. 1. M. sartorio (parte craneal); 2. M. sartorio (parte caudal); 3. M. gracilis; 4. Tendón sinfisario; 5. M. pectíneo; 6. M. recto femoral; 7. M. vasto medial; 8. M. aductor; 9. Ligamento sacrotuberoso; 10. M. semitendinoso; 11. Fascia de la pierna; 12. Ligamento rotuliano; a. Cara glútea del ala del ilion; b. Cuerpo del ilion; c. Tuberosidad isquiática; d. Acetábulo; e. Agujero obturado; f. Isquion; g. Vértebras lumbares; h. Vértebras caudales; i. Promontorio del sacro; j. Pubis.

Mm. aductores (Figuras 4.1, 4.9, 4.12, 4.18, 4.20, 4.21, 4.22, 4.23, 4.26)

El grupo de los músculos aductores tiene dos componentes independientes. El músculo aductor largo (Figura 4.22), que es con diferencia el más pequeño y se encuentra cubierto por el otro componente, se origina en la cara ventral de la rama craneal del pubis y se inserta proximalmente en el labio lateral de la cara áspera del fémur. El músculo aductor grande y corto (Figura 4.22), cubierto por el gracilis y mucho más voluminoso que la otra parte, se origina en el tendón sinfisario y en la cara ventral de la sínfisis pélvica. La inserción tiene lugar a lo largo de todo el labio lateral de la cara áspera del fémur.

Función: Aduce el miembro y extiende la cadera.

Inervación: Nervio obturador.

Grupo de músculos profundos de la cadera

Agrupar los pequeños músculos situados profundamente y en estrecha

relación con la articulación coxofemoral. La mayor parte de ellos se dispone caudalmente a la articulación y, dado su pequeño volumen, influyen mínimamente en los movimientos del miembro. En general actúan provocando la rotación externa del fémur.

M. obturador interno (Figuras 4.5, 4.24, 4.25, 4.26, 4.27, 4.32)

Se origina en la cara pélvica del pubis y del isquion, alrededor de los bordes del agujero obturado, de manera que el vientre muscular se dispone cubriendo dorsalmente el agujero. Su tendón de inserción abandona la pelvis, pasando a través de la incisura isquiática menor, y termina en la fosa trocantérica del fémur.

Función: Rota externamente el fémur y extiende la cadera.

Inervación: Nervio ciático.

Mm. gemelos (Figuras 4.24, 4.26)

Son dos pequeños músculos que,

parcialmente fusionados, se disponen flanqueando craneal y caudalmente al tendón del músculo obturador interno. Se originan en la espina isquiática y en el cuerpo del isquion y se insertan en la fosa trocantérica del fémur.

Función: Rotan externamente el fémur y extienden la cadera.

Inervación: Nervio ciático.

M. obturador externo (Figuras 4.20, 4.24, 4.26, 4.27, 4.28)

Se origina en la cara ventral del pubis y del isquion, alrededor de los bordes del agujero obturado, de manera que el vientre muscular se dispone cubriendo ventralmente el agujero. La inserción tiene lugar en la fosa trocantérica del fémur.

Función: Rota externamente el fémur y aduce el miembro.

Inervación: Nervio obturador.

M. cuadrado femoral (Figuras 4.12, 4.24, 4.29)

Se origina en la cara ventral de la tabla del isquion y se inserta en el área distal a la fosa trocantérica del fémur.

Función: Rota externamente el fémur y extiende la cadera.

Inervación: Nervio ciático.

M. articular de la cadera (Figuras 4.20, 4.22, 4.24, 4.27)

Contrariamente a los otros componentes del grupo, el músculo articular de la cadera se dispone craneolateralmente a la articulación, quedando cubierto por el músculo glúteo profundo. De pequeño tamaño, se origina en la cara lateral del cuerpo del ilion y, tras relacionarse estrechamente con la cápsula articular coxofemoral, se inserta cranealmente en el área del cuello del fémur.

Función: Tensa la cápsula articular y flexiona la articulación de la cadera.

Inervación: Nervio glúteo craneal.

Figura 4.20 - Músculos mediales del muslo. Visión lateral izquierda una vez retirados el músculo cuádriceps femoral y los músculos caudales del muslo. Reconocemos la disposición del músculo aductor, su origen en la cara ventral del isquion y su inserción en la cara áspera del fémur. Observamos también el vientre del músculo pectíneo, que también forma parte del grupo medial del muslo. Pueden observarse los músculos del diafragma pélvico (cocígeo y elevador del ano) disponiéndose entre el coxal y las vértebras caudales. El diafragma pélvico contribuye a formar las paredes laterales de la cavidad pélvica. El pequeño músculo articular de la cadera se dispone craneolateralmente sobre la articulación coxofemoral. 1. M. articular de la cadera; 2. M. iliopsoas; 2'. M. iliaco; 2''. M. psoas mayor; 3. M. obturador interno; 4. M. obturador externo; 5. M. pectíneo; 6. M. aductor; 7. Ligamento sacrotuberoso; 8. Cápsula articular de la cadera; 9. M. cocígeo; 10. M. elevador del ano; 11. Grupo de mm. epiaxiales; 12. Grupo de Mm. de la cola; a. Cara glútea del ala del ilion; b. Cuerpo del ilion; c. Isquion; d. Tuberosidad isquiática; e. Trocánter mayor del fémur; f. Cóndilo medial del fémur.

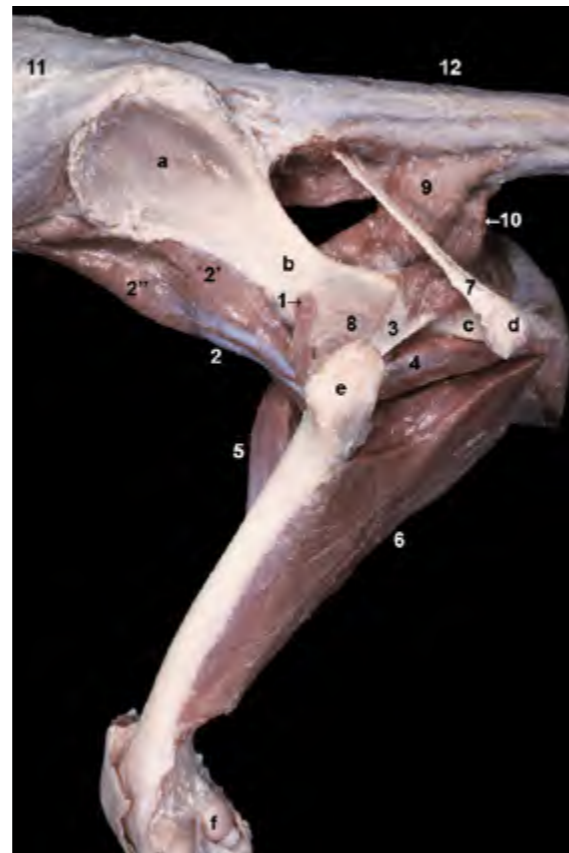
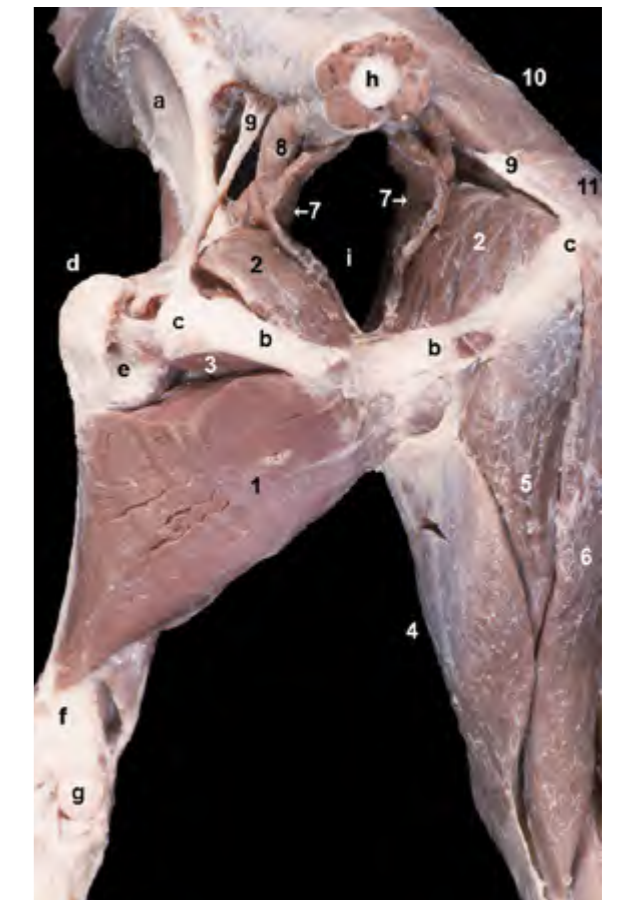

Figura 4.21 - Músculos profundos del muslo. Visión caudal. Se observa el contraste entre los miembros derecho, donde se mantienen todos los músculos, e izquierdo, donde sólo se conservan los músculos más profundos. Puede apreciarse la disposición del músculo aductor, originándose ventralmente en el isquion y el pubis, e insertándose en la cara áspera del fémur. Se distinguen los tendones de inserción, en la fosa trocantérica del fémur, de los músculos obturador interno y obturador externo. Ambos músculos cubren el agujero obturado del coxal dorsal y ventralmente, respectivamente. 1. M. aductor; 2. M. obturador interno; 3. M. obturador externo; 4. M. gracilis; 5. M. semimembranoso; 6. M. semitendinoso; 7. M. elevador del ano; 8. M. cocígeo; 9. Ligamento sacrotuberoso; 10. M. glúteo medio; 11. M. glúteo superficial; a. Cara glútea del ala del ilion; b. Arco isquiático; c. Tuberosidad isquiática; d. Trocánter mayor del fémur; e. Fosa trocantérica; f. Cara poplítea del fémur; g. Cóndilo medial del fémur; h. Vértebra caudal; i. Cavidad pélvica.



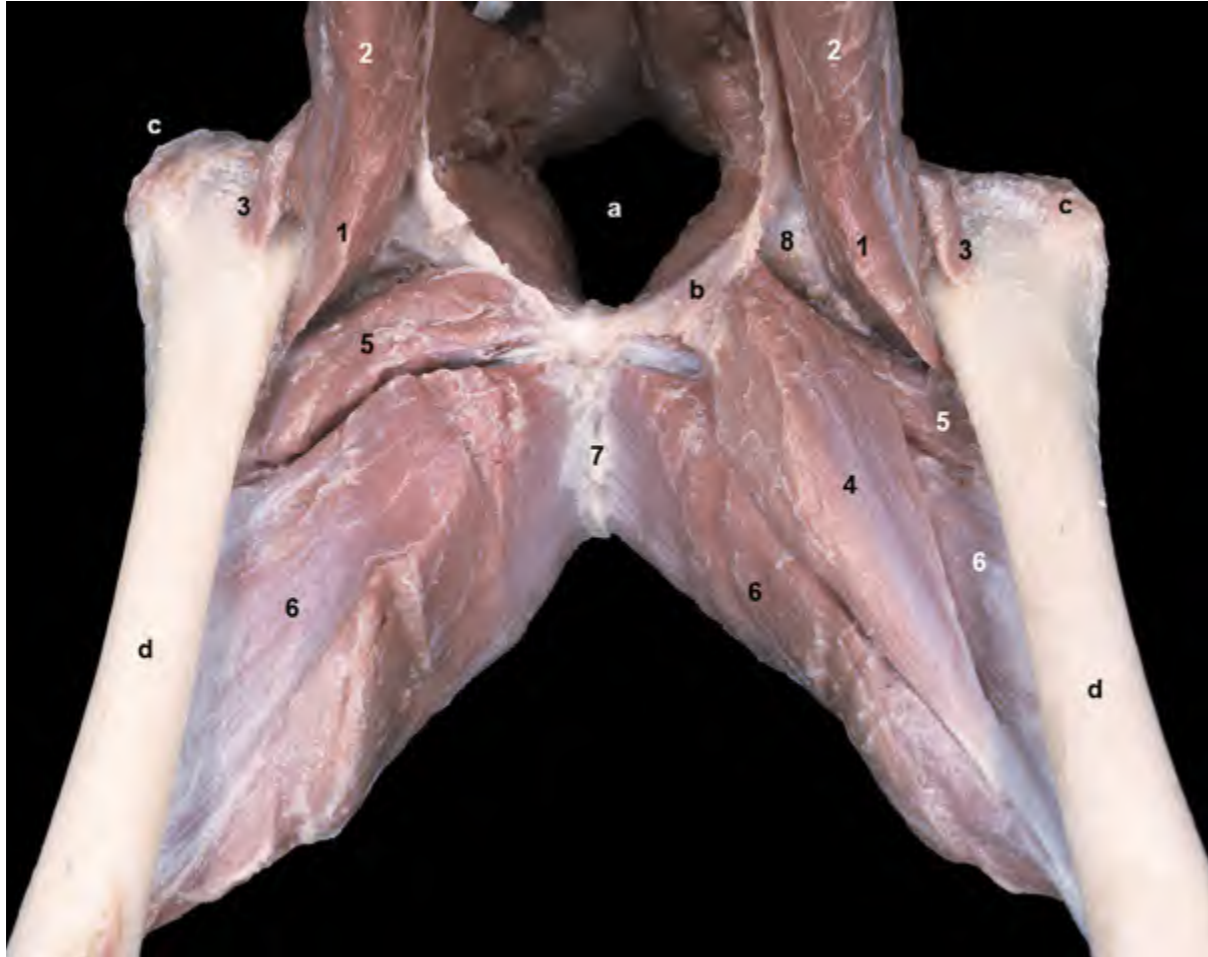

Figura 4.22 - Músculos profundos y mediales del muslo. Visión craneal. En el miembro derecho se ha eliminado el músculo pectíneo para poder observar las dos partes del músculo aductor. Se aprecia el vientre fusiforme del músculo pectíneo originándose en la eminencia iliopúbica y su delgado y largo tendón dirigiéndose al labio medial de la cara áspera del fémur. El músculo aductor se origina en el pubis, en la sínfisis pélvica y en el tendón sinfisario y se inserta en la cara áspera del fémur. Está formado por dos partes: el músculo aductor largo (más pequeño) y el músculo aductor grande y corto (más voluminoso). Ambos vientres se reconocen bien en la imagen. 1. M. iliaco; 2. M. psoas mayor; 3. M. articular de la cadera; 4. M. pectíneo; 5. M. aductor largo; 6. M. aductor grande y corto; 7. Tendón sinfisario; 8. Articulación de la cadera; a. Cavidad pélvica; b. Eminencia iliopúbica (pubis); c. Trocánter mayor del fémur; d. Cuerpo del fémur.

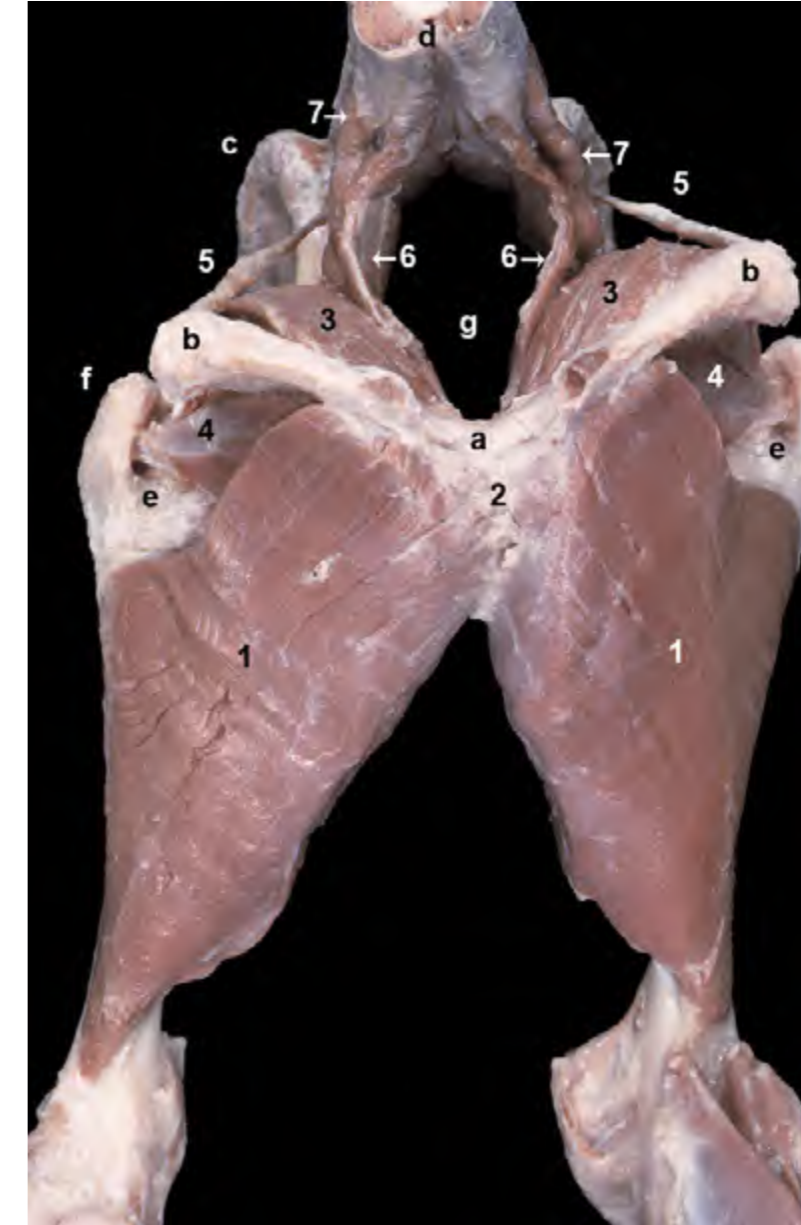


Figura 4.23 - Músculos profundos del muslo. Visión caudal. Se observa el origen de los músculos aductores de los dos lados corporales en el tendón sinfisario. Pueden reconocerse los músculos del diafragma pélvico (coccígeo y elevador del ano) disponiéndose entre el coxal y las vértebras caudales. El diafragma pélvico contribuye a formar las paredes laterales de la cavidad pélvica. 1. M. aductor; 2. Tendón sinfisario; 3. M. obturador interno; 4. M. obturador externo; 5. Ligamento sacrotuberoso; 6. M. elevador del ano; 7. M. coccígeo; a. Arco isquiático; b. Tuberosidad isquiática; c. Cresta iliaca; d. Vértebra caudal; e. Fosa trocánterica; f. Trocánter mayor del fémur; g. Cavidad pélvica.

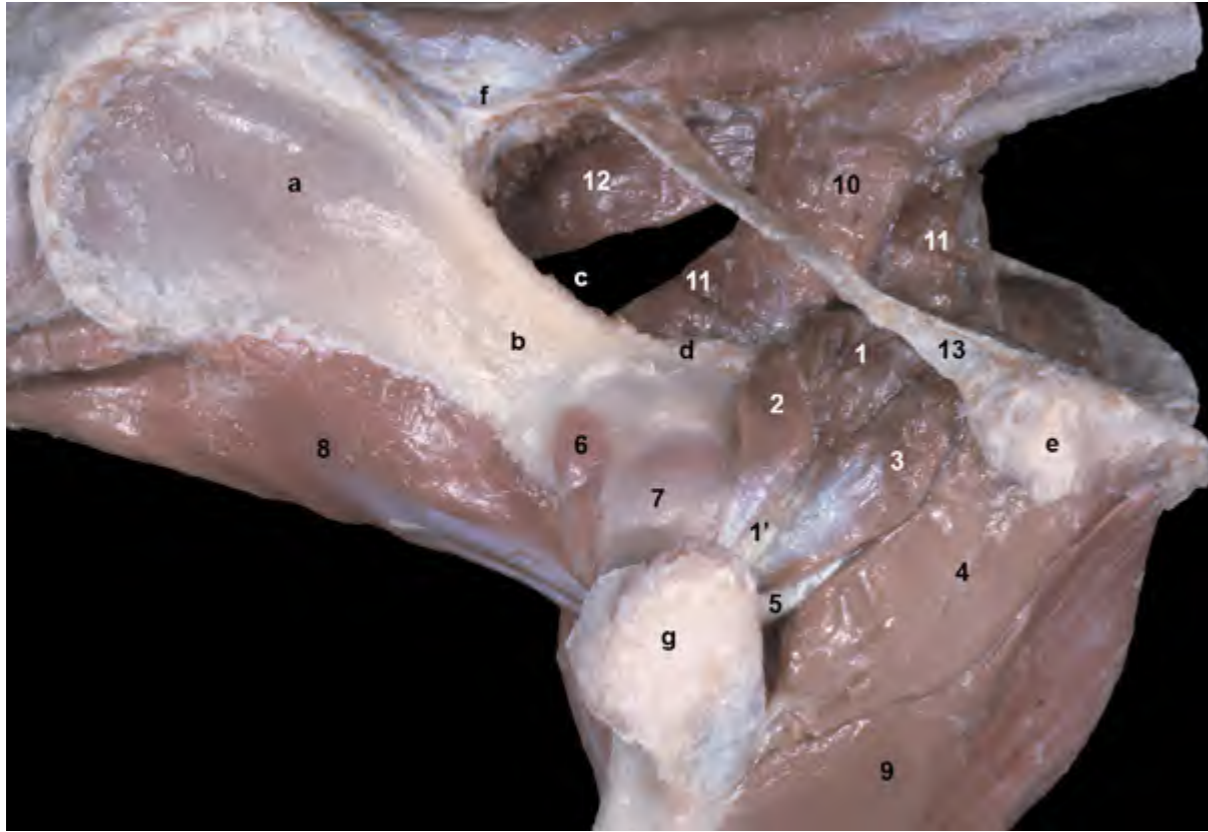

Figura 4.24 - Músculos profundos de la articulación de la cadera. Visión lateral. La mayor parte de los músculos profundos de la cadera unen el isquion, dorsal y ventralmente, con la fosa trocantérica del fémur. Se disponen caudalmente a la articulación y son rotadores externos de la misma. 1. M. obturador interno; 1'. Tendón del m. obturador interno; 2. M. gemelo craneal; 3. M. gemelo caudal; 4. M. cuadrado femoral; 5. Tendón del m. obturador externo; 6. M. articular de la cadera; 7. Cápsula articular de la cadera; 8. M. iliopsoas; 9. M. aductor; 10. M. coccígeo; 11. M. elevador del ano; 12. M. sacrocaudal ventral lateral; 13. Ligamento sacrotuberoso; a. Cara glútea del ala del ilion; b. Cuerpo del ilion; c. Incisura isquiática mayor; d. Espina isquiática; e. Tuberosidad isquiática; f. Cresta sacra lateral; g. Trocánter mayor del fémur.

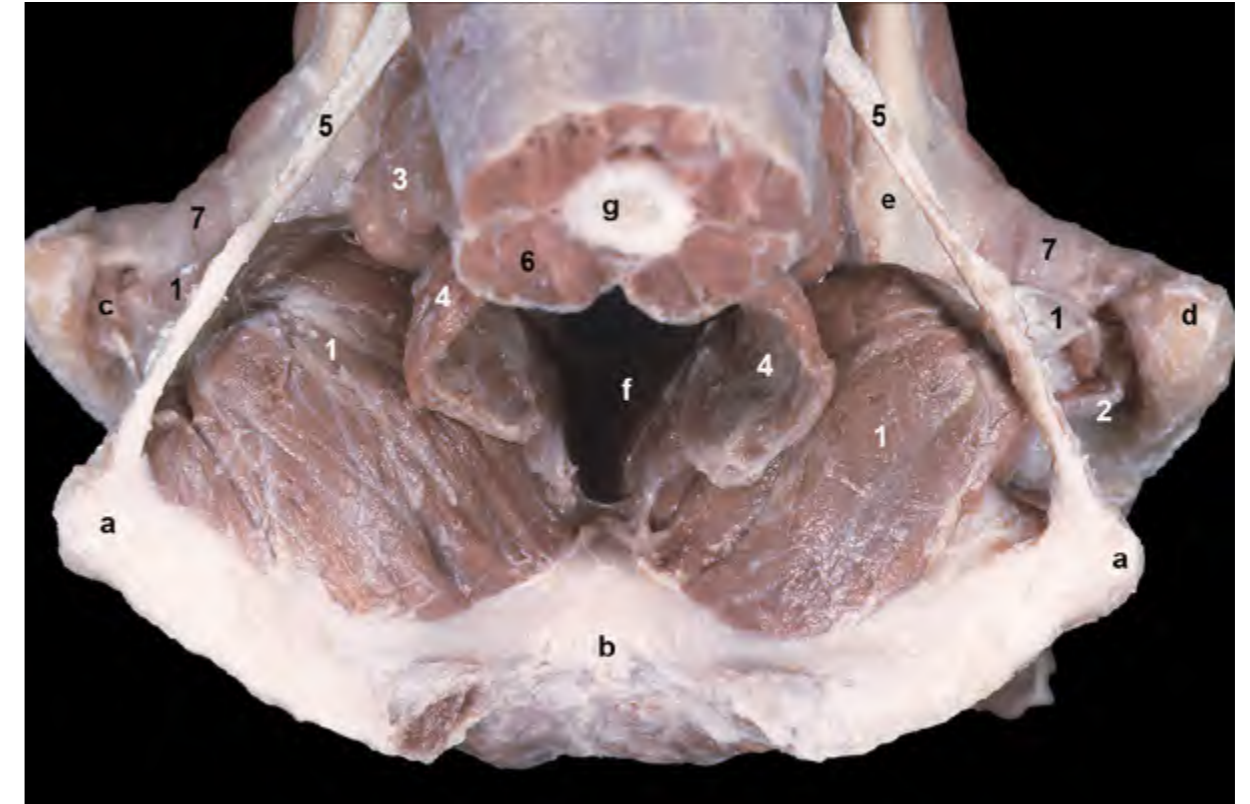


Figura 4.25 - Músculo obturador interno. Visión dorsal. Se han eliminado los músculos gemelos. Se observa cómo el músculo obturador interno se origina en la cara pélvica del isquion y del pubis, cubre dorsalmente el agujero obturado del coxal, atraviesa la incisura isquiática menor pasando bajo el ligamento sacrotuberoso y termina insertándose en la fosa trocantérica del fémur. 1. M. obturador interno; 2. M. obturador externo; 3. M. coccígeo; 4. M. elevador del ano; 5. Ligamento sacrotuberoso; 6. Mm. de la cola; 7. Cápsula articular de la cadera; a. Tuberosidad isquiática; b. Arco isquiático; c. Fosa trocantérica del fémur; d. Trocánter mayor; e. Espina isquiática; f. Cavidad pélvica; g. Vértebra caudal.

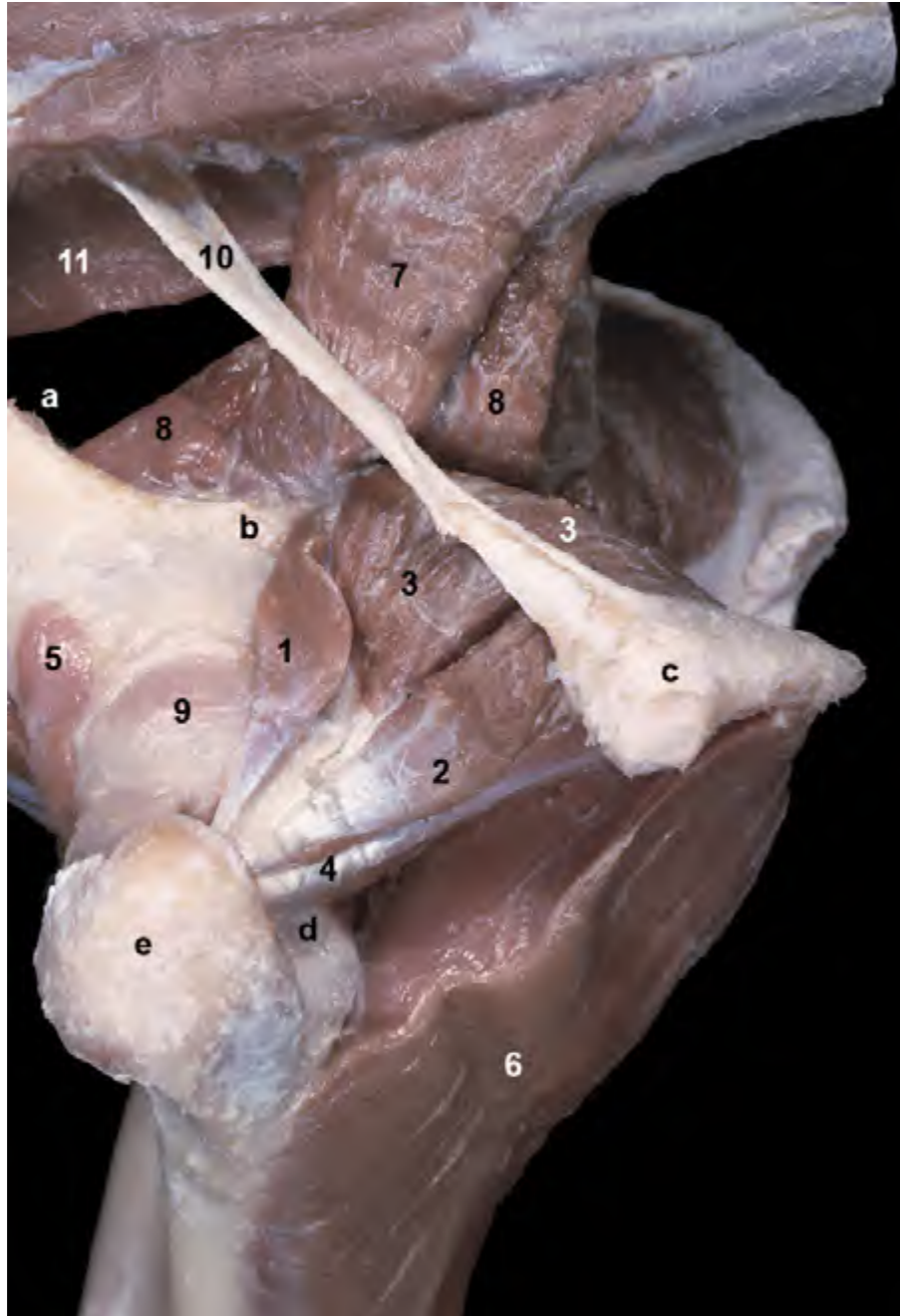


Figura 4.26 - Músculos profundos de la articulación de la cadera. Visión lateral. Se ha eliminado uno de los músculos del grupo (m. cuadrado femoral). Puede observarse cómo los músculos gemelos, que se originan en el borde lateral del isquion, flanquean al músculo obturador interno. El músculo obturador interno, que se origina en la superficie dorsal de isquion y pubis, discurre sobre la incisura isquiática menor. Los tendones de los tres músculos se insertan en la fosa trocánterica del fémur (donde también termina el músculo obturador externo). 1. M. gemelo craneal; 2. M. gemelo caudal; 3. M. obturador interno; 4. M. obturador externo; 5. M. articular de la cadera; 6. M. aductor; 7. M. coccígeo; 8. M. elevador del ano; 9. Cápsula articular de la cadera; 10. Ligamento sacrotuberoso; 11. M. sacrocaudal ventral lateral; a. Incisura isquiática mayor; b. Espina isquiática; c. Tuberosidad isquiática; d. Fosa trocánterica; e. Trocánter mayor del fémur.

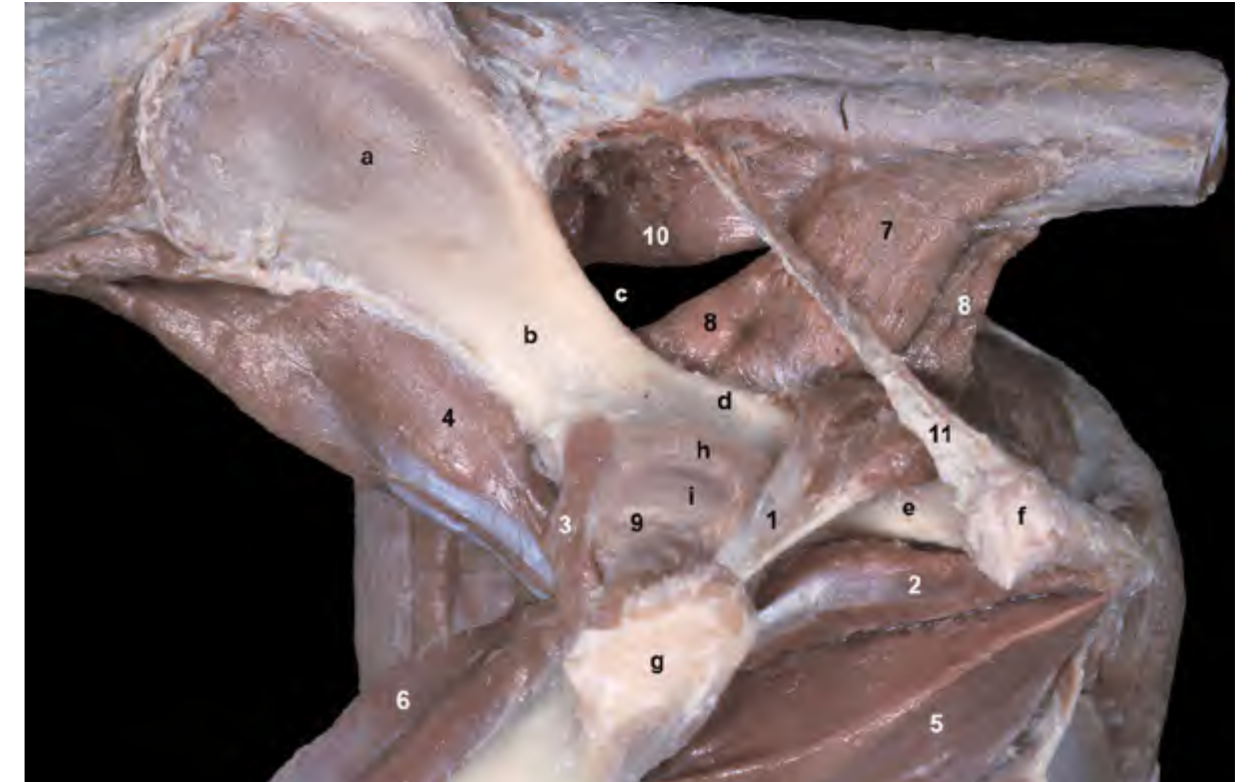


Figura 4.27 - Músculos profundos de la cadera. Visión lateral. Se han eliminado los músculos gemelos y cuadrado femoral con el fin de obtener una imagen más clara de los músculos obturador interno y obturador externo. Se observa cómo el músculo obturador interno cubre dorsalmente al isquion, mientras que el obturador externo lo hace ventralmente; entre ambos músculos contribuyen al cierre del agujero obturado del coxal. Bajo la cápsula articular de la cadera se intuyen los relieves del acetábulo del coxal y de la cabeza del fémur. Ambas estructuras forman parte de la articulación coxofemoral. 1. M. obturador interno; 2. M. obturador externo; 3. M. articular de la cadera; 4. M. iliopsoas; 5. M. aductor; 6. M. vasto medial; 7. M. coccígeo; 8. M. elevador del ano; 9. Cápsula articular de la cadera; 10. M. sacrocaudal ventral lateral; 11. Ligamento sacrotuberoso; a. Cara glútea del ala del ilion; b. Cuerpo del ilion; c. Incisura isquiática mayor; d. Espina isquiática; e. Cuerpo del isquion; f. Tuberosidad isquiática; g. Trocánter mayor del fémur; h. Relieve del borde del acetábulo; i. Relieve de la cabeza del fémur.

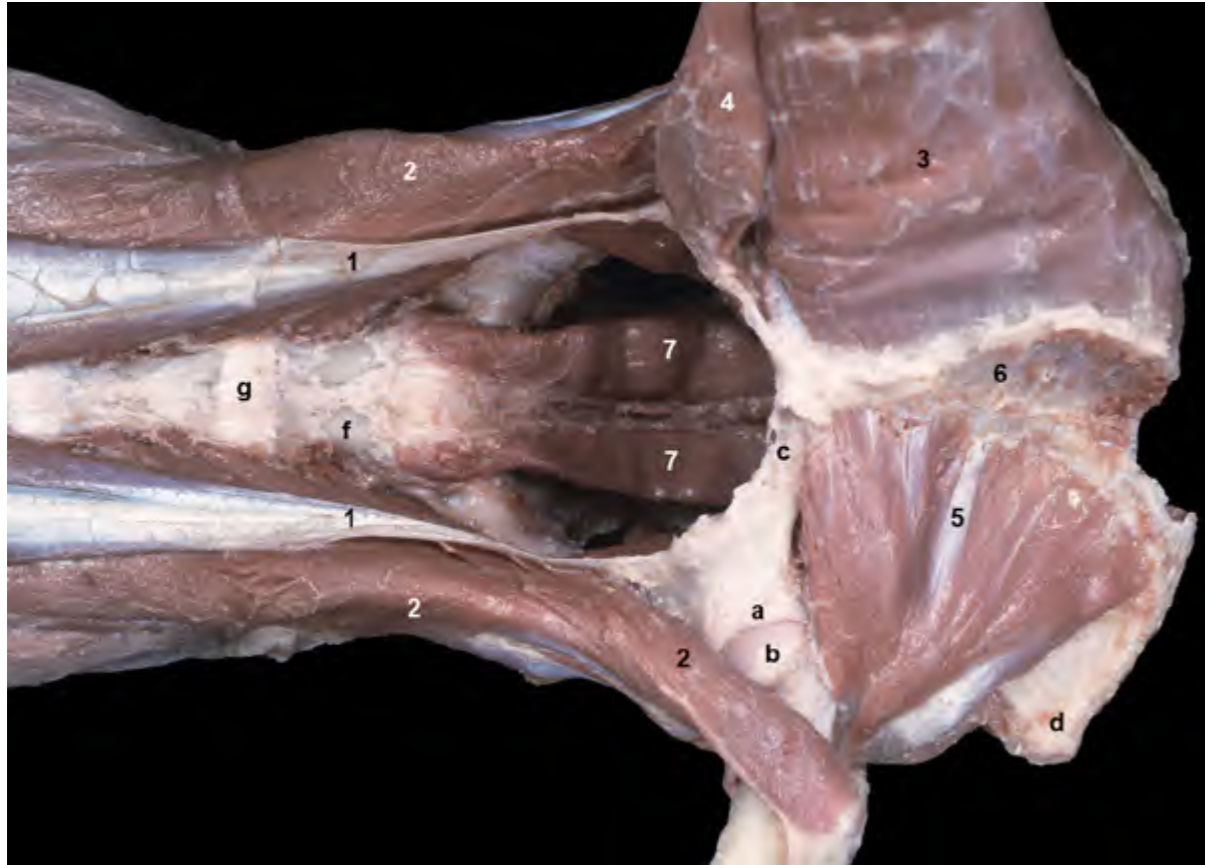

Figura 4.28 - Visión ventral de los músculos mediales y profundos de la articulación de la cadera. En la extremidad izquierda (parte superior de la imagen) se observan los músculos aductor y pectíneo, del grupo de músculos mediales del muslo. En la extremidad derecha (parte inferior de la imagen) esos músculos se han eliminado para poder observar la disposición del músculo obturador externo, que cubre ventralmente al agujero obturado. Los músculos de la cintura pélvica, que se han conservado en esta disección, se insertan en la línea arqueada del ilion (m. psoas menor) y en el trocánter menor del fémur (m. iliopsoas). Se ha retirado la cápsula de la articulación coxofemoral derecha, lo que permite ver el borde acetabular y la cabeza del fémur. 1. M. psoas menor; 2. M. iliopsoas; 3. M. aductor; 4. M. pectíneo; 5. M. obturador externo; 6. Tendón sinfisario; 7. M. sacrocaudal ventral lateral; a. Borde del acetábulo; b. Cabeza del fémur; c. Pubis; d. Tuberosidad isquiática; e. Trocánter menor del fémur; f. Vértebra L7; g. Disco intervertebral.

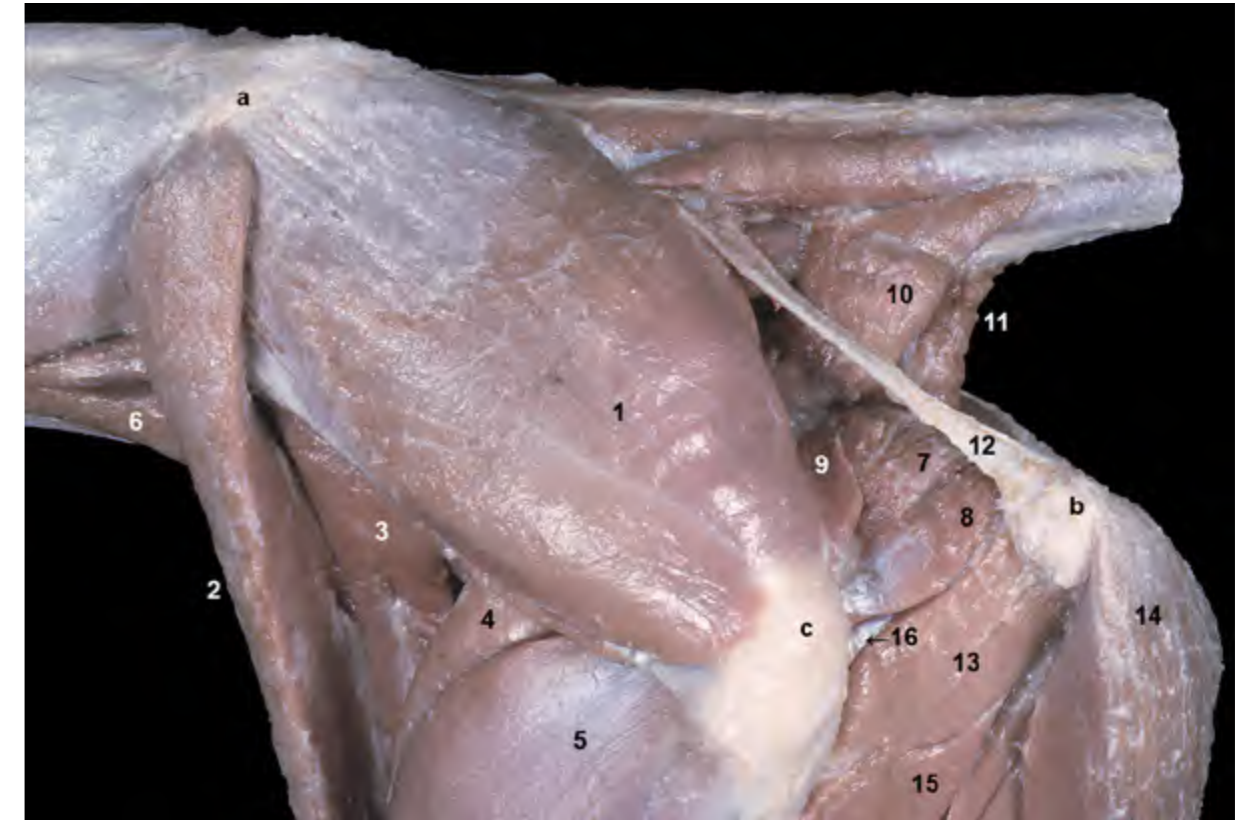

Figura 4.29 - Músculos de la región glútea. Visión lateral izquierda. Se ha eliminado el músculo glúteo superficial. El músculo glúteo medio se origina en la cara glútea del ala del ilion y se inserta en el trocánter mayor del fémur. Es el más voluminoso de los músculos glúteos y, como todos ellos, es extensor de la articulación coxofemoral. 1. M. glúteo medio; 2. M. sartorio (parte craneal); 3. M. sartorio (parte caudal); 4. M. recto femoral; 5. M. vasto lateral; 6. M. psoas mayor; 7. M. obturador interno; 8. M. gemelo caudal; 9. M. gemelo craneal; 10. M. coccígeo; 11. M. elevador del ano; 12. Ligamento sacrotuberoso; 13. M. cuadrado femoral; 14. M. semitendinoso; 15. M. aductor; 16. Tendón del m. obturador externo; a. Cresta iliaca; b. Tuberosidad isquiática; c. Trocánter mayor del fémur.

Músculos de la articulación de la rodilla

Como se ha indicado anteriormente, algunos de los elementos incluidos en el grupo de músculos de la cadera son capaces de mover también, y frecuentemente de forma significativa, la articulación de la rodilla. Hay, además de ellos, otros dos músculos que actúan específicamente sobre la rodilla: el músculo cuádriceps femoral, que es un potente extensor, y el músculo poplíteo, de carácter flexor.

M. cuádriceps femoral (Figuras 4.30, 4.32, 4.33, 4.55)

El músculo cuádriceps femoral constituye un potente y voluminoso grupo muscular dispuesto cranealmente a lo largo del muslo y estrechamente relacionado con el fémur, al que cubre lateral, craneal y medialmente. Está cubierto por el músculo tensor de la fascia lata y la propia fascia lata, lateralmente, y el músculo sartorio, medialmente.

Sus cuatro cabezas (músculos recto fe-

moral, vasto lateral, vasto intermedio y vasto medial) convergen distalmente insertándose sobre la rótula, que actúa como un hueso sesamoideo. La inserción final y conjunta de las cuatro cabezas tiene lugar por medio del ligamento rotuliano en la tuberosidad de la tibia.

- *M. recto femoral* (Figuras 4.9, 4.13, 4.14, 4.16, 4.31). Se origina en el cuerpo del ilion, cranealmente al acetábulo. Es la única cabeza que se origina en el coxal, y la más craneal de las cuatro, quedando parcialmente encerrada entre los vastos lateral y medial.
- *M. vasto lateral* (Figuras 4.11, 4.12, 4.16). Es la más grande de las cuatro cabezas. Se origina en la parte proximal del cuerpo del fémur, craneolateralmente.
- *M. vasto medial* (Figuras 4.9, 4.13, 4.15, 4.31). Se origina en la parte proximal del cuerpo del fémur, craneomedialmente. Cubre la cara medial del fémur.
- *M. vasto intermedio* (Figura 4.14). Se origina en la parte proximal del cuerpo del fémur, cranealmente. Es la más débil

de las cuatro cabezas y cubre cranealmente al fémur, quedando rodeado por las otras tres cabezas.

Función: El m. cuádriceps femoral es el más potente extensor de la rodilla, por lo que participa de manera importante en la propulsión del tronco. Fija la rodilla cuando el animal se encuentra en la estación, colaborando por tanto en el sostén del peso del tronco. Además, el m. recto femoral, debido a su origen en el ilion, flexiona la cadera.

Inervación: Nervio femoral.

M. poplíteo (Figuras 4.32, 4.33, 4.47, 4.50)

Se origina en la fosa para el músculo poplíteo, situada sobre el cóndilo lateral del fémur. Su largo tendón de origen da lugar a un vientre triangular que, cubierto por los músculos gastrocnemio y flexor digital superficial, se dispone sobre el tercio proximal de la cara caudal de la tibia. La inserción tiene lugar en el borde

medial de la tibia. El tendón de origen del músculo contiene un hueso sesamoideo.

Función: Flexiona la rodilla y rota internamente la pierna.

Inervación: Nervio tibial.

Músculos que actúan sobre el tarso y los dedos

Los componentes de este grupo muscular se originan, en general, en la parte distal del fémur o en la parte proximal de la tibia y el peroné. Sus vientres, que son alargados y fusiformes, cubren los huesos de la pierna craneal, lateral y caudalmente (la cara medial de la tibia es subcutánea). Presentan largos tendones, algunos de los cuales se encuentran fijados mediante retináculos a su paso por las regiones distal de la pierna y tarsiana, que se insertan en los huesos del tarso, en los metatarsianos o en las falanges. Se dividen, funcional y topográficamente, en dos grupos: craneolateral y caudal.

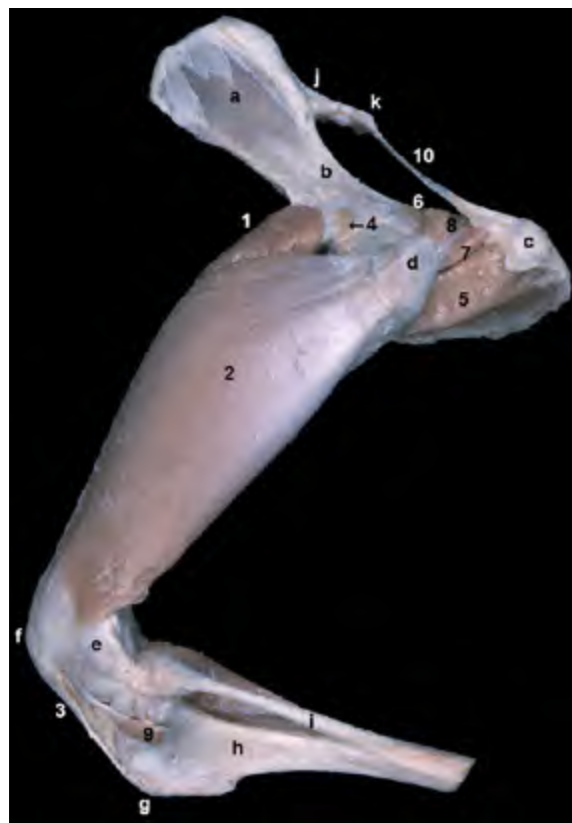

Figura 4.30 - Visión lateral izquierda del músculo cuádriceps femoral (se observan dos de sus cuatro cabezas: los músculos recto femoral y vasto lateral). Se ha conservado además el grupo de músculos profundos de la cadera. El músculo cuádriceps femoral se dispone cranealmente en el muslo, rodeando al fémur craneal, lateral y medialmente. Los tendones de sus cuatro cabezas se unen convergiendo sobre la rótula, desde donde el ligamento rotuliano continúa distalmente para terminar en la tuberosidad de la tibia. El músculo es un potente extensor de la rodilla. 1. *M. recto femoral*; 2. *M. vasto lateral*; 3. Ligamento rotuliano; 4. *M. articular de la cadera*; 5. *M. cuadrado femoral*; 6. *M. gemelo craneal*; 7. *M. gemelo caudal*; 8. *M. obturador interno*; 9. Tendón del m. extensor digital largo (cortado); 10. Ligamento sacrotuberoso; a. Cara glútea del ala del ilion; b. Cuerpo del ilion; c. Tuberosidad isquiática; d. Trocánter mayor del fémur; e. Epicóndilo lateral del fémur; f. Área de proyección de la rótula; g. Tuberosidad de la tibia; h. Cara lateral de la tibia; i. Peroné; j. Sacro; k. 1ª vértebra caudal.

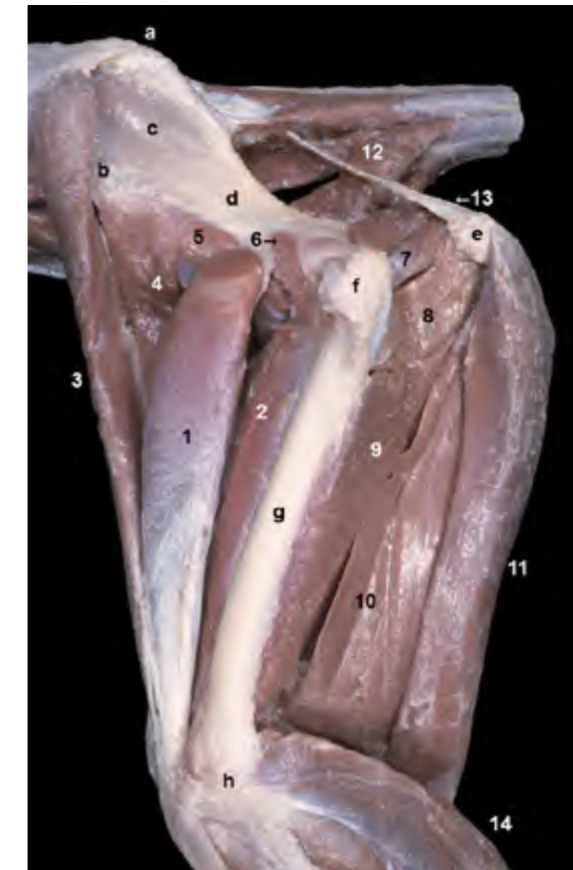


Figura 4.31 - Músculos profundos de las regiones glútea y del muslo. Visión lateral izquierda. La retirada de los músculos vasto lateral y vasto intermedio permite observar la disposición de las dos cabezas restantes del cuádriceps femoral: el músculo recto femoral (1) y el vasto medial (2). Asimismo, podemos ver la relación topográfica entre el fémur y los diferentes grupos musculares que conforman el muslo. 1. *M. recto femoral*; 2. *M. vasto medial*; 3. *M. sartorio* (parte craneal); 4. *M. sartorio* (parte caudal); 5. *M. iliopsoas*; 6. *M. articular de la cadera*; 7. *M. gemelo caudal*; 8. *M. cuadrado femoral*; 9. *M. aductor*; 10. *M. semimembranoso*; 11. *M. semitendinoso*; 12. *M. coccígeo*; 13. Ligamento sacrotuberoso; 14. Grupo de Mm. de la pierna; a. Tuberosidad sacra; b. Tuberosidad coxal; c. Cara glútea del ala del ilion; d. Cuerpo del ilion; e. Tuberosidad isquiática; f. Trocánter mayor del fémur; g. Cuerpo del fémur; h. Epicóndilo lateral del fémur.

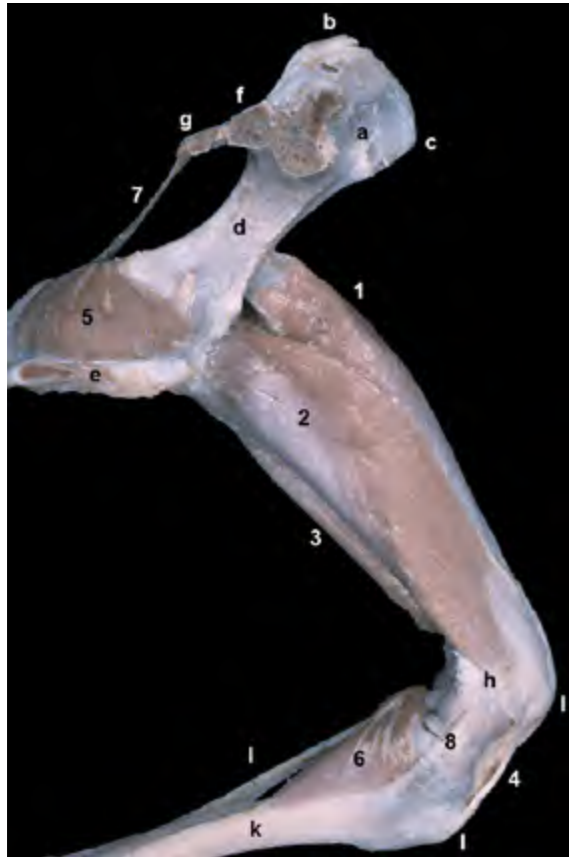


Figura 4.32 - Visión medial del músculo cuádriceps femoral del lado izquierdo. Se observan los músculos recto femoral, vasto medial y vasto lateral. La cuarta cabeza, el músculo vasto intermedio, queda rodeada por las otras tres y no puede distinguirse en la disección. Se observan además los músculos obturador interno y poplíteo. El músculo recto femoral es la única cabeza del cuádriceps que se origina en el cuerpo del ilion, cranealmente al acetábulo. Por ello, además de extender la rodilla, actúa como flexor de la articulación de la cadera. Las tres cabezas restantes se originan en la parte proximal del fémur: el vasto medial en la cara medial, el vasto lateral en la cara lateral y el vasto intermedio en las caras lateral y craneal. 1. M. recto femoral; 2. M. vasto medial; 3. M. vasto lateral; 4. Ligamento rotuliano; 5. M. obturador interno; 6. M. poplíteo; 7. Ligamento sacrotuberoso; 8. Ligamento colateral medial de la articulación femorotibial; a. Cara iliaca del ala del ilion; b. Tuberosidad sacra; c. Tuberosidad coxal; d. Cuerpo del ilion; e. Sínfisis pélvica; f. Sacro (cortado); g. 1ª vértebra caudal (cortada); h. Epicóndilo medial del fémur; i. Área de proyección de la rótula; j. Tuberosidad de la tibia; k. Cara medial de la tibia; l. Peroné.

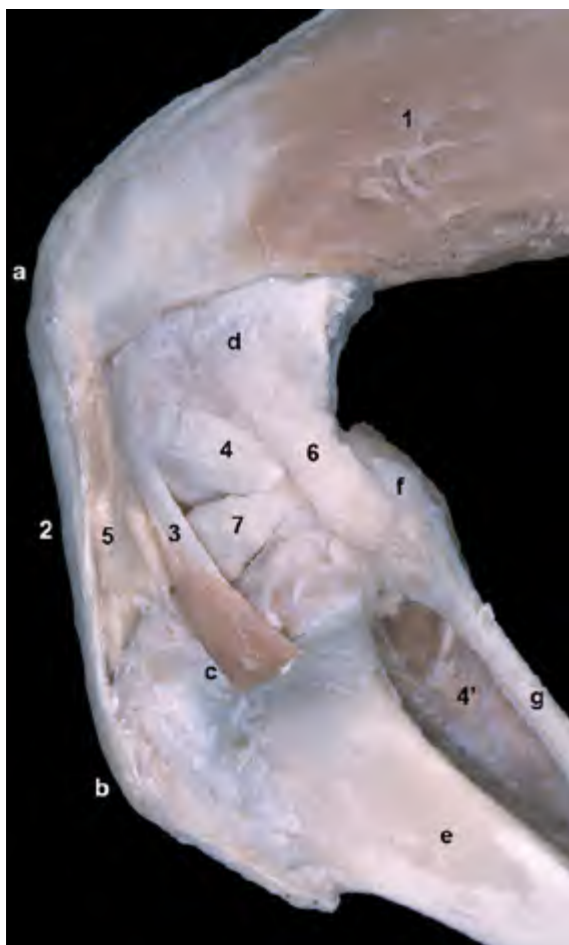

Figura 4.33 - Visión lateral izquierda de la articulación de la rodilla. Se ha eliminado la cápsula articular. La disección permite apreciar cómo el tendón del músculo cuádriceps femoral, tras incluir a la rótula en su interior, continúa distalmente constituyendo el ligamento rotuliano; éste acaba insertándose en la tuberosidad de la tibia. Puede apreciarse cómo el tendón del músculo extensor digital largo, que se origina en la fosa extensora del fémur, se dispone en el surco extensor de la tibia. Se reconocen también otras importantes estructuras de la rodilla, como el menisco lateral, el ligamento colateral lateral y el tendón de origen del músculo poplíteo. 1. M. cuádriceps femoral (vasto lateral); 2. Ligamento rotuliano; 3. Tendón del m. extensor digital largo (cortado); 4. Tendón del m. poplíteo; 4'. Vientre del m. poplíteo; 5. Cuerpo adiposo infrarrotuliano; 6. Ligamento colateral lateral de la articulación femorotibial; 7. Menisco lateral; a. Área de proyección de la rótula; b. Tuberosidad de la tibia; c. Surco extensor; d. Epicóndilo lateral del fémur; e. Cara lateral de la tibia; f. Cabeza del peroné; g. Cuerpo del peroné.

Grupo craneolateral

Los músculos del grupo craneolateral cubren las caras craneal y lateral de la tibia y el peroné. Actúan flexionando el tarso (la cara de flexión del tarso es la craneal, al contrario de lo que ocurre en la articulación del carpo, donde la cara de flexión es caudal). Además, los músculos

del grupo que se insertan en las falanges actúan también extendiendo los dedos. Todos ellos están inervados por ramos del nervio peroneo.

M. tibial craneal (Figuras [4.34](#), [4.35](#), [4.36](#), [4.42](#), [4.44](#), [4.45](#))

Es el músculo más fuerte y también el más craneal del grupo. Dispuesto super-

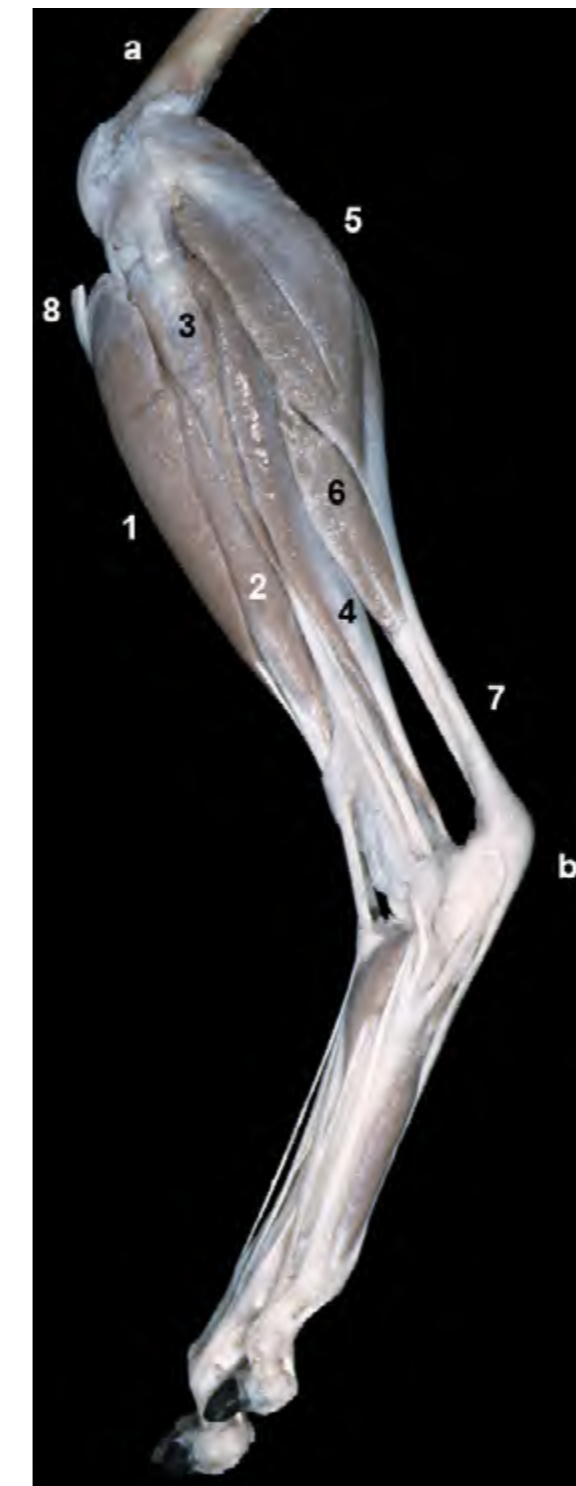

Figura 4.34 - Visión lateral izquierda de la penna y el autopodo. Músculos superficiales (se han eliminado las cápsulas articulares de la rodilla y del tarso, y también los músculos del muslo). Los vientres de los músculos flexores del tarso y extensores de los dedos se sitúan craneolateralmente en la penna. Por el contrario, los vientres de los músculos extensores del tarso y flexores de los dedos se disponen caudalmente en la penna. Obsérvese como los tendones del primer grupo discurren craneolateralmente al tarso, mientras que los del segundo lo hacen caudo-medialmente. 1. M. tibial craneal; 2. M. extensor digital largo; 3. M. peroneo largo; 4. M. flexor digital lateral; 5. M. gastrocnemio (cabeza lateral); 6. M. flexor digital superficial; 7. Tendón calcáneo común; 8. Ligamento rotuliano (cortado); a. Fémur; b. Tuberosidad del calcáneo.

ficialmente, tiene su origen en la parte proximal de la cara lateral de la tibia, por detrás del borde craneal y por debajo del cóndilo lateral del hueso. Su tendón de inserción, tras atravesar el retináculo extensor de la pierna, cruza sobre la cara craneal del tarso en direc-

ción medial para terminar en el hueso tarsal I y en la base del metatarsiano II.

Función: Flexiona el tarso y rota externamente el autopodo.

Inervación: Nervio peroneo profundo.

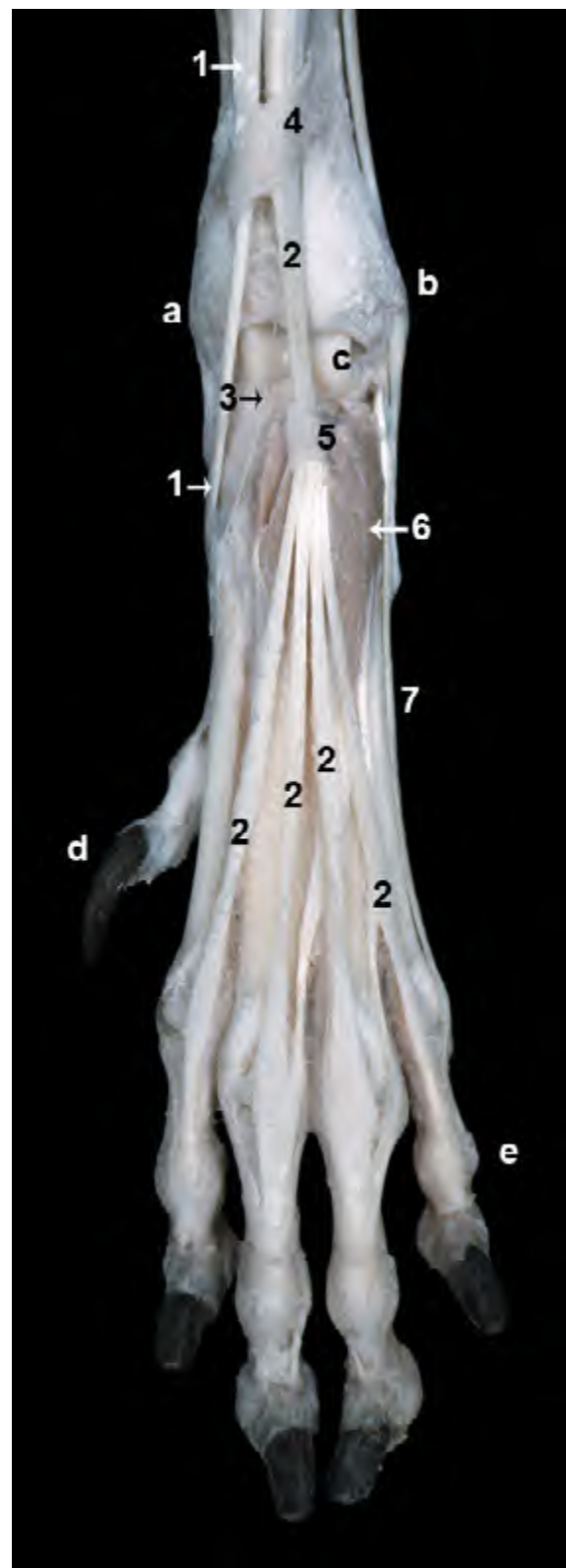


Figura 4.35 - Visión dorsal del autopodo pelviano izquierdo. Disección superficial (aunque se ha eliminado la cápsula articular del tarso). Se aprecian las relaciones de los tendones musculares con los retináculos extensor de la pierna y tarsiano. El retináculo extensor de la pierna engloba a los tendones de los músculos tibial craneal, extensor largo del dedo I (extremadamente delgado) y extensor digital largo. Sin embargo, el retináculo tarsiano sólo engloba al músculo extensor digital largo; éste diverge distalmente en cuatro tendones para los dedos II, III, IV y V. Los tendones del músculo extensor digital largo cubren, en la cara dorsal de tarso y metatarso, al vientre del músculo extensor digital corto. 1. M. tibial craneal; 2. M. extensor digital largo; 3. M. extensor largo del dedo I; 4. Retináculo extensor de la pierna; 5. Retináculo extensor tarsiano; 6. M. extensor digital corto; 7. Tendón del m. extensor digital lateral; a. Maléolo medial (tibia); b. Maléolo lateral (peroné); c. Tróclea del astrágalo; d. Dedo I; e. Dedo V.

M. extensor digital largo (Figuras 4.33, 4.34, 4.35, 4.36, 4.37, 4.38, 4.41, 4.54, 4.58)

Tiene su origen en la fosa extensora del fémur. Su potente vientre queda cubierto en el área proximal de la pierna por los músculos tibial craneal y peroneo largo. Presenta un largo tendón de inserción que, rodeado por los retináculos extensores de la pierna y tarsiano, atraviesa la cara dorsal del tarso y da lugar a cuatro tendones que terminan insertándose en la falange distal de los dedos II, III, IV y V (en la parte dorsal de la cresta unguicular). Al pasar sobre la cara dorsal de la articulación metatarsofa-

lángica, cada uno de los tendones se desliza sobre un hueso sesamoideo dorsal, de igual forma que el músculo extensor digital común del miembro torácico.

Función: Flexiona el tarso y extiende las articulaciones de los cuatro dedos.

Inervación: Nervio peroneo profundo.

M. peroneo largo (Figuras 4.34, 4.36, 4.37, 4.41)

Se origina en la cabeza del peroné, en la cara lateral de la tibia (en el área inmediatamente distal al cóndilo lateral) y en el

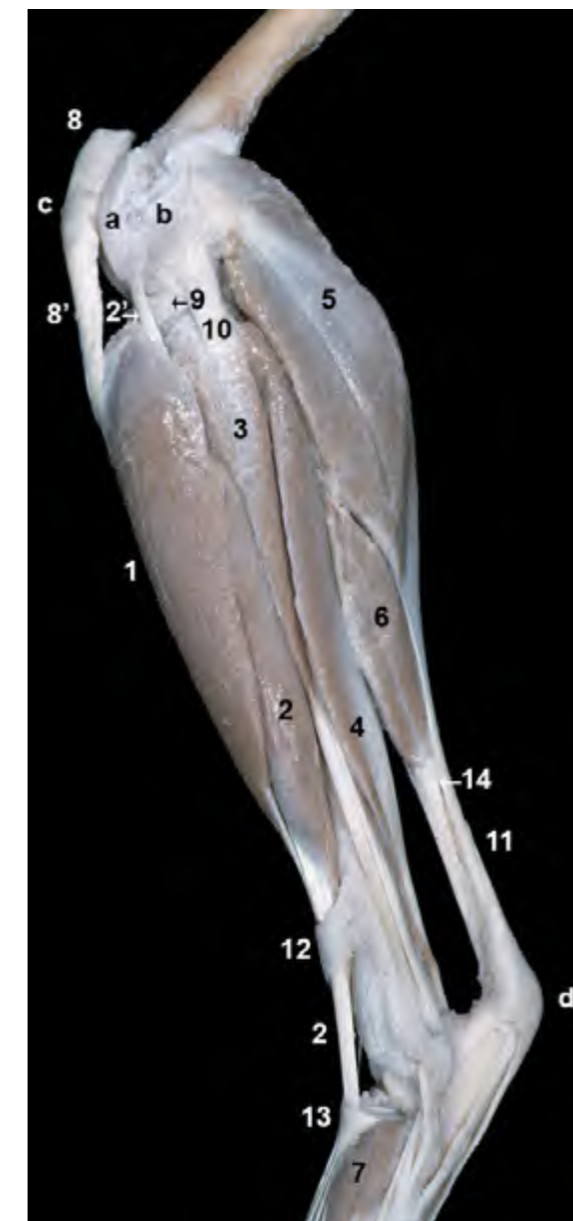

Figura 4.36 - Músculos de la pierna. Visión lateral y superficial del miembro izquierdo. Se han eliminado los músculos del muslo, así como las cápsulas articulares de la rodilla y del tarso. En la región de la rodilla se reconocen estructuras relacionadas con la articulación. Destacan el ligamento rotuliano, el menisco lateral y el ligamento colateral lateral. También se identifica el tendón de origen del músculo extensor digital largo. 1. M. tibial craneal; 2. M. extensor digital largo; 2'. Tendón de origen del m. extensor digital largo; 3. M. peroneo largo; 4. M. flexor digital lateral; 5. M. gastrocnemio (cabeza lateral); 6. M. flexor digital superficial; 7. M. extensor digital corto; 8. Inserción del m. cuádriceps femoral (cortada); 8'. Ligamento rotuliano; 9. Menisco lateral; 10. Ligamento colateral lateral de la articulación femorotibial; 11. Tendón calcáneo común; 12. Retináculo extensor de la pierna; 13. Retináculo extensor tarsiano; 14. Tendón del m. bíceps femoral que colabora en la formación del tendón calcáneo común (cortado); a. Tróclea del fémur; b. Epicóndilo lateral del fémur; c. Área de proyección de la rótula; d. Tuberosidad del calcáneo.

ligamento colateral lateral de la articulación femorotibial. Su vientre muscular, dispuesto a lo largo de la mitad proximal de la pierna, da lugar a un largo tendón que pasa sobre el maléolo lateral y la cara lateral del tarso y se dirige caudalmente para terminar insertándose plantarmente en la base de los huesos metatarsianos. En la zona maleolar el tendón de inserción queda fijado por el retináculo de los músculos peroneos.

Función: Flexiona el tarso y rota internamente el autopodo.

Inervación: Nervio peroneo superficial.

M. extensor largo del dedo I (Figuras 4.35, 4.38, 4.39, 4.40)

Es un músculo cuyo vientre, sumamen-

te fino, se dispone profundamente cubierto por los vientres de los músculos extensor digital largo y peroneo largo. Se origina en el tercio medio del peroné y en la membrana interósea de la pierna. Su tendón, extremadamente delgado, atraviesa el retináculo extensor de la pierna y se inserta en la falange proximal del dedo II y, si está presente, en el metatarsiano I.

Función: Flexiona el tarso y extiende los dedos II y, si está presente, I.

Inervación: Nervio peroneo profundo.

M. extensor digital lateral (Figuras 4.39, 4.40, 4.41, 4.54)

Su vientre muscular, de escaso volumen y longitud, se sitúa caudalmente al músculo peroneo largo y queda oculto entre

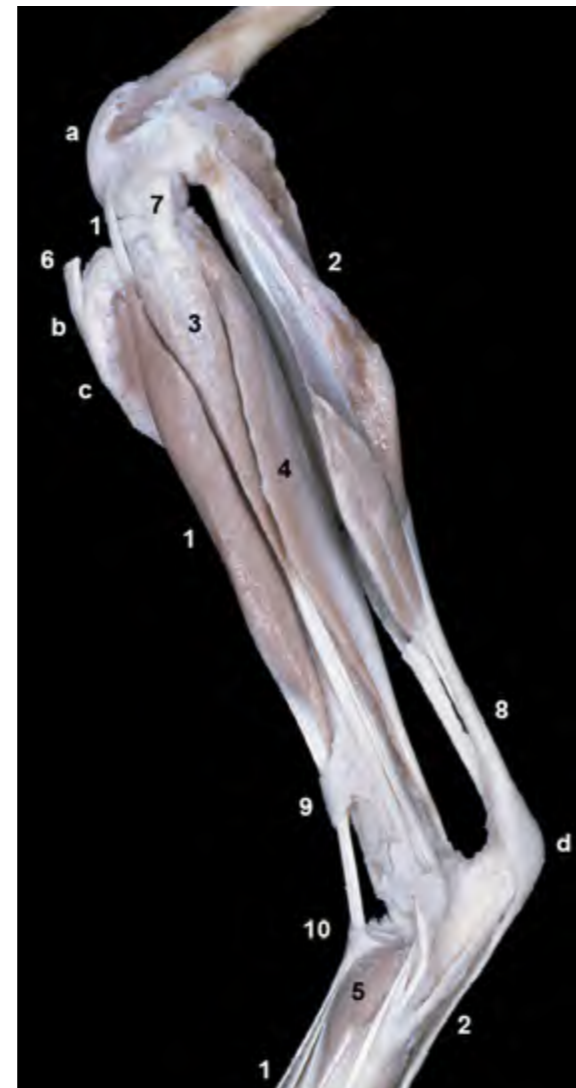
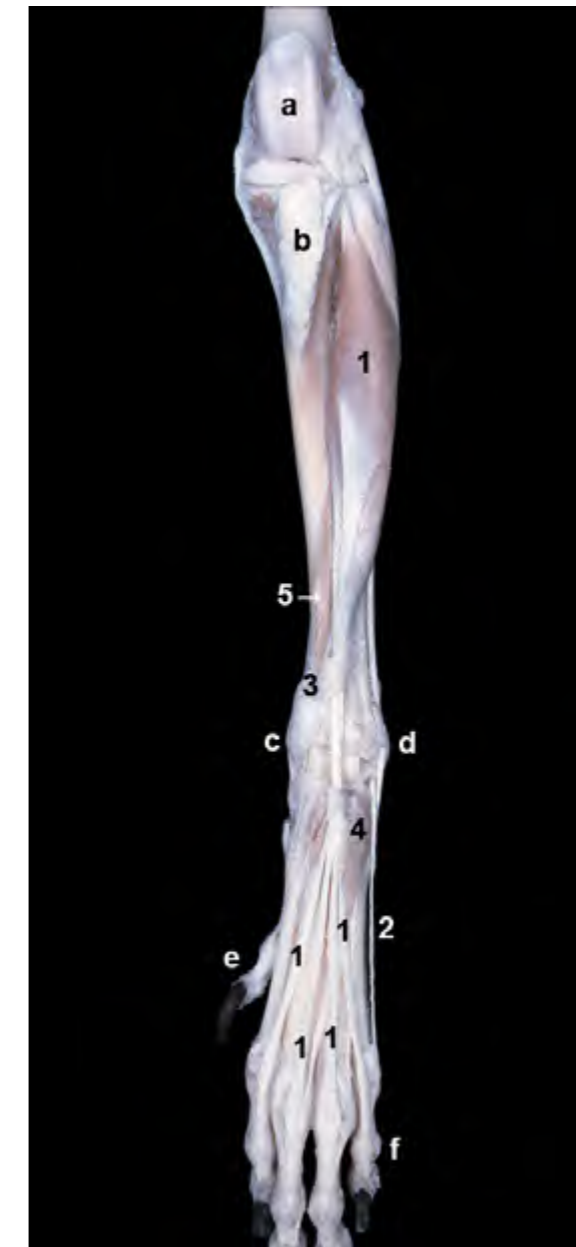
Figura 4.37 - Visión lateral de los músculos de la pierna. Se han eliminado los músculos tibial craneal y gastrocnemio para apreciar mejor los músculos situados más profundamente. Se distinguen los orígenes de los músculos extensor digital largo y flexor digital superficial en la fosa extensora y en la tuberosidad supracondilar lateral del fémur respectivamente. Ambos músculos continúan, distalmente al tarso, hacia los dedos. 1. M. extensor digital largo; 2. M. flexor digital superficial; 3. M. peroneo largo; 4. M. flexor digital lateral; 5. M. extensor digital corto; 6. Ligamento rotuliano (cortado); 7. Ligamento colateral lateral de la articulación femorotibial; 8. Tendón calcáneo común; 9. Retináculo extensor de la pierna; 10. Retináculo extensor tarsiano; a. Tróclea del fémur; b. Tuberosidad de la tibia; c. Borde craneal de la tibia; d. Tuberosidad del calcáneo.

éste y el músculo flexor digital lateral (perteneciente ya al grupo caudal de músculos de la pierna). Se origina en el tercio proximal del peroné y termina insertándose en la falange proximal del dedo V y uniéndose al tendón para el dedo V del músculo extensor digital largo. Al pasar sobre el maléolo lateral, el tendón de inserción, que discurre encajado en un surco tendinoso, es abrazado por el retináculo de los músculos peroneos.

Función: Extiende y separa el dedo V.

Inervación: Nervio peroneo superficial.



M. peroneo corto (Figuras 4.40, 4.41)

Su vientre muscular, alargado y de escaso volumen, está cubierto por los tendones de los músculos peroneo largo y extensor digital lateral. Se origina en la mitad distal de la tibia y el peroné y se inserta en la base del metacarpiano V. Al pasar sobre el maléolo lateral, el tendón de inserción, que discurre encajado en un surco tendinoso junto al tendón del músculo extensor digital lateral, es abrazado por el retináculo de los músculos peroneos.

Función: Flexiona el tarso.

Inervación: Nervio peroneo superficial.

Figura 4.38 - Visión craneal de la pierna y el autopodo izquierdos. La eliminación del músculo tibial craneal permite apreciar la disposición del vientre del músculo extensor digital largo. Se aprecia el tendón de origen del músculo extensor digital largo en la fosa extensora del fémur, el vientre muscular situado craneolateralmente a la tibia y el tendón de inserción que, distalmente al tarso, se ramifica en cuatro tendones. 1. M. extensor digital largo; 2. Tendón del m. extensor digital lateral; 3. Retináculo extensor de la pierna; 4. M. extensor digital corto; 5. M. extensor largo del dedo I; a. Tróclea del fémur; b. Tuberosidad de la tibia; c. Maléolo medial (tibia); d. Maléolo lateral (peroné); e. Dedo I; f. Dedo V.

Figura 4.39 - Músculos profundos del autopodo pelviano. Visión dorsal del miembro izquierdo. Se ha retirado la mayor parte del músculo extensor digital largo. Se aprecia cómo los diferentes tendones del músculo extensor digital corto terminan uniéndose con los tendones del músculo extensor digital largo (que aparecen cortados en esta disección) a la altura de la falange proximal. Los tendones del músculo extensor digital largo se insertan en la falange distal. 1. M. extensor digital corto; 2. Tendones del m. extensor digital largo; 3. Tendón del m. extensor largo del dedo I; 4. Tendón del m. extensor digital lateral; 5. Ligamentos dorsales; a. Tróclea del astrágalo; b. Metatarsiano II; c. Metatarsiano III; d. Metatarsiano IV; e. Metatarsiano V; f. Dedo I.

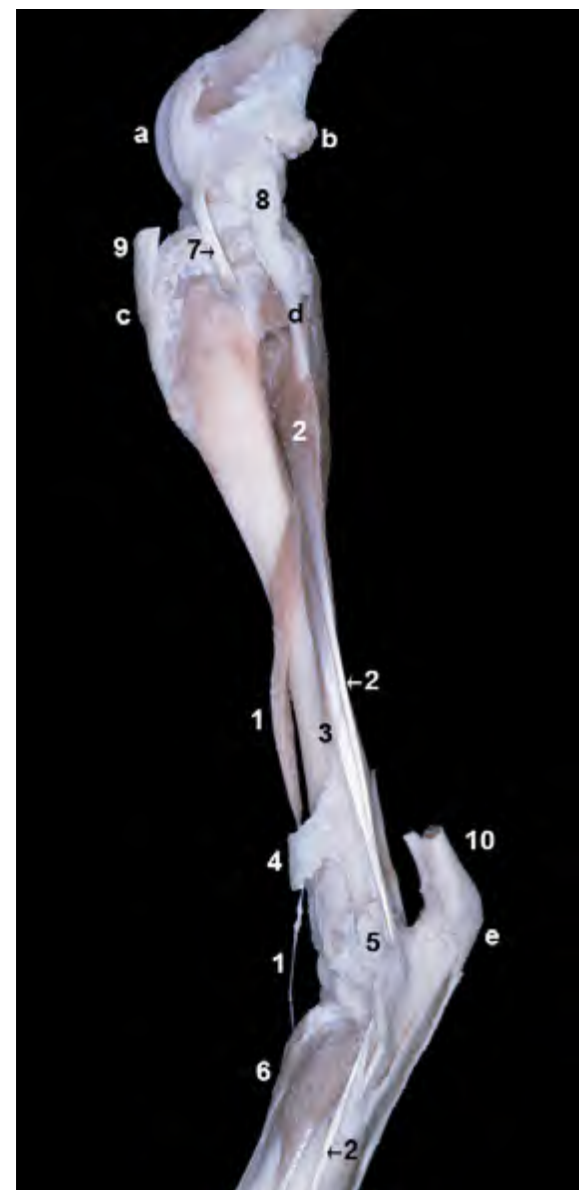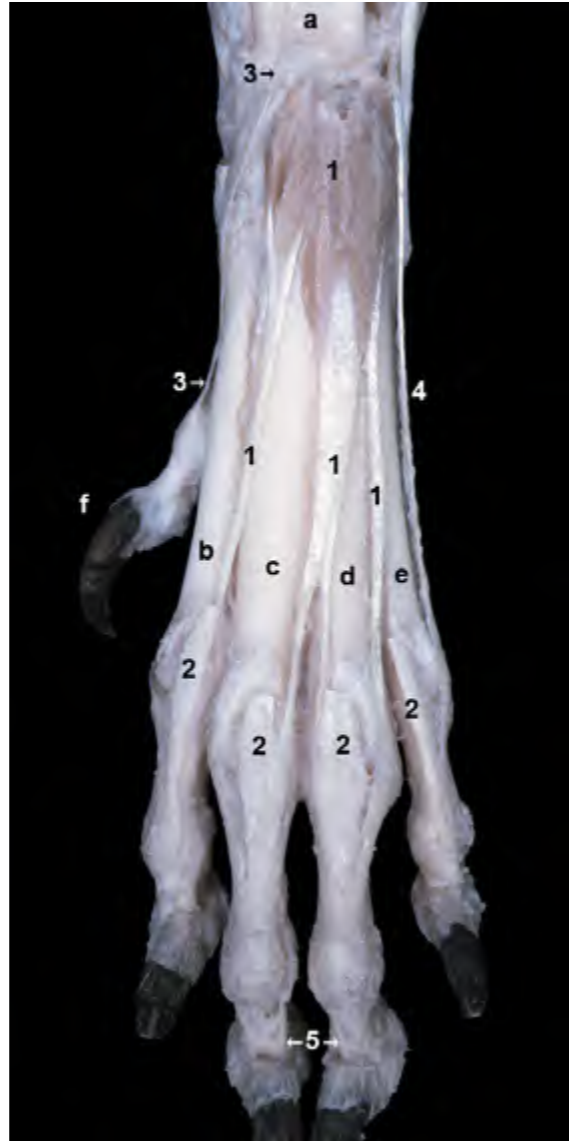


Figura 4.40 - Músculos profundos de la pierna. Visión lateral izquierda. Se observa la estrecha relación topográfica de los músculos peroneo corto y extensor digital lateral con el peroné. 1. M. extensor largo del dedo I; 2. M. extensor digital lateral; 3. M. peroneo corto; 4. Retináculo extensor de la pierna; 5. Retináculo de los Mm. peroneos; 6. M. extensor digital corto; 7. Tendón del m. extensor digital largo (cortado); 8. Ligamento colateral lateral de la articulación femorotibial; 9. Ligamento rotuliano (cortado); 10. Tendón calcáneo común (cortado); a. Tróclea del fémur; b. Hueso sesamoideo lateral del m. gastrocnemio; c. Tuberosidad de la tibia; d. Peroné; e. Tuberosidad del calcáneo.

Grupo caudal

Los vientres musculares del grupo caudal cubren la cara caudal de la tibia y forman, por tanto, los contornos caudales de la pierna. Actúan extendiendo el tarso (la cara de extensión del tarso es la caudal, al contrario de lo que ocurre en la articulación del carpo, donde la cara de extensión es craneal). Además, los músculos del grupo que se insertan en las falanges actúan también flexionando los dedos. Todos ellos están inervados por ramos del nervio tibial.

M. gastrocnemio (Figuras 4.10, 4.11, 4.34, 4.36, 4.42, 4.43, 4.56)

Es un músculo, potente, voluminoso y fusiforme formado por dos cabezas. Ambas cabezas, lateral y medial, se originan en las tuberosidades supracondilares lateral y medial del fémur,

respectivamente; cada uno de los dos tendones de origen incluye un hueso sesamoideo (Figuras 4.48, 4.50). Los dos vientres musculares se fusionan distalmente dando lugar a un tendón que termina insertándose en la tuberosidad del calcáneo. El tendón de inserción del músculo gastrocnemio es el principal componente del tendón calcáneo común.

Función: Extiende el tarso.

Inervación: Nervio tibial.

M. flexor digital superficial (Figuras 4.34, 4.36, 4.37, 4.44, 4.45, 4.46, 4.49, 4.57)

Se origina junto a la cabeza lateral del músculo gastrocnemio, a la cual está parcialmente fusionado, en la tuberosidad supracondilar lateral del fémur. Su vientre muscular está rodeado por las dos cabezas del gastrocnemio y sólo su parte distal es superficial. El tendón de inserción, después

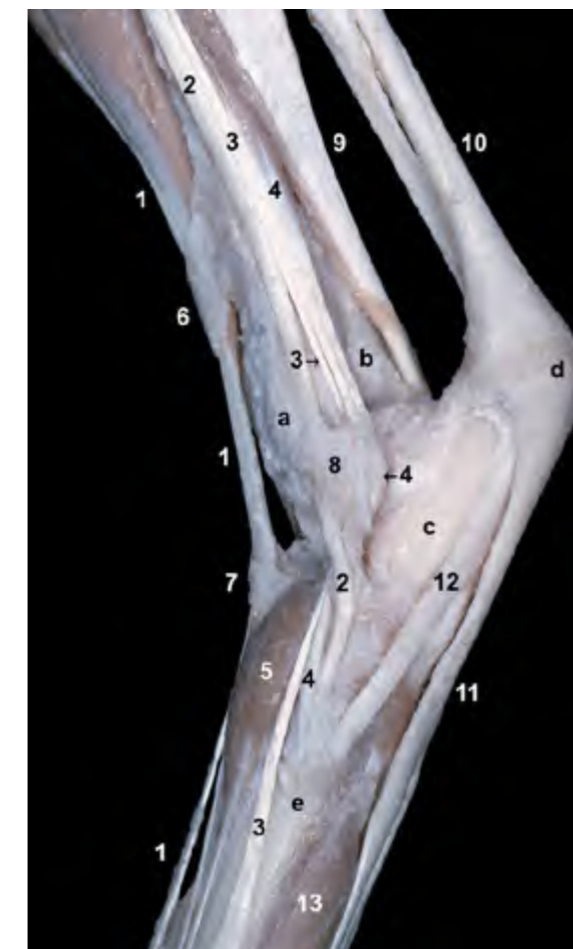

Figura 4.41 - Visión lateral del tarso izquierdo. Disección superficial (aunque se ha eliminado la cápsula articular). Los retináculos son bandas fibrosas que rodean y contribuyen a fijar los tendones evitando su desplazamiento lateral cuando pasan sobre relieves óseos. En la disección se observan, en la cara dorsal, los retináculos extensores de la pierna y tarsiano. En la cara lateral se reconoce el retináculo de los músculos peroneos. Se aprecia cómo el retináculo de los músculos peroneos, parcialmente roto en la disección, abraza y fija a los tendones de los músculos peroneo largo, extensor digital lateral y peroneo corto. Se observa también la inserción de los dos músculos peroneos en la parte proximal del metatarso, mientras que el extensor digital lateral continúa distalmente. 1. M. extensor digital largo; 2. M. peroneo largo; 3. M. extensor digital lateral; 4. M. peroneo corto; 5. M. extensor digital lateral; 6. Retináculo extensor de la pierna; 7. Retináculo extensor tarsiano; 8. Retináculo de los Mm. peroneos; 9. M. flexor digital lateral; 10. Tendón calcáneo común; 11. Tendón del m. flexor digital superficial; 12. M. separador del dedo V; 13. M. interóseo del dedo V; a. Peroné; b. Tibia; c. Calcáneo; d. Tuberosidad del calcáneo; e. Base del metatarsiano V.

de rodear medialmente al tendón del gastrocnemio en la mitad distal de la pierna, se sitúa caudalmente en el tendón calcáneo común y se inserta en la tuberosidad del calcáneo. Tras fijarse en el calcáneo, el tendón continúa distalmente para dividirse en cuatro ramas tendinosas que terminan insertándose en la cara plantar de la falange media de los dedos II, III, IV y V. A la altura de la articulación metatarsofalángica, y de igual manera que en el miembro torácico (Figura 3.33), cada uno de los cuatro tendones forma una envoltura cilíndrica (manguito flexor) alrededor del tendón correspondiente del músculo flexor digital profundo; más allá del manguito flexor los

tendones profundos atraviesan o perforan a los tendones superficiales y continúan hacia su inserción en la falange distal.

Función: Flexiona los dedos y extiende el tarso. Debido a su naturaleza tendinosa, fija la articulación del tarso y las articulaciones metatarsofalángicas, colaborando por tanto en el soporte del peso del animal.

Inervación: Nervio tibial.

Mm. flexores digitales profundos (Figuras 4.44, 4.47, 4.49, 4.51, 4.52)

Los dos músculos flexores digitales profundos (lateral y medial) se sitúan cubriendo gran parte de la cara caudal de la tibia y el peroné. El músculo flexor di-

gital lateral (Figuras 4.34, 4.36, 4.41, 4.45, 4.47, 4.48), el mayor de los dos, se origina en la cara caudal del peroné, en el área caudolateral de la tibia y en la membrana interósea de la pierna. Su tendón de inserción discurre sobre el surco tendinoso situado en la cara plantar del calcáneo y continúa distalmente, fusionándose con el tendón del músculo flexor digital medial en la cara plantar del tarso. El músculo flexor digital medial (Figuras 4.45,

4.47, 4.48), bastante más pequeño que el lateral, se origina en la cabeza del peroné y en la línea poplítea de la cara caudal de la tibia. Su largo y delgado tendón pasa sobre el maléolo medial de la tibia y se fusiona, en la cara plantar del tarso, con el tendón del músculo flexor digital lateral. El tendón común resultante de la unión de los dos músculos da lugar, en la cara plantar del metatarso, a cuatro tendones que terminan insertándose en

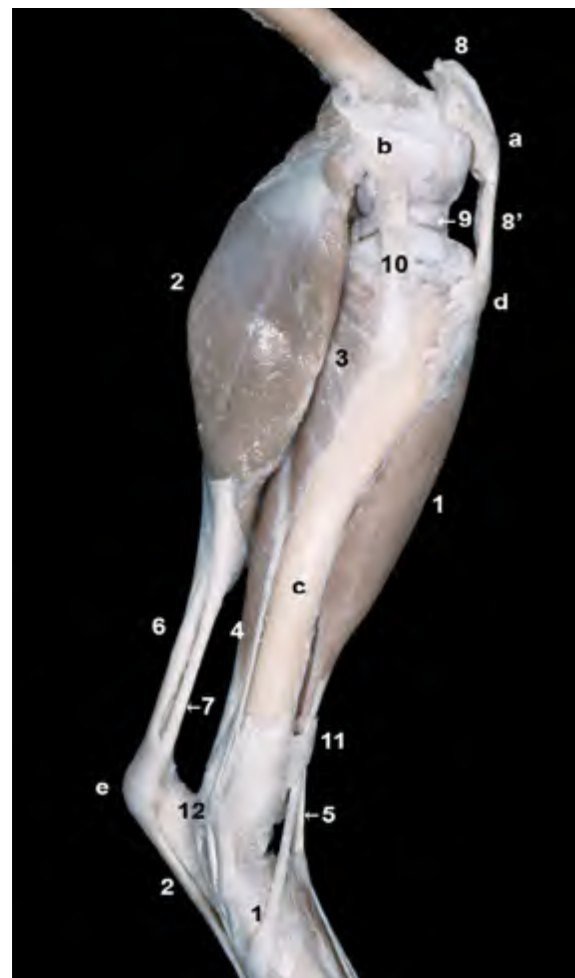

Figura 4.42 - Visión medial de los músculos superficiales de la pierna. Se han eliminado los músculos del muslo, así como la fascia y las cápsulas articulares de la rodilla y el tarso. Podemos reconocer algunos músculos del grupo craneolateral y del grupo caudal de la pierna. Los primeros son flexores del tarso y extensores de los dedos. Los segundos son extensores del tarso y flexores de los dedos. La cara medial de la tibia es subcutánea y, por tanto, fácilmente palpable en el animal vivo. 1. M. tibial craneal; 2. M. gastrocnemio (cabeza medial); 3. M. poplíteo; 4. Mm. flexores digitales profundos; 5. M. extensor digital largo; 6. Tendón calcáneo común; 7. Tendón del m. semitendinoso que colabora en la formación del tendón calcáneo común (cortado); 8. Inserción del m. cuádriceps femoral (cortada); 8'. Ligamento rotuliano; 9. Menisco medial; 10. Ligamento colateral medial de la articulación femorotibial; 11. Retináculo extensor de la pierna; 12. Retináculo flexor; a. Rótula; b. Epicóndilo medial del fémur; c. Cara medial de la tibia; d. Tuberosidad de la tibia.

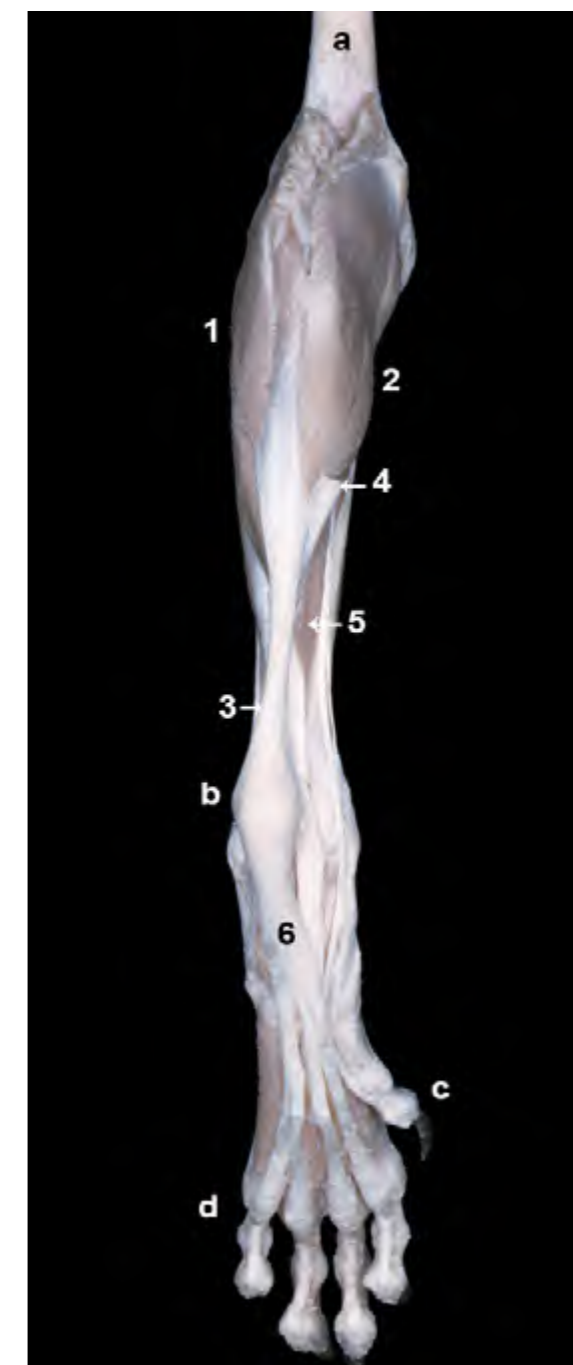

Figura 4.43 - Visión caudal/plantar de la pierna y el autopodo izquierdos. Músculos superficiales (se han eliminado los músculos del muslo). Se aprecian las dos cabezas del músculo gastrocnemio originándose en ambas tuberosidades supracondíleas del fémur. El tendón del músculo, que colabora de manera importante en la formación del tendón calcáneo común, se inserta en la tuberosidad del calcáneo. 1. M. gastrocnemio (cabeza lateral); 2. M. gastrocnemio (cabeza medial); 3. Tendón calcáneo común; 4. Contribución del m. semitendinoso a la formación del tendón calcáneo común (cortado); 5. Mm. flexores digitales profundos; 6. Tendón del m. flexor digital superficial; a. Cara áspera del fémur; b. Tuberosidad del calcáneo; c. Dedo I; d. Dedo V.

el tubérculo flexor de la falange distal de cada uno de los cuatro dedos. En el caso de estar presente el dedo I, el tendón común se ramifica en cinco tendones.

Función: Flexiona los dedos y extiende el tarso.

Inervación: Nervio tibial.

M. tibial caudal (Figuras 4.45, 4.50)

Su vientre muscular, que es sumamente pequeño y se encuentra cubierto por el músculo flexor digital profundo,

se origina en la cabeza del peroné. En el caso de los carnívoros, el largo tendón de inserción del músculo tibial caudal, que acompaña al tendón del músculo flexor digital medial, termina en la cara medial del tarso; en consecuencia, al contrario que en otros mamíferos domésticos, este músculo no se une al tendón común de los músculos flexores digitales profundos.

Función: Extiende débilmente el tarso.

Inervación: Nervio tibial.

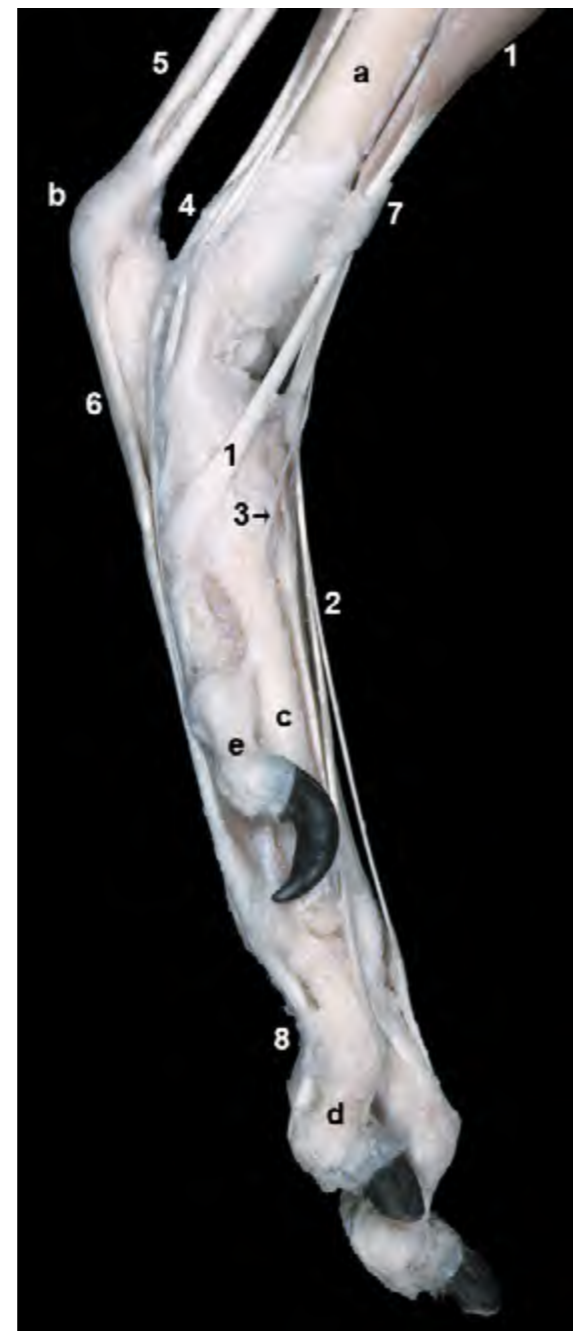

Figura 4.44 - Visión medial del autópodo izquierdo. Disección superficial (aunque se ha eliminado la cápsula articular del tarso). Se observa el tendón de inserción del músculo tibial craneal terminando en la base de los metatarsianos I y II. Puede apreciarse cómo los tendones de los músculos extensores del tarso y flexores de los dedos discurren medial y caudalmente a la articulación del tarso. Por el contrario, los tendones flexores del tarso y extensores de los dedos lo hacen craneal y lateralmente. 1. M. tibial craneal; 2. M. extensor digital largo; 3. M. extensor largo del dedo I; 4. Tendones de los Mm. flexores digitales profundos; 5. Tendón calcáneo común; 6. Tendón del m. flexor digital superficial; 7. Retináculo extensor de la pierna; 8. Ligamentos anulares digitales; a. Cara medial de la tibia; b. Tuberosidad del calcáneo; c. Metatarsiano II; d. Falange media del dedo II; e. Dedo I.

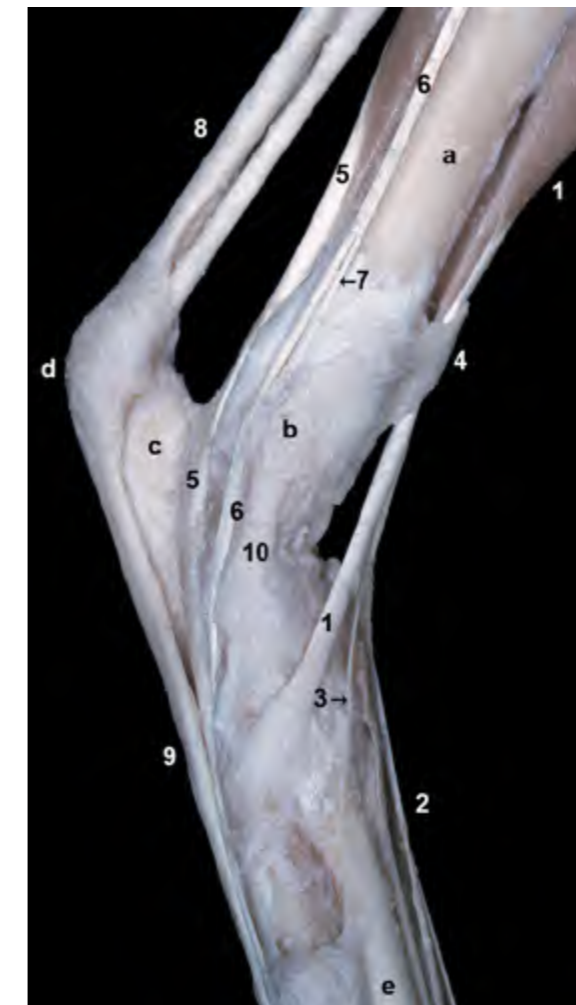

Figura 4.45 - Visión medial del tarso izquierdo. Disección superficial (aunque se han eliminado la cápsula articular y el retináculo flexor). El tendón del músculo flexor digital lateral se aloja en el surco situado caudomedialmente en el calcáneo, a nivel del sustentáculo del astrágalo. Los dos tendones flexores profundos (lateral y medial) quedan fijados a su paso por el tarso por el retináculo flexor (que se ha eliminado en esta disección). 1. M. tibial craneal; 2. Tendón del m. extensor digital largo; 3. M. extensor largo del dedo I; 4. Retináculo extensor de la pierna; 5. M. flexor digital lateral (m. flexor digital profundo); 6. Tendón del m. flexor digital medial (m. flexor digital profundo); 7. Tendón del m. tibial caudal; 8. Tendón calcáneo común; 9. Tendón del m. flexor digital superficial; 10. Ligamento colateral medial del tarso; a. Cara medial de la tibia; b. Maléolo medial; c. Calcáneo; d. Tuberosidad del calcáneo; e. Metatarsiano II.

Figura 4.46 - Visión plantar del autópodo pelviano izquierdo. Aspecto superficial. Se han conservado las cuatro almohadillas digitales y la almohadilla metatarsiana. Se observa cómo el tendón del músculo flexor digital superficial, distalmente al calcáneo, se divide en cuatro tendones que divergen para dirigirse a los dedos II, III, IV y V. 1. Tendón del m. flexor digital superficial; 2. Tendón del m. flexor digital lateral (m. flexor digital profundo); 3. Tendón del m. flexor digital medial (m. flexor digital profundo); a. Tuberosidad del calcáneo; b. Base del metatarsiano V; c. Almohadilla metatarsiana; e. Almohadillas digitales; f. Maléolo lateral (peroné); g. Maléolo medial (tibia).

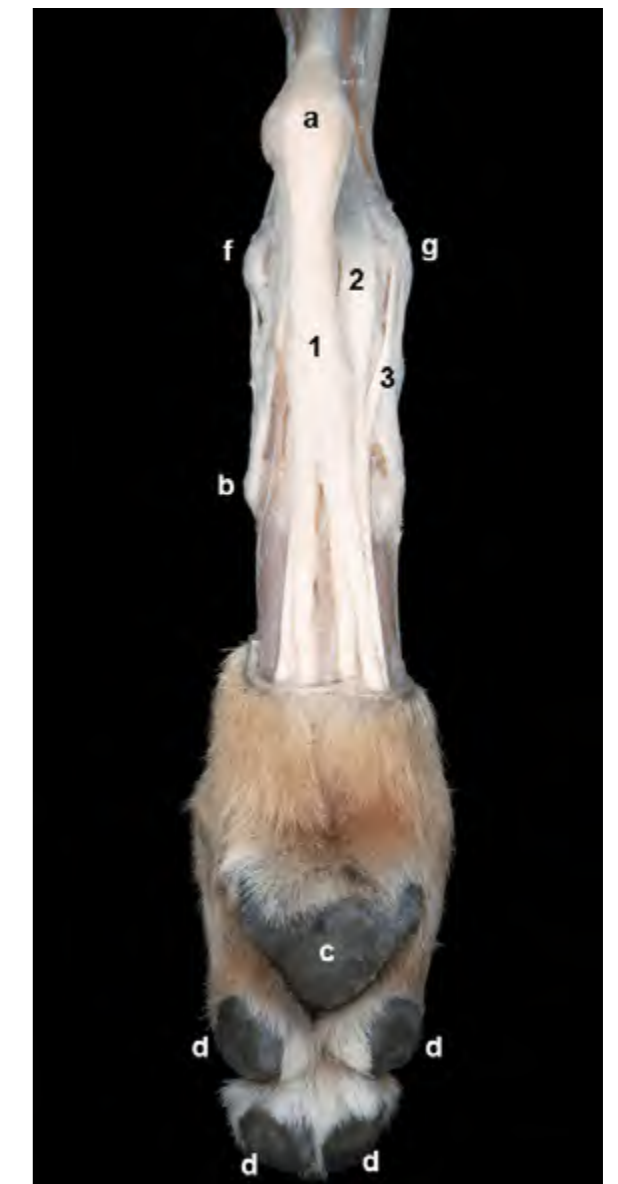

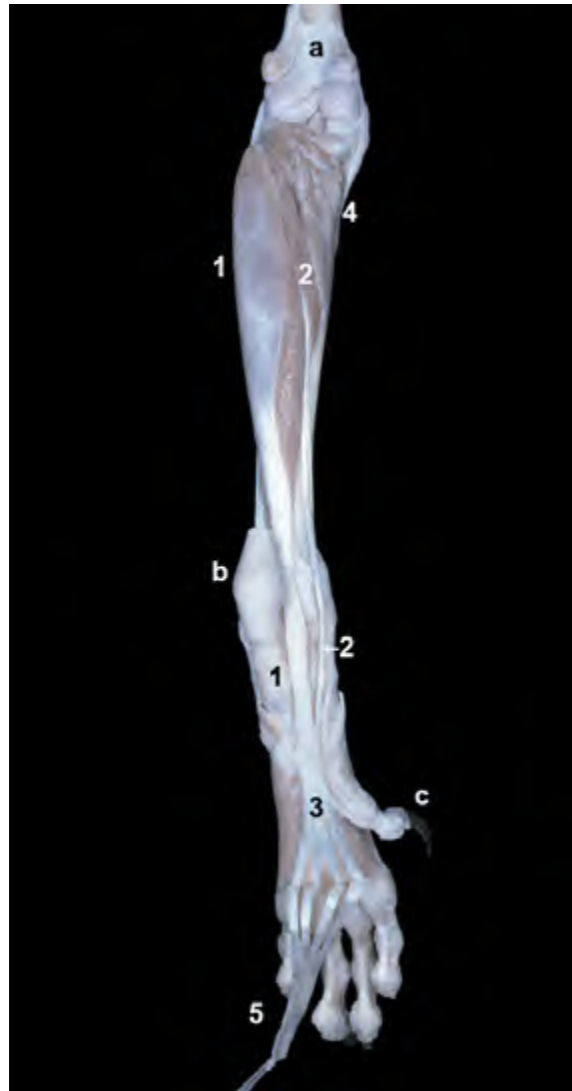


Figura 4.48 - Músculos profundos de la pierna. Visión caudal de la rodilla izquierda (se ha retirado la cápsula articular). La eliminación del músculo poplíteo deja libre parte de la cara caudal de la tibia. Se aprecia el origen de los músculos flexores digitales profundos (lateral y medial) en la cara caudal de la tibia. El peroné queda oculto por el músculo flexor digital lateral. Puede observarse la situación de los meniscos, dispuestos entre los cóndilos del fémur y de la tibia. Se reconoce la unión del menisco lateral con el fémur y la tibia (ligamentos meniscofemorales y meniscotibiales, respectivamente). 1. M. flexor digital lateral; 2. M. flexor digital medial; 3. Menisco lateral; 4. Menisco medial; 5. Ligamento meniscofemoral; 6. Ligamento cruzado caudal; 7. Ligamento colateral lateral; 8. Ligamento colateral medial; a. Cara poplíteica del fémur; b. Cóndilo lateral del fémur; c. Cóndilo medial del fémur; d. Hueso sesamoideo lateral del m. gastrocnemio; e. Hueso sesamoideo medial del m. gastrocnemio; f. Cóndilo lateral de la tibia; g. Cóndilo medial de la tibia; h. Cara caudal de la tibia.

Figura 4.47 - Músculos profundos de la pierna. Visión caudal/plantar de la pierna y el autopodo izquierdos. El músculo flexor digital superficial aparece reclinado distalmente. Se observa cómo los vientres de los músculos flexores digitales profundos (flexor digital lateral y flexor digital medial) cubren buena parte de la cara caudal de la tibia. Los tendones de ambos músculos se unen distalmente al tarso para formar un tendón común, que posteriormente se ramifica para los distintos dedos. 1. M. flexor digital lateral; 2. M. flexor digital medial; 3. Tendón común del músculo flexor digital profundo; 4. M. poplíteo; 5. M. flexor digital superficial (reclinado); a. Cara poplíteica del fémur; b. Tuberosidad del calcáneo; c. Dedo I.

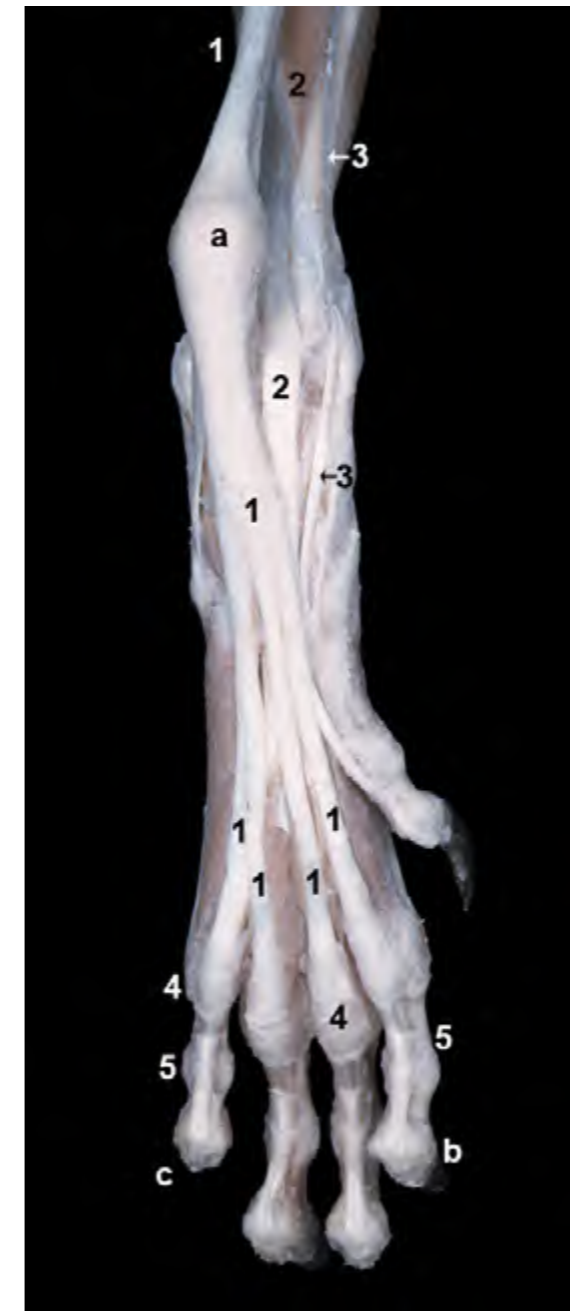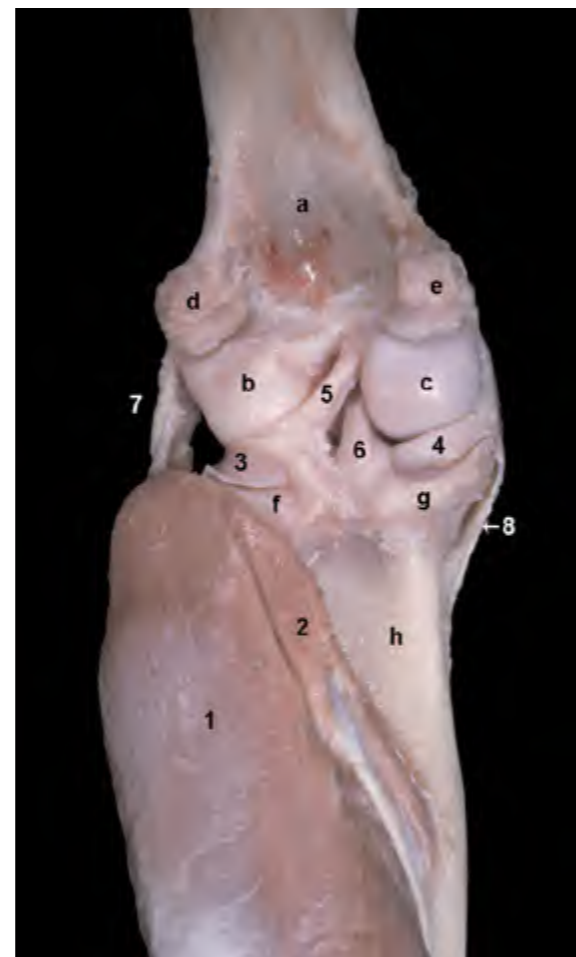


Figura 4.49 - Músculos superficiales del autopodo. Visión plantar del autopodo izquierdo. Se observa cómo el tendón del músculo flexor digital superficial, que forma parte del tendón calcáneo común, se ensancha para insertarse en la tuberosidad del calcáneo y continúa después distalmente dividiéndose en cuatro tendones para los dedos II, III, IV y V. Los ligamentos anulares plantares y anulares digitales rodean y fijan a las falanges los tendones de los músculos flexores digitales superficial y profundo. 1. M. flexor digital superficial; 2. M. flexor digital lateral (m. flexor digital profundo); 3. M. flexor digital medial (m. flexor digital profundo); 4. Ligamentos anulares plantares; 5. Ligamentos anulares digitales; a. Tuberosidad del calcáneo; b. Dedo II; c. Dedo V.

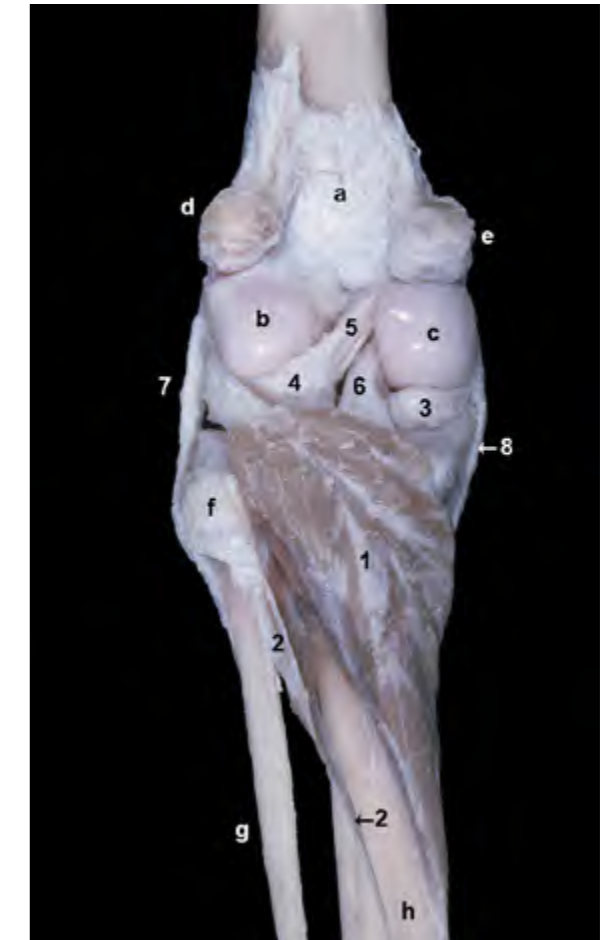
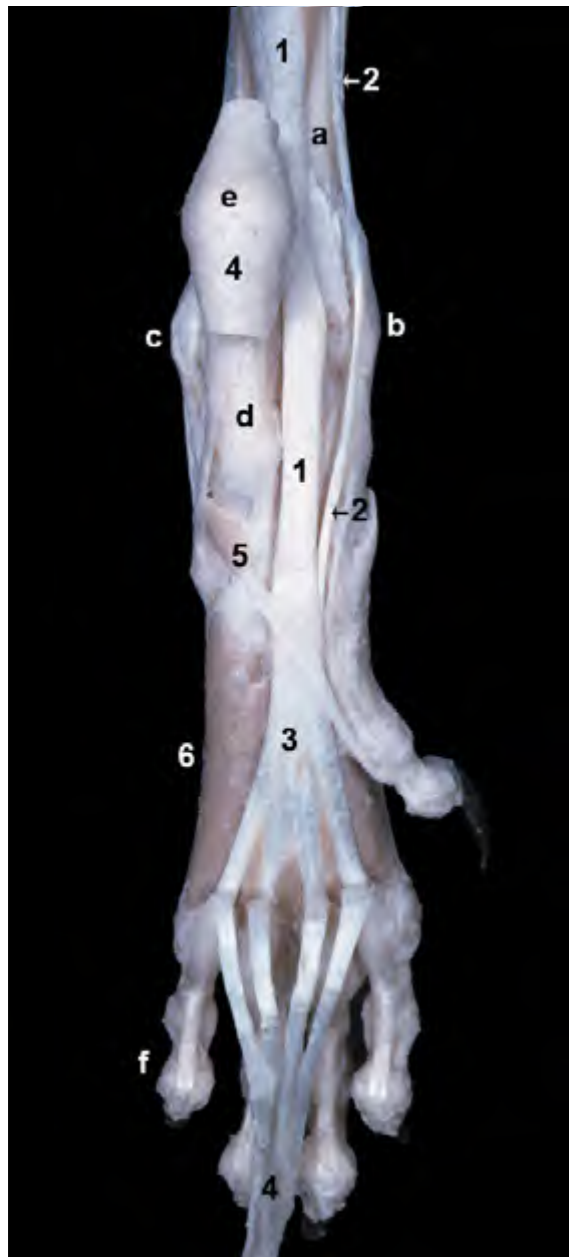

Figura 4.50 - Visión caudal de la rodilla y de la parte proximal de la pierna izquierda. Se han conservado únicamente los músculos más profundos y se ha retirado la cápsula articular. Se aprecia la forma triangular del vientre del músculo poplíteo cubriendo la parte proximal de la cara caudal de la tibia; su tendón de origen, que es intraarticular, procede de la pequeña fosa homónima situada en el cóndilo lateral del fémur. El pequeño músculo tibial caudal se origina en la cabeza del peroné. La eliminación de la cápsula articular de la rodilla permite la visualización de importantes estructuras articulares. Los meniscos se interponen entre los cóndilos femorales y tibiales. El ligamento cruzado caudal y el ligamento meniscofemoral se insertan en la fosa intercondílea del fémur. Los ligamentos colaterales y los huesos sesamoideos del músculo gastrocnemio también son fácilmente identificables. 1. M. poplíteo; 2. M. tibial caudal; 3. Menisco medial; 4. Menisco lateral; 5. Ligamento meniscofemoral; 6. Ligamento cruzado caudal; 7. Ligamento colateral lateral; 8. Ligamento colateral medial; a. Cara poplíteica del fémur; b. Cóndilo lateral del fémur; c. Cóndilo medial del fémur; d. Hueso sesamoideo lateral del m. gastrocnemio; e. Hueso sesamoideo medial del m. gastrocnemio; f. Cabeza del peroné; g. Cuerpo del peroné; h. Cara caudal de la tibia.

Músculos del autopodo

El autopodo pelviano contiene un grupo propio de pequeños músculos cuyos vientres se disponen en las caras dorsal y, sobre todo, plantar de la región metatarsiana. Su acción complementa a la de los músculos extensores y flexores de los dedos situados en la región de la pierna, cuyos tendones recorren también las caras dorsal y plantar del autopodo. Los músculos del autopodo se pueden clasificar en dos grupos: músculos comunes, que actúan sobre el conjunto de los dedos, y músculos propios, que ejercen



su función sobre dedos individuales.

Músculos comunes

La mayoría de los músculos del grupo [músculos interóseos (Figuras 4.51, 4.52, 4.53), músculos lumbricales (Figura 4.52) y músculos interflexores] son bastante similares y tienen igual función que los músculos de igual nombre del autopodo torácico. Algunos, sin embargo, son específicos del autopodo pelviano (músculos extensor digital corto y cuadrado plantar) y se describen a continuación.

Figura 4.51 - Músculos del autopodo. Visión plantar del autopodo izquierdo. Se ha cortado y reclinado distalmente el tendón del músculo flexor digital superficial (aunque se ha mantenido el tendón *in situ* a su paso por la tuberosidad del calcáneo). Se observa cómo los tendones de las dos porciones del músculo flexor digital profundo (m. flexor digital lateral y m. flexor digital medial) se unen distalmente al tarso formando un tendón común que vuelve a dividirse en tendones para cada uno de los dedos. 1. M. flexor digital lateral (m. flexor digital profundo); 2. M. flexor digital medial (m. flexor digital profundo); 3. Tendón común del m. flexor digital profundo; 4. Tendón del m. flexor digital superficial; 5. M. cuadrado plantar; 6. M. interóseo del dedo V; a. Cara caudal de la tibia; b. Maléolo medial (tibia); c. Maléolo lateral (peroné); d. Calcáneo; e. Tuberosidad del calcáneo; f. Dedo V.

M. extensor digital corto (Figuras 4.35, 4.39, 4.54)

Se origina en el calcáneo y en el conjunto de ligamentos que cubren la cara dorsal del tarso. Está formado por tres cabezas parcialmente fusionadas que se disponen, cubiertas por los tendones del músculo extensor digital largo, sobre la cara dorsal del metatarso. Los tres tendones de inserción resultantes, uno por cada cabeza, terminan uniéndose a los tendones del m. extensor digital largo a la altura de la falange proximal de los dedos II, III y IV.

Función: Extiende los dedos II, III y IV.

Inervación: Nervio peroneo profundo.

M. cuadrado plantar (Figura 4.51)

Es un músculo extremadamente rudimentario. Se origina en la cara plantar del

calcáneo y termina en el tendón común del músculo flexor digital profundo o, en el caso de existir, en la falange distal del dedo I.

Inervación: Nervio tibial.

Músculos propios de los dedos

Son, en general, similares a los músculos de los dedos del miembro anterior, si bien están algo menos desarrollados (Figura 4.53). Únicamente se mencionará, por su diferente disposición, el músculo separador del dedo V.

M. separador del dedo V (Figura 4.41)

Es un fino músculo, prácticamente tendinoso, que se origina en la tuberosidad del calcáneo y se inserta en la base del metacarpiano V.

Inervación: Nervio tibial.

Figura 4.52 - Visión plantar de las regiones metatarsiana y digital del autopodo izquierdo. Músculos profundos. Se ha retirado el músculo flexor digital superficial. Se observan, asociados con los tendones del músculo flexor digital profundo, los tres pequeños músculos lumbricales. Estos músculos unen los tendones flexores profundos con la parte proximal de las falanges proximales. Los ligamentos anulares digitales rodean y fijan a las falanges proximales los tendones flexores. Más distalmente se distingue la inserción de los tendones flexores digitales profundos en el tubérculo flexor de la falange distal. 1. Tendones del m. flexor digital profundo; 2. Mm. lumbricales; 3. M. interóseo del dedo V; 4. M. interóseo del dedo II; 5. Ligamentos anulares digitales; a. Tubérculo flexor de la falange distal; b. Dedo I; c. Dedo V.

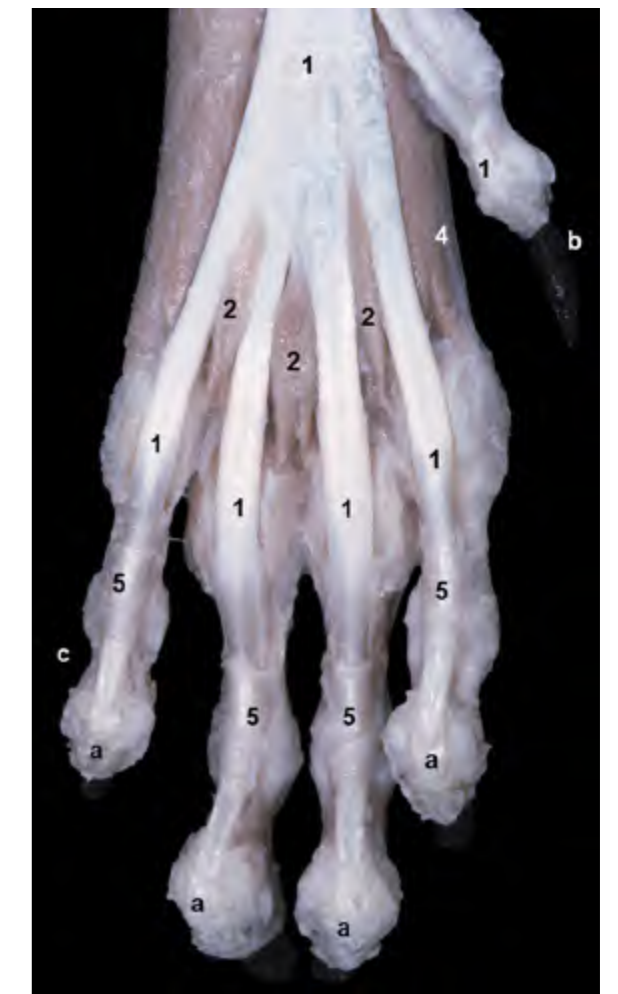

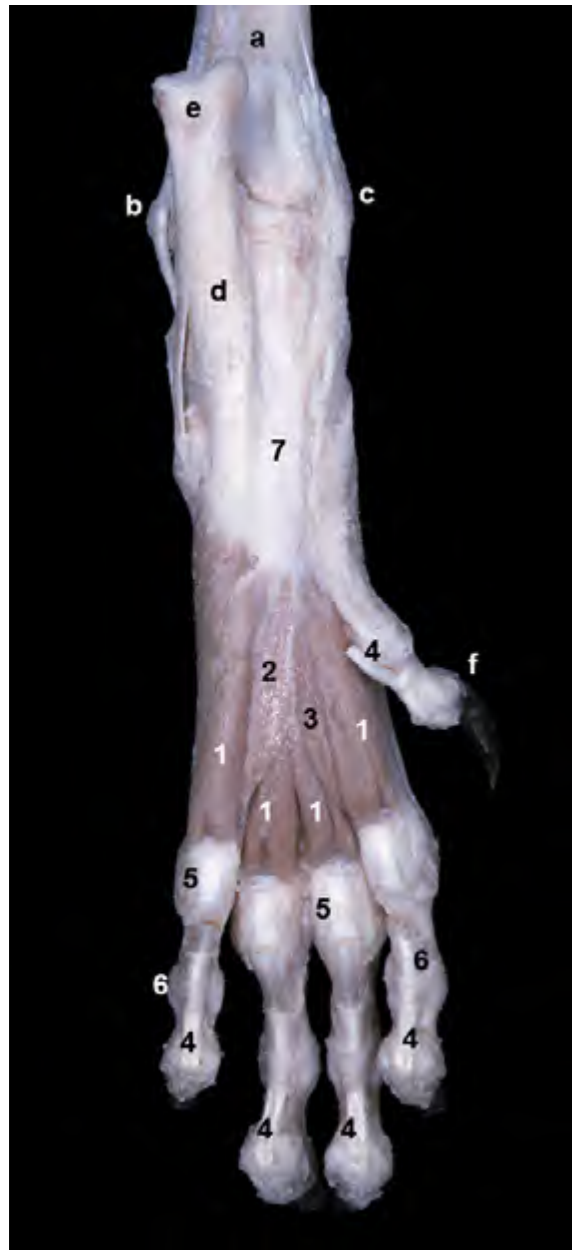


Figura 4.53 - Visión plantar del autopodo pelviano izquierdo. Músculos profundos. Se han retirado los músculos flexores digitales superficial y profundo (únicamente resta la parte distal de los tendones del flexor profundo). Los músculos interóseos, cuyos vientres cubren la cara plantar de los metatarsianos, se originan en el fibrocartilago tarsiano. Los ligamentos plantares, dispuestos entre los huesos sesamoideos proximales, facilitan el deslizamiento de los tendones flexores digitales a nivel de la articulación metatarsofalángica. 1. Mm. interóseos; 2. M. aductor del dedo V; 3. M. aductor del dedo II; 4. Tendones del m. flexor digital profundo; 5. Ligamentos plantares; 6. Ligamentos anulares digitales; 7. Fibrocartilago tarsiano; a. Cara caudal de la tibia; b. Maléolo lateral (peroné); c. Maléolo medial (tibia); d. Calcáneo; e. Tuberosidad del calcáneo; f. Dedo I.

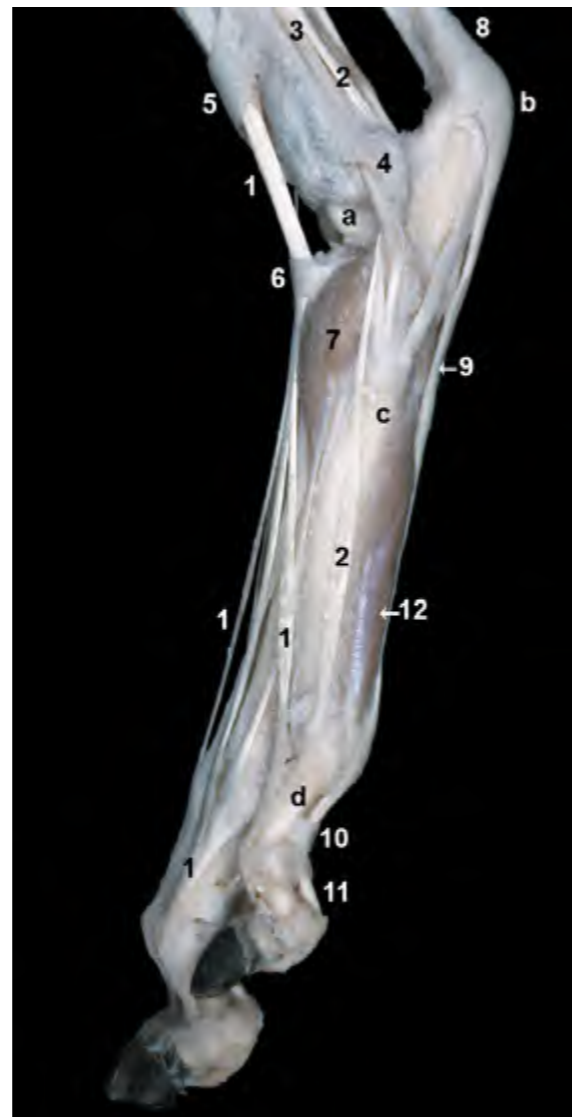

Figura 4.54 - Visión lateral del autopodo pelviano izquierdo. Disección superficial (aunque se ha eliminado la cápsula articular del tarso). El músculo extensor digital lateral tiene un único tendón que actúa sobre el dedo V. Se observan los ligamentos anulares digitales abrazando a los tendones de los músculos flexores digitales. 1. M. extensor digital largo; 2. M. extensor digital lateral; 3. M. peroneo largo; 4. Retináculo de los Mm. peroneos; 5. Retináculo extensor de la pierna; 6. Retináculo extensor tarsiano; 7. M. extensor digital corto; 8. Tendón calcáneo común; 9. Tendón del m. flexor digital superficial; 10. Ligamentos anulares digitales; 11. Tendón del m. flexor digital profundo; 12. M. interóseo del dedo V; a. Tróclea del astrágalo; b. Tuberosidad del calcáneo; c. Base del metatarsiano V; d. Falange proximal del dedo V.

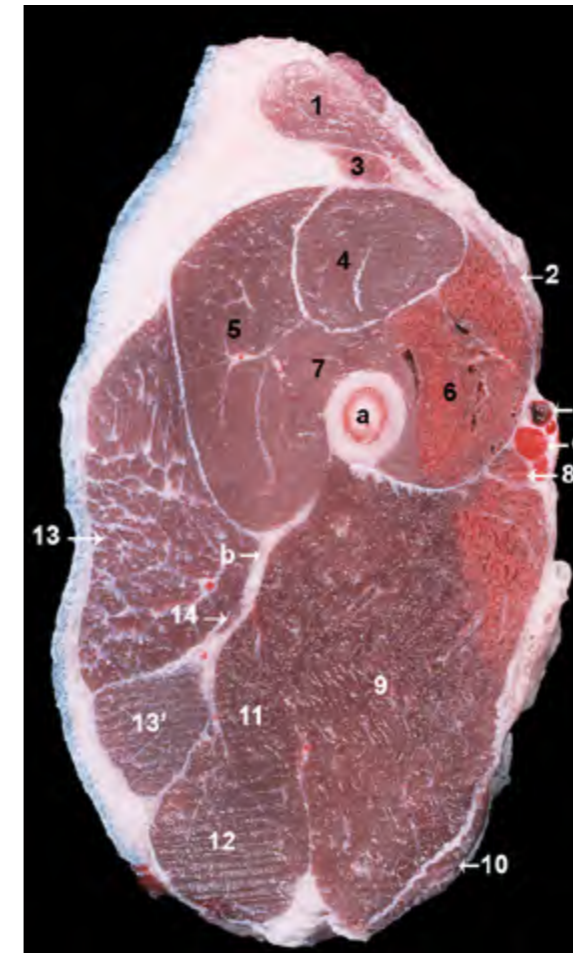


Figura 4.55 - Sección transversal del miembro pelviano izquierdo a nivel de la mitad proximal del muslo. Las caras lateral y craneal del miembro corresponden, respectivamente, a las partes izquierda y superior de la imagen. Las cuatro porciones del músculo cuádriceps femoral rodean al fémur craneal, lateral y medialmente. Se observa el nervio ciático entre los músculos bíceps femoral y aductor. Se distinguen, mediales y muy superficiales, los vasos femorales; la arteria y vena femorales se alojan en el triángulo femoral, delimitado por los músculos sartorio, pectíneo y vasto medial. 1. M. sartorio (parte craneal); 2. M. sartorio (parte caudal); 3. M. tensor de la fascia lata; 4. M. recto femoral; 5. M. vasto lateral; 6. M. vasto medial; 7. M. vasto intermedio; 8. M. pectíneo; 9. M. aductor; 10. M. gracilis; 11. M. semimembranoso; 12. M. semitendinoso; 13. M. bíceps femoral (parte craneal); 13'. M. bíceps femoral (parte caudal); 14. M. separador caudal de la pierna; a. Fémur; b. Nervio ciático; c. A. femoral; d. V. femoral.

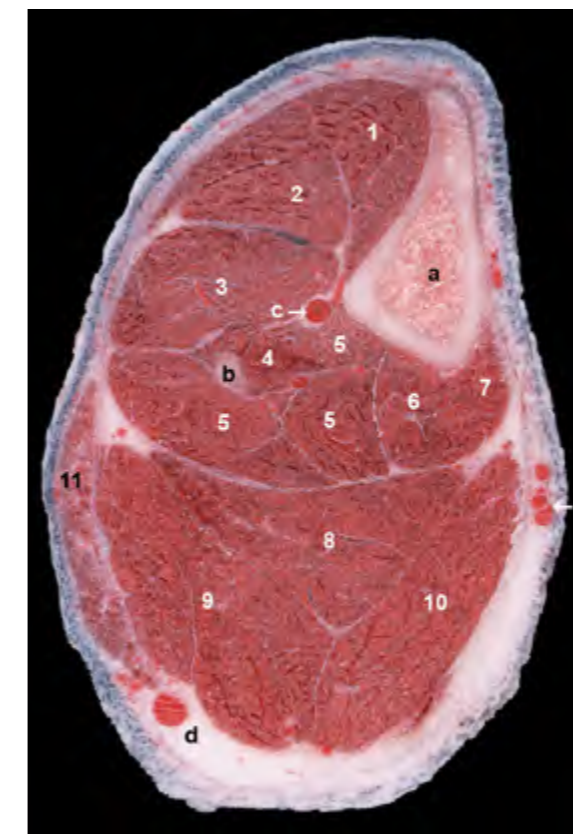


Figura 4.56 - Sección transversal del miembro pelviano izquierdo a nivel del tercio proximal de la pierna. Las caras lateral y craneal del miembro corresponden, respectivamente, a las partes izquierda y superior de la imagen. La cara medial de la tibia es subcutánea y, por tanto, fácilmente palpable. Las arterias tibial craneal y safena son las principales arterias de la pierna. Las venas safenas lateral y medial son las responsables del drenaje venoso de la región. 1. M. tibial craneal; 2. M. extensor digital largo; 3. M. peroneo largo; 4. M. extensor digital lateral; 5. M. flexor digital lateral; 6. M. flexor digital medial; 7. M. poplíteo; 8. M. flexor digital superficial; 9. M. gastrocnemio (cabeza lateral); 10. M. gastrocnemio (cabeza medial); 11. M. bíceps femoral; a. Tibia; b. Peroné; c. A. tibial craneal; d. V. safena lateral; e. A. safena, V. safena medial.

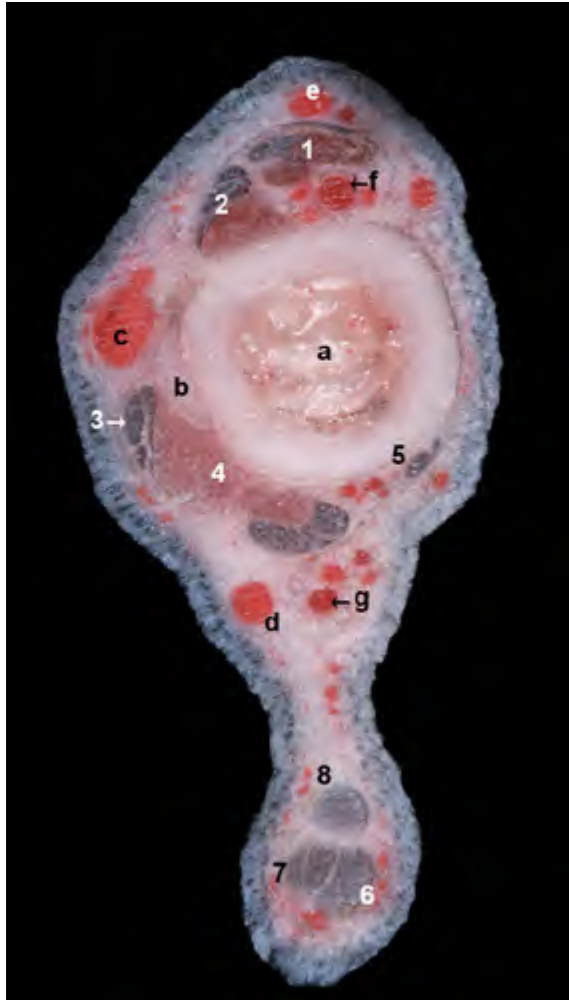

Figura 4.57 - Sección transversal del miembro pelviano izquierdo a nivel del tercio distal de la piana. Las caras lateral y craneal del miembro corresponden, respectivamente, a las partes izquierda y superior de la imagen. Se distinguen con claridad los tendones del músculo flexor digital superficial y de las dos cabezas del músculo gastrocnemio. Estos tres tendones son los componentes principales del tendón calcáneo común. Algunos importantes nervios, que no se distinguen en la imagen, acompañan a los vasos: el nervio peroneo superficial, a la rama craneal de la vena safena lateral; el nervio peroneo profundo, a la arteria tibial craneal; el nervio tibial, a la rama caudal de la arteria safena. Se reconoce el retináculo extensor de la piana rodeando a diversas estructuras. Entre ellas se identifican los tendones de los músculos extensor digital largo y tibial craneal y la arteria tibial craneal. 1. M. tibial craneal; 2. M. extensor digital largo; 3. Tendones de los Mm. peroneo largo, extensor digital lateral y peroneo corto; 4. M. flexor digital lateral; 5. M. flexor digital medial; 6. Tendón del m. flexor digital superficial; 7. Tendón del m. gastrocnemio (cabeza lateral); 8. Tendón del m. gastrocnemio (cabeza medial); a. Tibia; b. Peroné; c. V. safena lateral (rama craneal); d. V. safena lateral (rama caudal); e. V. safena medial (rama craneal); f. A. tibial craneal; g. A. safena (rama caudal).

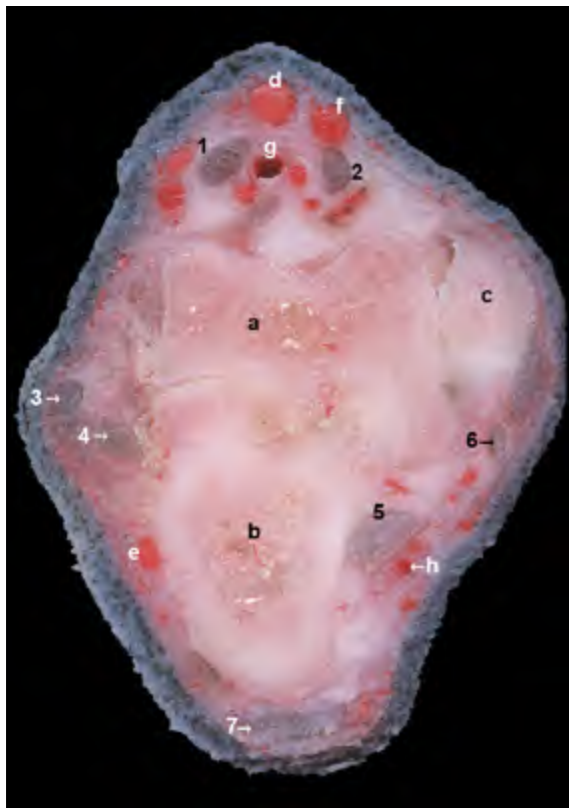


Figura 4.58 - Sección transversal del miembro pelviano izquierdo a nivel de la parte proximal del tarso. Las caras lateral y craneal del miembro corresponden, respectivamente, a las partes izquierda y superior de la imagen. Se pueden reconocer los tendones de los diferentes músculos que atraviesan la región. La arteria dorsal del pie es la continuación de la arteria tibial craneal distalmente a la articulación tarsocrural. La arteria plantar medial es la rama terminal de la arteria safena. Algunos importantes nervios, que no se distinguen en la imagen, acompañan a los vasos: el nervio peroneo superficial, a las ramas craneales de las venas safenas; el nervio peroneo profundo, a la arteria dorsal del pie; el nervio tibial, a la arteria plantar medial. 1. M. extensor digital largo; 2. M. tibial craneal; 3. M. peroneo largo; 4. Mm. peroneo corto y extensor digital lateral; 5. M. flexor digital lateral; 6. M. flexor digital medial; 7. M. flexor digital superficial; a. Astrágallo; b. Calcáneo; c. Maléolo medial (tibia); d. V. safena lateral (rama craneal); e. V. safena lateral (rama caudal); f. V. safena medial (rama craneal); g. A. dorsal del pie; h. A. plantar medial.

REFERENCIAS CONSULTADAS

BARONE, R. **Anatomie Comparée des mammifères domestiques**: Tome 2: Arthrologie et myologie. 2. ed. Paris: Vigot, 1980.

CONSTANTINESCU, G. M.; SCHALLER, O. **Illustrated Veterinary Anatomical Nomenclature**. 3. ed. Stuttgart: Enke, 2012.

DONE, S. H.; GOODY, P. C.; EVANS, S. A.; STICKLAND, N. C. **Atlas en color de Anatomía Veterinaria. El perro y el gato**. 2. ed. Barcelona, ESP: Elsevier, 2010

DYCE, K. M.; SACK, W. O.; WENSING, C. J. G. **Textbook of Veterinary Anatomy**. 4. ed. St. Louis, Missouri: Saunders Elsevier, 2010.

EVANS, H. E.; DE LAHUNTA, A. **Miller's Anatomy of the Dog**. 4. ed. St. Louis, Missouri: Saunders Elsevier, 2013.

KÖNIG, H. E.; LIEBICH, H. G. **Anatomía de los Animales Domésticos**: Tomo 1: Aparato locomotor. 2. ed. Madrid: Médica Panamericana, 2005.

KÖNIG, H. E.; LIEBICH, H. G. **Anatomía de los Animales Domésticos**: Tomo 2: Órganos, Sistema circulatorio y Sistema nervioso. 2. ed. Madrid: Médica Panamericana, 2005.

NICKEL, R.; SCHUMMER, A.; SEIFERLE, E. **The Anatomy of the Domestic Animals**: Volume 1: The Locomotor System of the Domestic Mammals. Berlin: Paul Parey, 1986.

INTERNATIONAL COMMITTEE ON VETERINARY GROSS ANATOMICAL NOMENCLATURE (I.C.V.G.A.N.). **Nomina Anatomica Veterinaria**. 5. ed. 2005. Disponible em: <www.wava-amav.org/index.html>. Acceso em: 16 out. 2015.

RUBERTE, J.; SAUTET, J. **Atlas de Anatomía del Perro y del Gato**: Volumen 1: Cabeza y Cuello. Sant Cugat del Vallès: Multimèdica, 1995.

RUBERTE, J.; SAUTET, J. **Atlas de Anatomía del Perro y del Gato**: Volumen 2: Tórax y Miembro Torácico. Sant Cugat del Vallès: Multimèdica, 1996.

RUBERTE, J.; SAUTET, J. **Atlas de Anatomía del Perro y del Gato**: Volumen 3: Abdomen, Pelvis y Miembro Pelviano. Sant Cugat del Vallès: Multimèdica, 1998.

SCHALLER, O. **Nomenclatura anatómica veterinaria ilustrada**. Zaragoza: Acribia, 1999.

ÍNDICE DE FIGURAS

1 MÚSCULOS DE LA CABEZA

MÚSCULOS FACIALES

M. platisma (Figura [1.1](#))
M. esfínter profundo del cuello (Figuras [1.1](#), [1.2](#))

Músculos de los labios y la nariz

M. orbicular da boca (Figura [1.2](#))
M. buccinador (Figuras [1.3](#), [1.12](#))
M. elevador nasolabial (Figuras [1.1](#), [1.2](#))
M. elevador del labio superior (Figura [1.4](#))
M. canino (Figura [1.4](#))
M. cigomático (Figuras [1.1](#), [1.3](#))

Músculos de los párpados

M. orbicular del ojo (Figuras [1.1](#), [1.4](#), [1.5](#))
M. retractor del ángulo lateral del ojo (Figuras [1.1](#), [1.4](#), [1.5](#))
M. elevador del ángulo lateral del ojo (Figura [1.5](#))
M. elevador del párpado superior

Músculos de la región frontal

M. frontal (Figuras [1.1](#), [1.2](#), [1.6](#))
M. occipital (Figura [1.6](#), [1.7](#))

Músculos de la oreja

Grupo rostral
Mm. escutuloauriculares superficiales (Figuras [1.3](#), [1.6](#), [1.7](#))
Mm. escutuloauriculares profundos (Figura [1.7](#))
M. cigomáticoauricular (Figuras [1.1](#), [1.2](#))

Grupo dorsal

M. interescutular (Figura [1.10](#))
M. parietoescutular (Figura [1.7](#))
M. parietoauricular (Figura [1.7](#))

Grupo caudal

M. cervicoescutular (Figuras [1.10](#), [1.11](#))
M. cervicoauricular superficial (Figuras [1.6](#), [1.10](#))
M. cervicoauricular medio (Figuras [1.7](#), [1.11](#))
M. cervicoauricular profundo (Figura [1.11](#))

Grupo ventral

M. parotidoauricular (Figuras [1.2](#), [1.3](#))
M. estiloauricular (o m. mandibuloauricular) (Figura [1.8](#))

Grupo de mm. intrínsecos (Figura [1.3](#))

MÚSCULOS MASTICADORES

M. temporal (Figuras [1.9](#), [1.12](#), [1.13](#))
M. masetero (Figuras [1.3](#), [1.12](#))
Mm. pterigoideos (Figuras [1.16](#), [1.17](#))
M. digástrico (Figuras [1.3](#), [1.8](#), [1.18](#))

MÚSCULOS DE LA LENGUA

M. estiloso (Figuras [1.19](#), [1.20](#), [1.22](#))
M. hiogloso (Figuras [1.19](#), [1.20](#))
M. geniogloso (Figuras [1.19](#), [1.20](#), [1.21](#))
M. propio de la lengua (Figuras [1.21](#), [1.22](#), [2.44](#))

MÚSCULOS DE LA FARINGE

M. hiofaríngeo (Figuras [1.25](#), [1.29](#))
M. tirofaríngeo (Figuras [1.24](#), [1.25](#), [1.29](#))
M. cricofaríngeo (Figuras [1.25](#), [1.29](#))
M. estilofaríngeo (Figuras [1.25](#), [1.29](#))

M. pterigofaríngeo (Figuras [1.25](#), [1.29](#))
M. palatofaríngeo

MÚSCULOS DEL PALADAR BLAN- DO

M. tensor del velo del paladar (Figuras [1.25](#), [1.26](#))

M. elevador del velo del paladar (Figuras [1.25](#), [1.26](#))

M. palatino (Figuras [1.22](#), [1.28](#))

MÚSCULOS DE LA LARINGE

M. cricotiroideo (Figuras [1.29](#), [1.30](#))

M. cricoaritenoido dorsal (Figuras [1.30](#), [1.31](#), [1.34](#))

M. cricoaritenoido lateral (Figuras [1.31](#), [1.32](#), [1.33](#))

M. tiroaritenoido (Figura [1.31](#))

M. vocal (Figuras [1.32](#), [1.33](#))

M. ventricular (Figuras [1.31](#), [1.33](#))

M. aritenoido transverso (Figuras [1.31](#), [1.34](#))

M. hioepiglótico (Figura [1.35](#))

MÚSCULOS DEL APARATO HIOI- DEO

M. tirohioideo (Figuras [1.12](#), [1.38](#))

M. estilohioideo (Figuras [1.36](#), [1.38](#))

M. milohioideo (Figuras [1.12](#), [1.37](#))

M. genihioideo (Figuras [1.19](#), [1.38](#), [1.39](#), [1.40](#))

M. ceratohioideo (Figura [1.41](#))

M. occipitohioideo (Figura [1.42](#))

MÚSCULOS EXTRÍNSECOS DEL GLOBO OCULAR

Mm. rectos (Figuras [1.44](#), [1.48](#))

M. retractor del globo ocular (Figuras [1.45](#), [1.46](#))

M. oblicuo dorsal (Figura [1.47](#))

M. oblicuo ventral (Figuras [1.44](#), [1.48](#))

M. elevador del párpado superior (Fi-
gura [1.49](#))

2 MÚSCULOS DEL CUELLO, DEL TRONCO Y DE LA COLA

M. cutáneo del tronco (Figura [2.1](#))

M. prepucial (Figura [2.2](#))

MÚSCULOS DE LA COLUMNA VERTEBRAL

Músculos epiaxiales

M. esplenio de la cabeza (Figuras [2.7](#), [2.13](#))

Columna lateral

M. iliocostal (Figuras [2.14](#), [2.15](#))

Columna intermedia

M. longísimo (Figuras [2.9](#), [2.11](#), [2.14](#), [2.16](#), [2.17](#), [2.18](#))

Mm. intertransversos

Mm. intertransversos cervicales dorsa-
les (Figuras [2.19](#), [2.20](#))

Mm. intertransversos cervicales inter-
medios (Figura [2.20](#))

Mm. intertransversos cervicales ven-
trales (Figura [2.20](#))

Columna medial: Sistema transverso espinoso

**M. espinal y semiespinal torácico y cer-
vical** (Figuras [2.15](#), [2.22](#))

M. semiespinal de la cabeza (Figura [2.24](#))

M. digástrico del cuello (Figura [2.21](#))

M. complejo (Figura [2.21](#))

Mm. multífidos

Mm. rotadores ([2.25](#), [2.26](#), [2.27](#))

Mm. rotadores largos (Figuras [2.25](#), [2.27](#))

Mm. rotadores cortos (Figuras [2.26](#), [2.27](#))

Mm. interespinales (Figuras [2.26](#), [2.28](#))

Músculos hipoaxiales

Mm. escalenos (Figuras [2.18](#), [2.31](#))

M. escaleno dorsal (Figuras [2.11](#), [2.18](#))

M. escaleno medio (Figura [2.24](#), [2.32](#))

M. largo de la cabeza (Figuras [2.7](#), [2.31](#), [2.33](#))

M. largo del cuello (Figuras [2.11](#), [2.22](#), [2.34](#))

Músculos motores específicos de la ca- beza

M. recto dorsal mayor de la cabeza (Fi-
guras [2.36](#), [2.37](#), [2.40](#))

M. recto dorsal menor de la cabeza (Fi-
guras [2.37](#), [2.39](#))

M. oblicuo craneal de la cabeza (Figu-
ras [2.36](#), [2.40](#), [2.41](#))

M. oblicuo caudal de la cabeza (Figuras [2.36](#), [2.39](#))

M. recto lateral de la cabeza (Figuras [2.34](#), [2.42](#))

M. recto ventral de la cabeza (Figura [2.42](#))

MÚSCULOS VENTRALES DEL CUELLO

M. esternocéfálico (Figuras [2.3](#), [2.5](#), [2.6](#), [2.13](#))

M. esternohioideo (Figuras [2.17](#), [2.36](#), [2.43](#))

M. esternotiroideo (Figuras [2.17](#), [2.36](#))

El espacio visceral del cuello (Figuras [2.17](#), [2.45](#))

MÚSCULOS TORÁDICOS

M. serrato dorsal craneal (Figuras [2.6](#), [2.18](#), [2.47](#))

M. serrato dorsal caudal (Figura [2.47](#))

Mm. intercostales externos (Figuras [2.6](#), [2.18](#), [2.47](#), [2.48](#))

Mm. intercostales internos (Figuras [2.18](#), [2.48](#), [2.49](#))

Mm. elevadores de las costillas (Figu-
ras [2.48](#), [2.49](#))

Mm. subcostales (Figura [2.50](#))

M. retractor de la costilla (Figura [2.50](#))

M. recto del tórax (Figura [2.47](#))

M. transverso del tórax (Figuras [2.51](#), [2.52](#))

Diafragma (Figuras [2.46](#), [2.53](#), [2.54](#), [2.55](#), [2.56](#), [2.57](#), [2.58](#))

MÚSCULOS ABDOMINALES

M. oblicuo externo del abdomen (Figu-
ras [2.4](#), [2.60](#), [2.61](#))

M. oblicuo interno del abdomen (Figu-
ras [2.62](#), [2.63](#))

M. transverso del abdomen (Figuras [2.14](#), [2.64](#), [2.65](#))

M. recto del abdomen (Figuras [2.8](#), [2.14](#), [2.64](#), [2.65](#))

Canal inguinal y anillos inguinales (Fi-
guras [2.66](#), [2.68](#), [2.69](#), [2.70](#), [2.71](#))

*Ligamento o arco inguinal. Lagunas
muscular y vascular* (Figuras [2.61](#), [2.63](#), [2.64](#), [2.71](#))

Vaina del músculo recto del abdomen
(Figuras [2.8](#), [2.63](#), [2.64](#), [2.65](#))

MÚSCULOS DE LA COLA

Músculos que se originan en las vér- tebras

M. sacrocaudal dorsal medial (Figuras [2.74](#), [2.75](#))

M. sacrocaudal dorsal lateral (Figuras [2.74](#), [2.75](#), [2.77](#))

M. sacrocaudal ventral medial (Figura [2.76](#))

M. sacrocaudal ventral lateral (Figuras [2.76](#), [2.77](#))

M. intertransverso dorsal caudal (Figuras [2.72](#), [2.74](#))

M. intertransverso ventral caudal (Figura [2.72](#))

Músculos que se originan en el coxal

M. coccígeo (Figuras [2.72](#), [2.80](#))

M. elevador del ano (Figuras [2.72](#), [2.78](#), [2.80](#), [2.81](#))

3 MÚSCULOS DEL MIEMBRO TORÁCICO

MÚSCULOS DE LA CINTURA DEL MIEMBRO TORÁCICO

Capa superficial

M. trapecio (Figura [3.1](#))

M. braquiocefálico (Figuras [3.1](#), [3.2](#))

M. omotransverso (Figuras [3.1](#), [3.2](#), [3.5](#))

M. dorsal ancho (Figuras [3.1](#), [3.2](#), [3.12](#))

Mm. pectorales superficiales (Figuras [3.3](#), [3.6](#))

Capa profunda

M. pectoral profundo (Figuras [3.1](#), [3.2](#), [3.3](#), [3.4](#), [3.6](#))

M. romboides (Figuras [3.2](#), [3.5](#))

M. serrato ventral (Figuras [3.3](#), [3.4](#), [3.6](#))

MÚSCULOS INTRÍNSECOS DEL MIEMBRO TORÁCICO

Músculos de la articulación del hombro

Grupo lateral

M. supraespinoso (Figuras [3.4](#), [3.5](#), [3.7](#), [3.8](#), [3.9](#), [3.11](#), [3.14](#))

M. infraespinoso (Figuras [3.7](#), [3.11](#), [3.15](#))

M. deltoides (Figuras [3.1](#), [3.5](#), [3.7](#), [3.10](#))

M. redondo menor (Figuras [3.11](#), [3.15](#)).

Grupo medial

M. subescapular (Figuras [3.12](#), [3.13](#), [3.14](#))

M. coracobraquial (Figuras [3.9](#), [3.13](#), [3.14](#), [3.18](#), [3.19](#), [3.20](#))

M. redondo mayor (Figuras [3.12](#), [3.13](#), [3.14](#), [3.15](#), [3.18](#))

Músculos de la articulación del codo

Grupo craneal

M. braquial (Figuras [3.7](#), [3.10](#), [3.16](#), [3.17](#), [3.25](#))

M. bíceps braquial (Figuras [3.13](#), [3.14](#), [3.18](#), [3.19](#), [3.20](#), [3.23](#), [3.37](#))

Grupo caudal

M. tríceps braquial (Figuras [3.1](#), [3.7](#), [3.12](#), [3.51](#))

Cabeza larga (Figuras [3.11](#), [3.16](#), [3.21](#), [3.23](#), [3.24](#))

Cabeza lateral (Figuras [3.21](#), [3.22](#))

Cabeza medial (Figuras [3.23](#), [3.24](#), [3.37](#))

Cabeza accesorio (Figuras [3.11](#), [3.16](#))

M. ancóneo (Figuras [3.17](#), [3.20](#), [3.21](#), [3.22](#), [3.25](#))

M. tensor de la fascia del antebrazo (Figuras [3.12](#), [3.13](#), [3.37](#))

Músculos supinadores y pronadores del antebrazo

M. braquiorradial (Figuras [3.22](#), [3.26](#))

M. supinador (Figuras [3.27](#), [3.28](#))

M. pronador redondo (Figuras [3.26](#), [3.27](#), [3.28](#), [3.37](#), [3.38](#), [3.44](#))

M. pronador cuadrado (Figuras [3.44](#), [3.45](#), [3.48](#))

Músculos que actúan sobre el carpo y los dedos

Grupo extensor (Figuras [3.22](#), [3.29](#))

M. extensor carporradial (Figuras [3.17](#), [3.22](#), [3.26](#), [3.29](#), [3.30](#), [3.34](#), [3.36](#), [3.52](#))

M. extensor digital común (Figuras [3.17](#), [3.22](#), [3.29](#), [3.30](#), [3.31](#), [3.34](#))

M. extensor digital lateral (Figuras [3.17](#), [3.22](#), [3.29](#), [3.30](#), [3.31](#), [3.34](#))

M. extensor carpocubital (Figuras [3.17](#), [3.22](#), [3.29](#), [3.30](#), [3.31](#), [3.34](#), [3.35](#))

M. separador largo del dedo I (Figuras [3.27](#), [3.29](#), [3.31](#), [3.34](#), [3.35](#), [3.36](#))

M. extensor de los dedos I y II (Figuras [3.27](#), [3.34](#), [3.35](#), [3.36](#))

Grupo flexor (Figuras [3.37](#), [3.38](#), [3.39](#), [3.43](#))

M. flexor carporradial (Figuras [3.37](#), [3.38](#), [3.39](#))

M. flexor digital superficial (Figuras [3.32](#), [3.33](#), [3.37](#), [3.38](#), [3.39](#), [3.40](#), [3.41](#), [3.42](#), [3.43](#))

M. flexor carpocubital (Figuras [3.37](#), [3.40](#), [3.43](#))

Cabeza humeral (Figura [3.43](#))

Cabeza cubital (Figuras [3.37](#), [3.43](#))

M. flexor digital profundo (Figuras [3.32](#), [3.33](#), [3.37](#), [3.38](#), [3.39](#), [3.42](#), [3.46](#), [3.47](#), [3.48](#))

Cabeza humeral (Figuras [3.39](#), [3.45](#))

Cabeza radial (Figuras [3.44](#), [3.45](#))

Cabeza cubital (Figuras [3.44](#), [3.45](#))

Músculos del autopodo

Músculos comunes

M. interflexor (Figura [3.47](#))

Mm. lumbricales (Figuras [3.32](#), [3.47](#), [3.48](#))

Mm. interóseos (Figuras [3.32](#), [3.33](#), [3.42](#), [3.49](#), [3.50](#), [3.54](#))

Músculos propios de los dedos

Músculos propios del dedo I (Figura [3.50](#))

Músculos propios del dedo II (Figura [3.50](#))

Músculos propios del dedo V (Figuras [3.48](#), [3.50](#)).

4 MÚSCULOS DEL MIEMBRO PELVIANO

MÚSCULOS DE LA CINTURA DEL MIEMBRO PELVIANO

M. psoas menor (Figuras [4.1](#), [4.2](#), [4.18](#), [4.28](#))

M. iliopsoas (Figuras [4.1](#), [4.2](#), [4.17](#), [4.27](#), [4.28](#))

M. psoas mayor (Figuras [4.1](#), [4.20](#), [4.22](#))

M. iliaco (Figuras [4.1](#), [4.20](#), [4.22](#))

M. cuadrado lumbar (Figuras [4.3](#))

MÚSCULOS INTRÍNSECOS DEL MIEMBRO PELVIANO

Músculos de la articulación de la cadera

Grupo de músculos externos de la cadera

M. glúteo superficial (Figuras [4.4](#), [4.5](#), [4.6](#), [4.8](#))

M. glúteo medio (Figuras [4.4](#), [4.5](#), [4.6](#), [4.8](#), [4.29](#))

M. piriforme (Figuras [4.7](#), [4.12](#))

M. glúteo profundo (Figuras [4.7](#), [4.12](#))

M. tensor de la fascia lata (Figuras [4.4](#), [4.8](#), [4.9](#), [4.11](#))

Grupo de músculos caudales del muslo

M. bíceps femoral (Figuras [4.5](#), [4.8](#), [4.10](#))

M. separador caudal de la pierna (Figuras [4.7](#), [4.10](#), [4.11](#))

M. semitendinoso (Figuras [4.5](#), [4.8](#), [4.11](#), [4.12](#), [4.13](#), [4.15](#))

M. semimembranoso (Figuras [4.5](#), [4.12](#), [4.13](#), [4.14](#), [4.15](#), [4.17](#))

Grupo de músculos mediales del muslo

M. sartorio (Figuras [4.16](#), [4.18](#), [4.19](#))

M. gracilis (Figuras [4.5](#), [4.17](#), [4.18](#), [4.19](#))

M. pectíneo (Figuras [4.1](#), [4.9](#), [4.18](#), [4.19](#), [4.22](#))

Mm. aductores (Figuras [4.1](#), [4.9](#), [4.12](#), [4.18](#), [4.20](#), [4.21](#), [4.23](#), [4.26](#))

M. aductor largo (Figura [4.22](#))

M. aductor grande y corto (Figura [4.22](#))

Grupo de músculos profundos de la cadera

M. obturador interno (Figuras [4.5](#), [4.24](#), [4.25](#), [4.26](#), [4.27](#), [4.32](#))

Mm. gemelos (Figuras [4.24](#), [4.26](#))

M. obturador externo (Figuras [4.20](#), [4.24](#), [4.26](#), [4.27](#), [4.28](#))

M. cuadrado femoral (Figuras [4.12](#), [4.24](#), [4.29](#))

M. articular de la cadera (Figuras [4.20](#), [4.22](#), [4.24](#), [4.27](#))

Músculos de la articulación de la rodilla

M. cuádriceps femoral (Figuras [4.30](#), [4.32](#), [4.33](#), [4.55](#))

M. recto femoral (Figuras [4.9](#), [4.13](#), [4.14](#), [4.16](#), [4.31](#))

M. vasto lateral (Figuras [4.11](#), [4.12](#), [4.16](#))

M. vasto medial (Figuras [4.9](#), [4.13](#), [4.15](#), [4.31](#))

M. vasto intermedio (Figura [4.14](#))

M. poplíteo (Figuras [4.32](#), [4.33](#), [4.47](#), [4.50](#))

Músculos que actúan sobre el tarso y los dedos

Grupo craneolateral

M. tibial craneal (Figuras [4.34](#), [4.35](#), [4.36](#), [4.42](#), [4.44](#), [4.45](#))

M. extensor digital largo (Figuras [4.33](#), [4.34](#), [4.35](#), [4.36](#), [4.37](#), [4.38](#), [4.41](#), [4.54](#), [4.58](#))

M. peroneo largo (Figuras [4.34](#), [4.36](#), [4.37](#), [4.41](#))

M. extensor largo del dedo I (Figuras [4.35](#), [4.38](#), [4.39](#), [4.40](#))

M. extensor digital lateral (Figuras [4.39](#), [4.40](#), [4.41](#), [4.54](#))

M. peroneo corto (Figuras [4.40](#), [4.41](#))

Grupo caudal

M. gastrocnemio (Figuras [4.10](#), [4.11](#), [4.34](#), [4.36](#), [4.42](#), [4.43](#), [4.56](#))

M. flexor digital superficial (Figuras [4.34](#), [4.36](#), [4.37](#), [4.44](#), [4.45](#), [4.46](#), [4.49](#), [4.57](#))

Mm. flexores digitales profundos (Figuras [4.44](#), [4.47](#), [4.49](#), [4.51](#), [4.52](#))

M. flexor digital lateral (Figuras [4.34](#), [4.36](#), [4.41](#), [4.45](#), [4.47](#), [4.48](#))

M. flexor digital medial (Figuras [4.45](#), [4.47](#), [4.48](#)),

M. tibial caudal (Figuras [4.45](#), [4.50](#))

Músculos del autopodo

Músculos comunes

M. interóseos (Figuras [4.51](#), [4.52](#), [4.53](#))

M. lumbricales (Figura [4.52](#))

M. extensor digital corto (Figuras [4.35](#), [4.39](#), [4.54](#))

M. cuadrado plantar (Figura [4.51](#))

Músculos propios de los dedos

M. separador del dedo V (Figura [4.41](#))

ATLAS DE LOS MÚSCULOS DEL PERRO

Esta obra se ha desarrollado mediante la colaboración entre los miembros de la Unidad de Anatomía Veterinaria de la Universitat Autònoma de Barcelona (UAB), España, y del Área de Morfofisiología del Instituto de Salud y Producción Animal de la Universidad Federal Rural de la Amazonía (ISPA / UFRA), Belém, Pará, Brasil.

La idea de elaborar este material educativo surgió de la necesidad de desarrollar métodos de enseñanza alternativos y facilitar al estudiante, de manera gratuita, una herramienta de aprendizaje en soporte digital. Recomendamos que el Atlas sea utilizado como refuerzo de las clases presenciales en el aula, y que sirva a la vez de ayuda en la enseñanza y el aprendizaje facilitando la actividad no presencial, autónoma y activa del estudiante, aumentando por tanto el protagonismo en el propio proceso formativo.

La presente obra incluye 242 imágenes de diversas visiones de los músculos que conforman las diferentes regiones del organismo del perro. Esperamos que el Atlas de los Músculos del Perro sea útil para el estudiante de Anatomía veterinaria, a quien está dirigido principalmente, y también para el profesional veterinario y para cualquier otra persona interesada en conocer la anatomía del perro.

¡Buena lectura a todos!

