

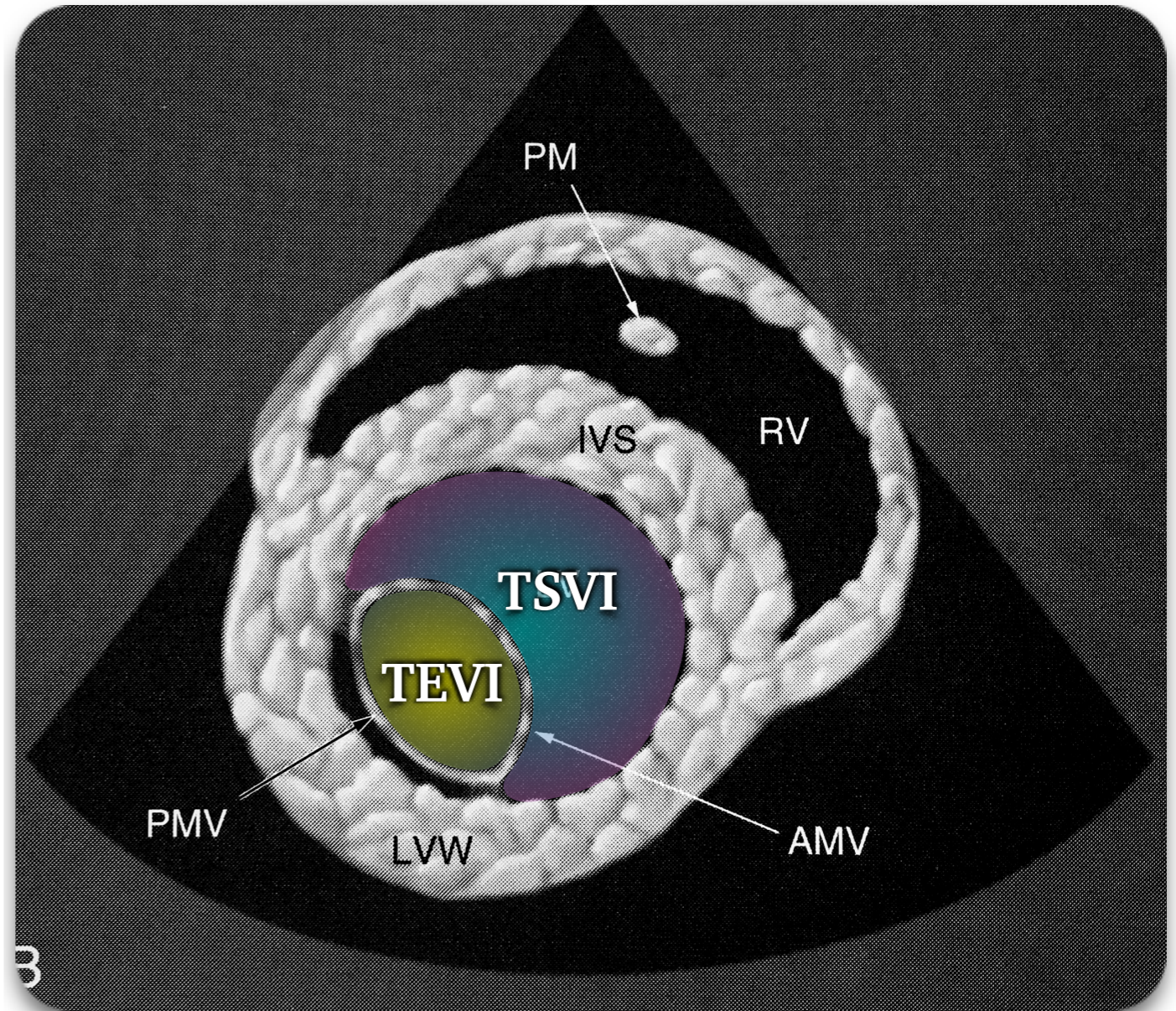
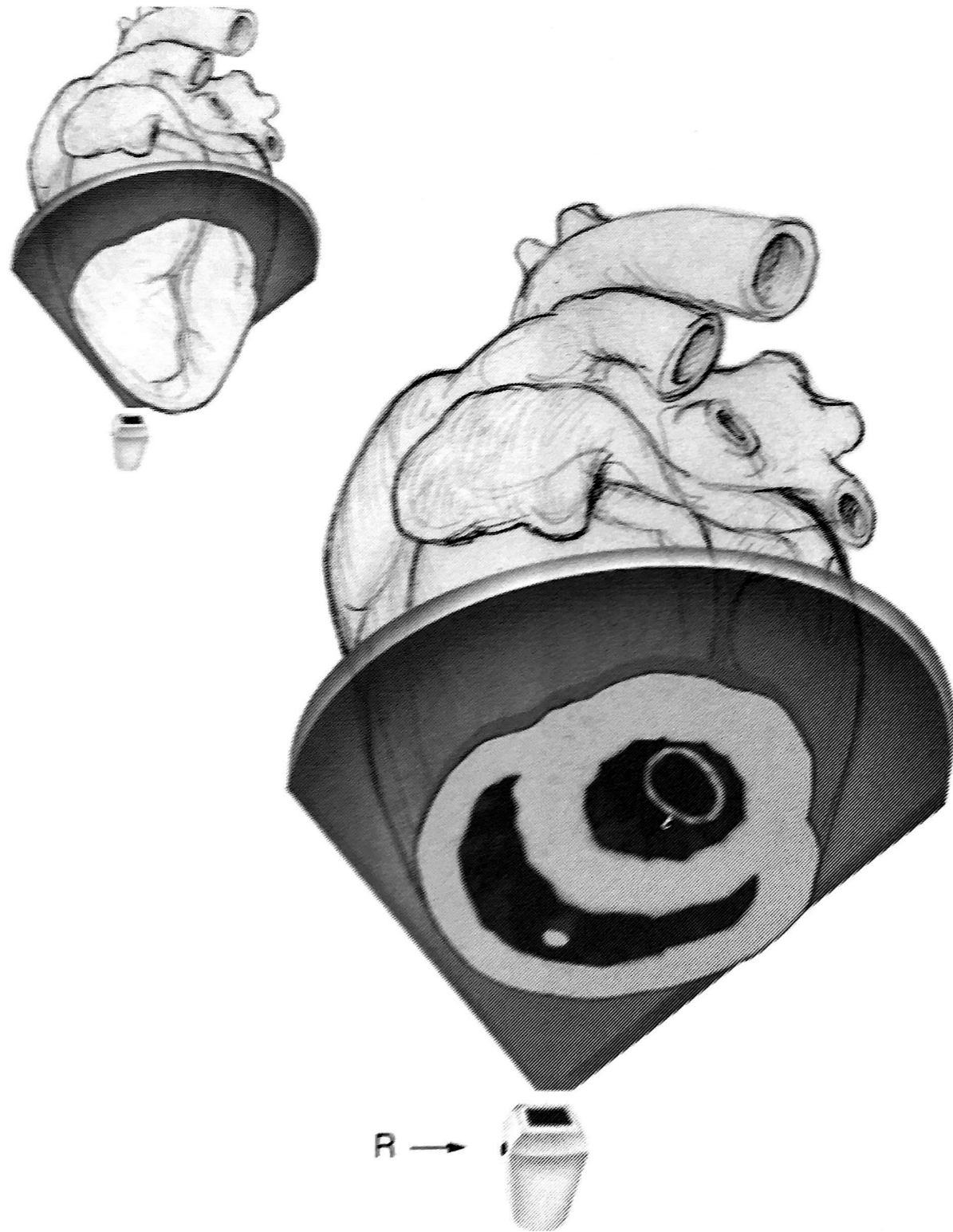**FORNET**

FORMACIÓN  
INTEGRAL VETERINARIA

# ECOCCARDIO

*Dr. Alberto R. Meder*  
*Prof. Dr. Esp. Dipl. MV.*

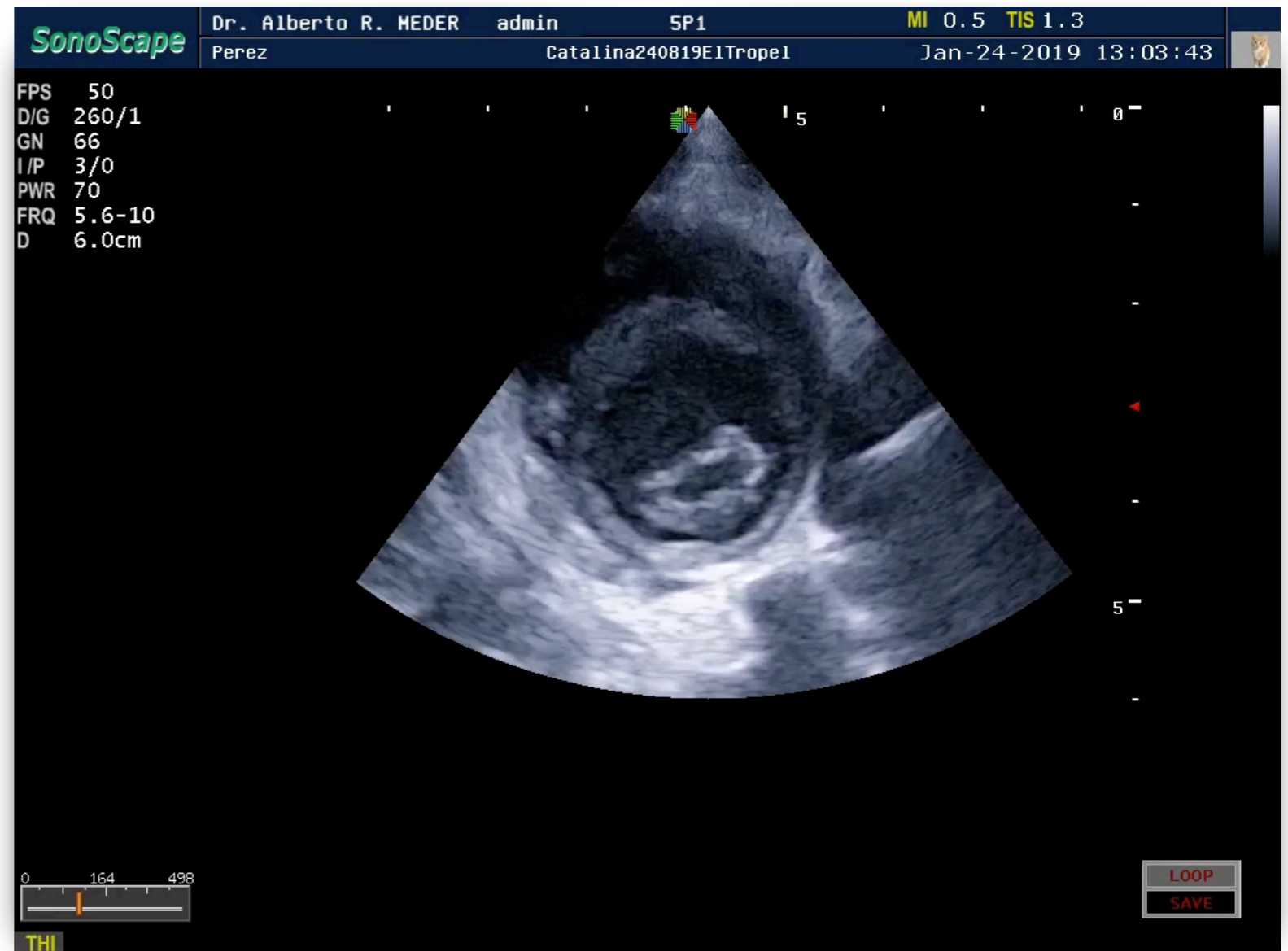
# PLANO EJE CORTO PARAESTERNAL DERECHO NIVEL VÁLVULA MITRAL



# PLANO EJE CORTO PARAESTERNAL DERECHO NIVEL VÁLVULA MITRAL

Las valvas se ven como un óvalo dentro de la cámara ventricular izquierda cuando se abren y como líneas de contacto cuando están cerradas durante la sístole

Al movimiento se lo denomina en este plano como “boca de pez”

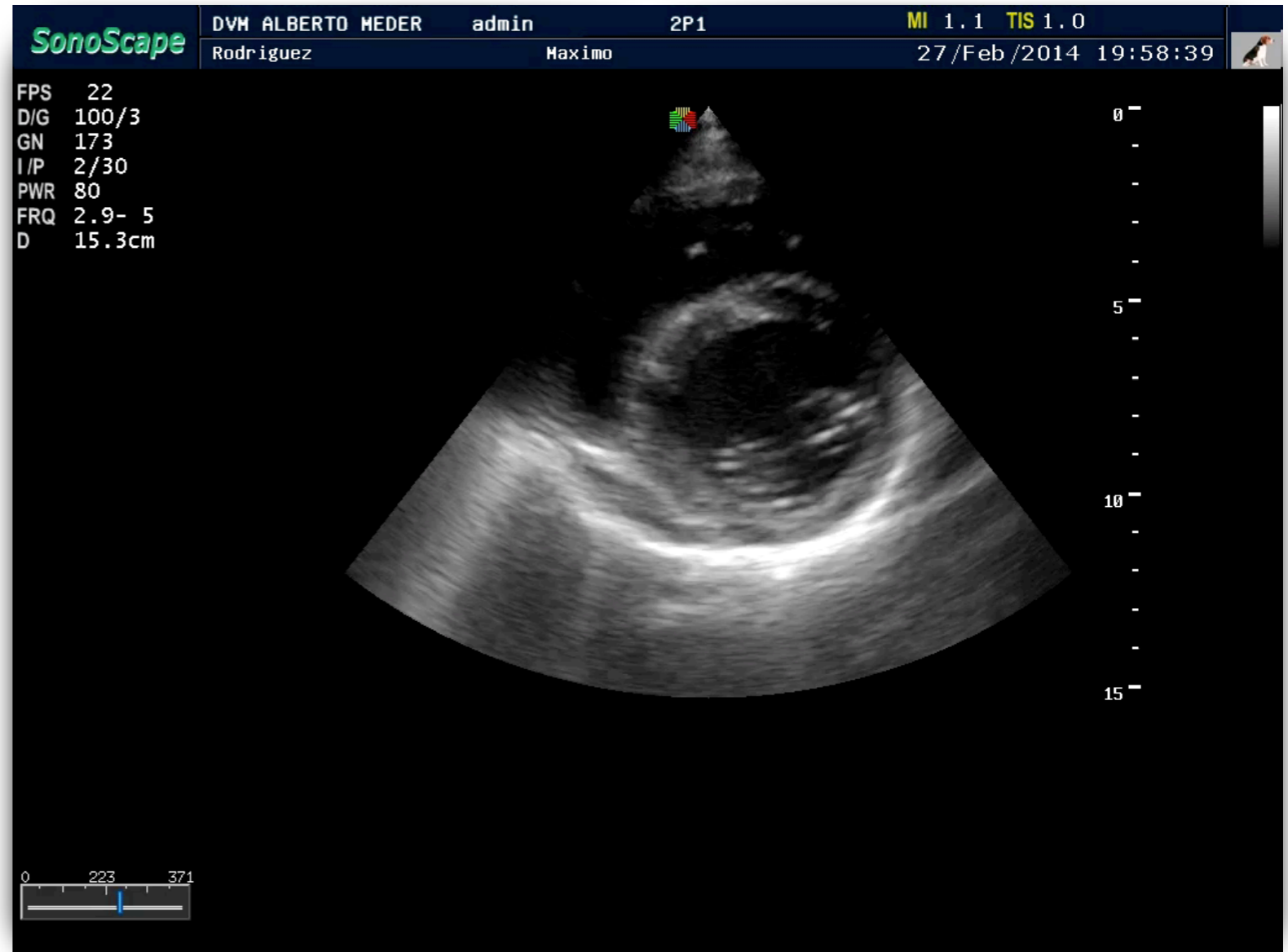


# PLANO EJE CORTO PARAESTERNAL DERECHO NIVEL VÁLVULA MITRAL

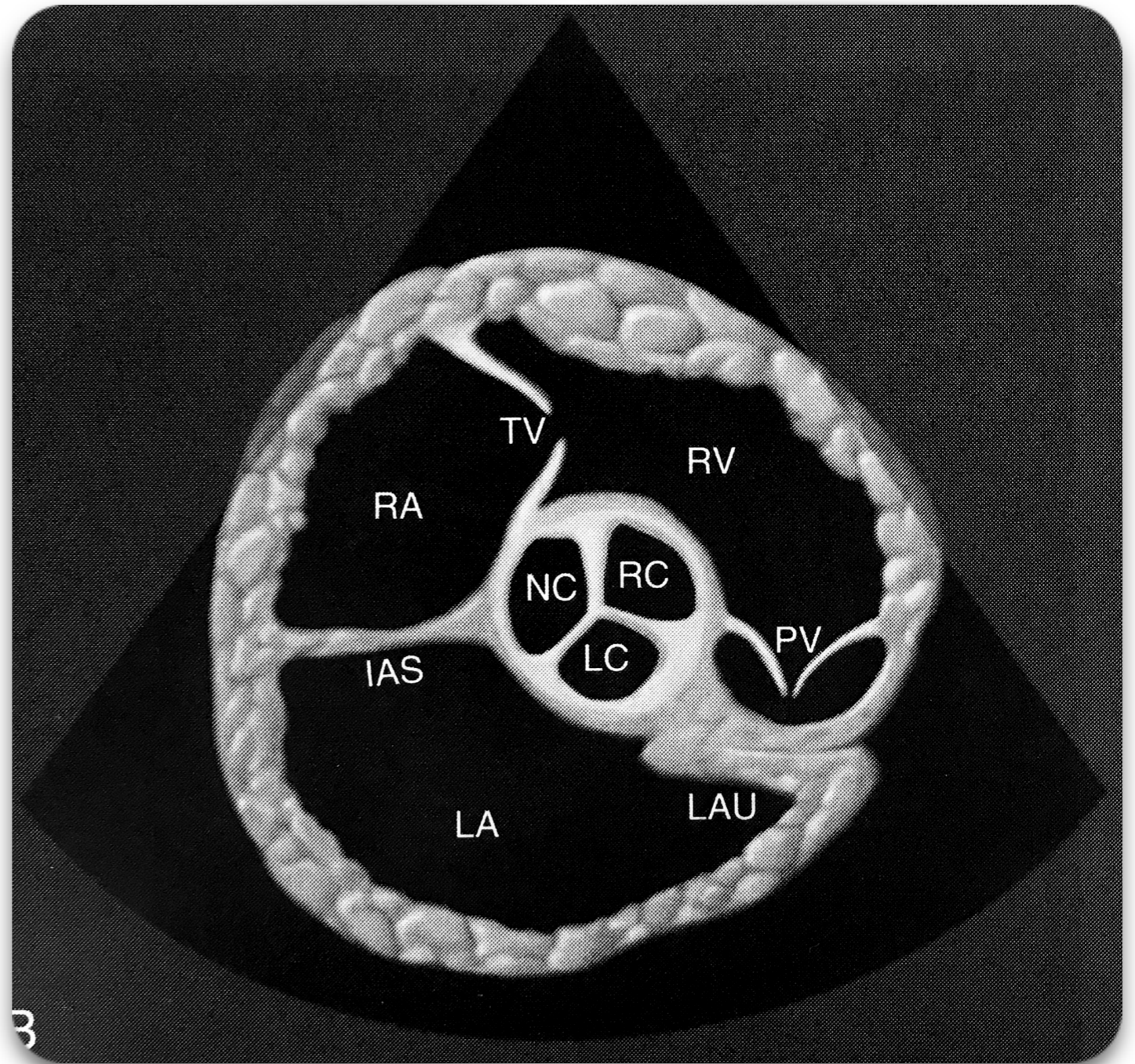
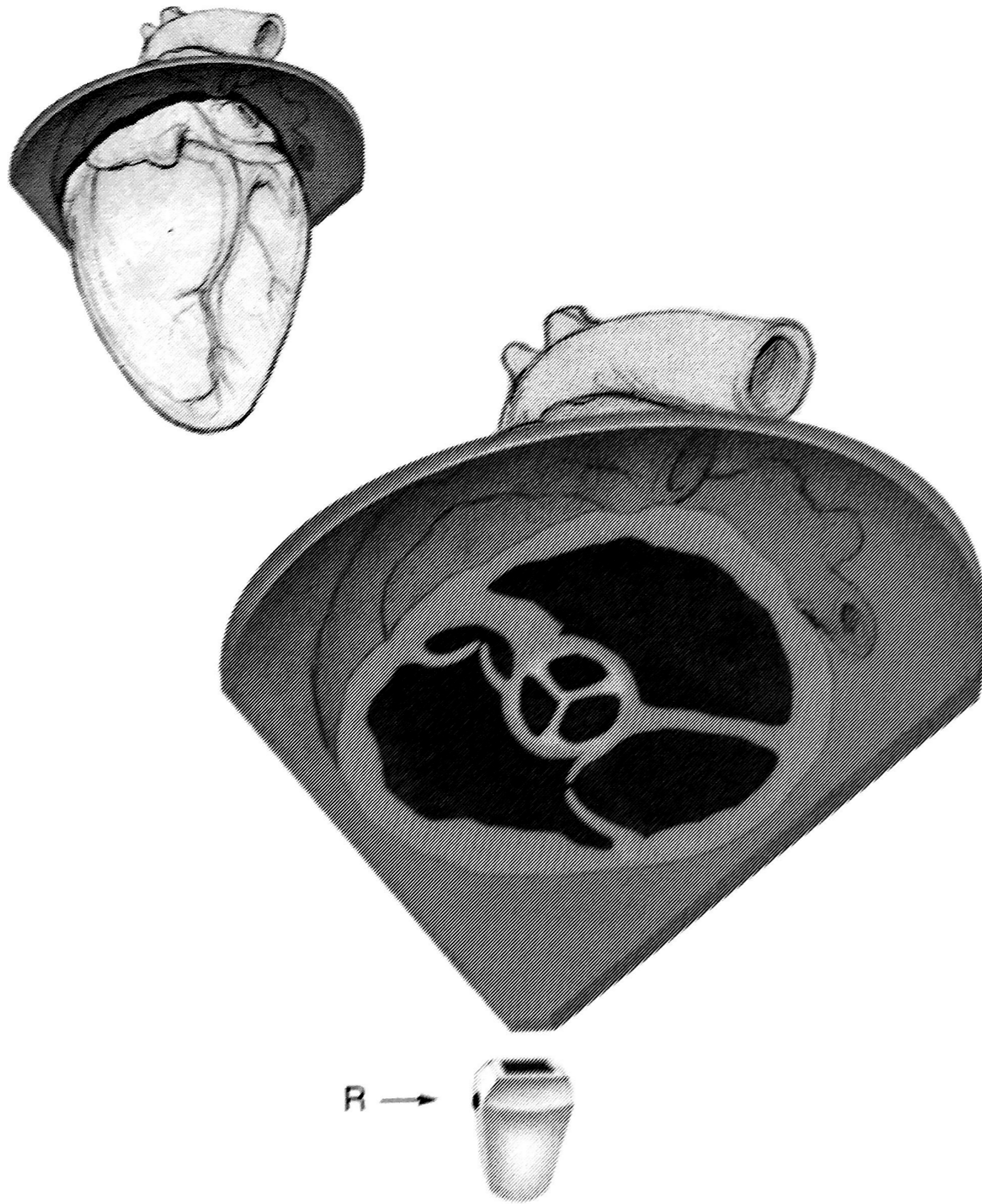
La boca de pez debería ser un óvalo simétrico (correcta alineación) y sus extremos derecho e izquierdo deben unirse a las paredes ventriculares izquierdas

La valva que se encuentra cercana al septum interventricular es la valva septal y la que se encuentra casi pegada a la pared del ventrículo izquierdo es la valva mural

El ventrículo derecho, parte superior de la imagen, es mayor respecto al plano transverso a nivel de músculos papilares y muestra las cabezas de los músculos papilares derechos como flotando dentro de su luz



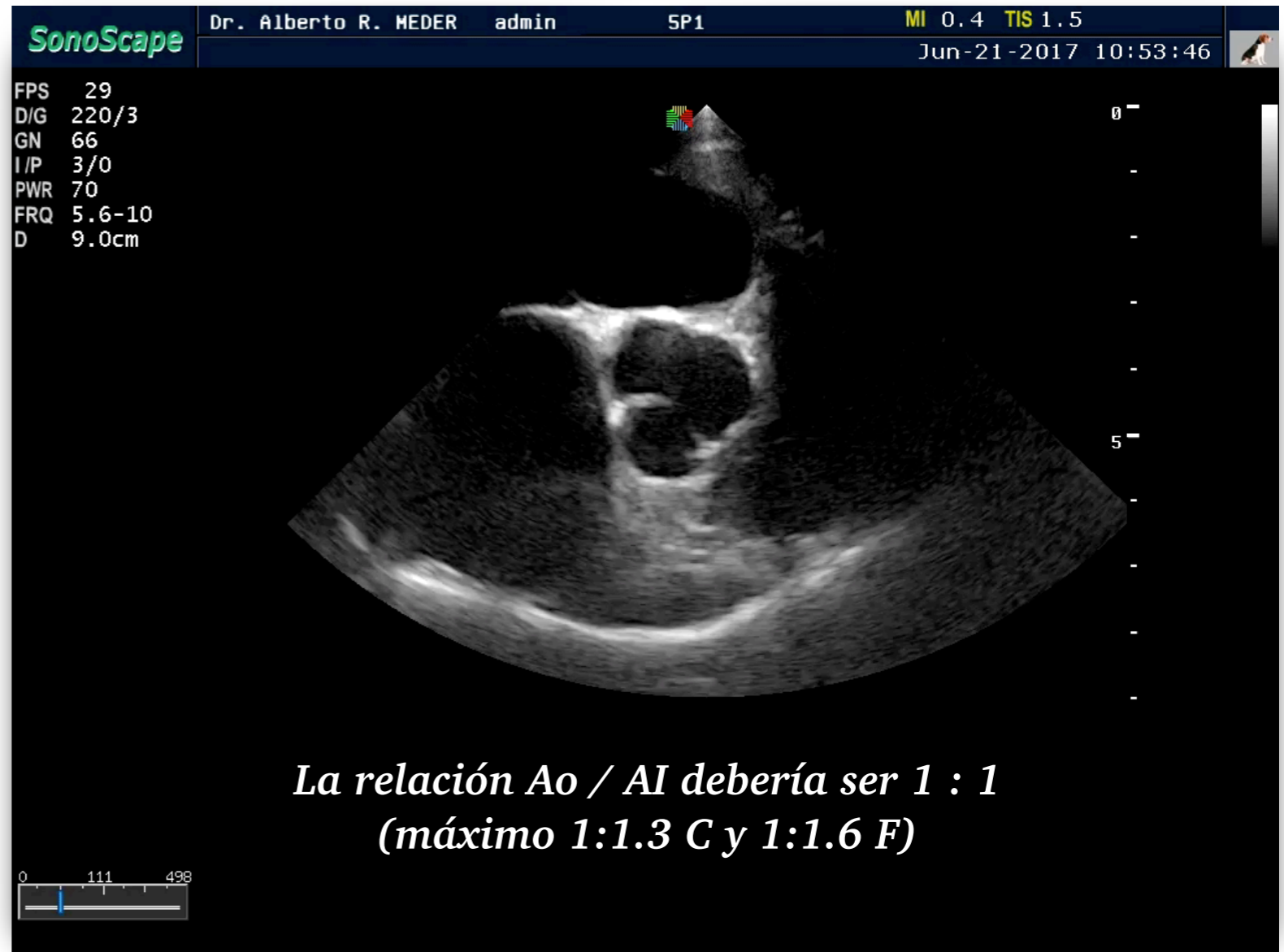# PLANO EJE CORTO PARAESTERNAL DERECHO NIVEL VÁLVULA AÓRTICA



# PLANO EJE CORTO PARAESTERNAL DERECHO NIVEL VÁLVULA AÓRTICA

La aorta es un trébol circular en el centro de la imagen. Se deben observar las tres valvas en esta proyección, cuando están cerradas se denomina “señal de mercedes benz”

La cúspide hacia la unión del septo interatrial es la “no coronaria”, la localizada en dirección de la cámara ventricular derecha es la “coronaria derecha” y la que se orienta hacia la aurícula izquierda es la valva “coronaria izquierda”

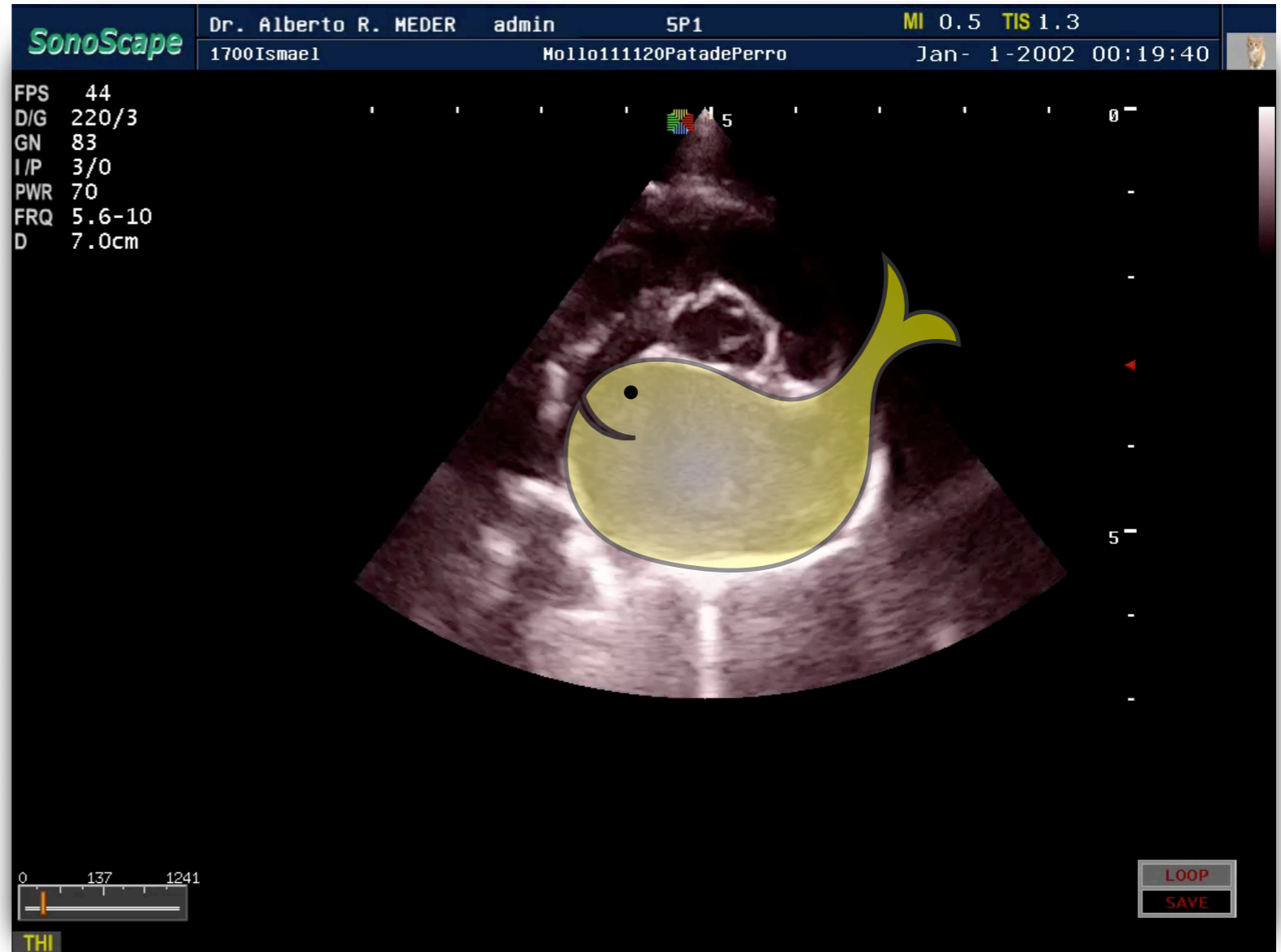

# PLANO EJE CORTO PARAESTERNAL DERECHO NIVEL VÁLVULA AÓRTICA

Se observa a la izquierda de la aorta la válvula tricúspide y a la derecha el tracto de salida del ventrículo derecho

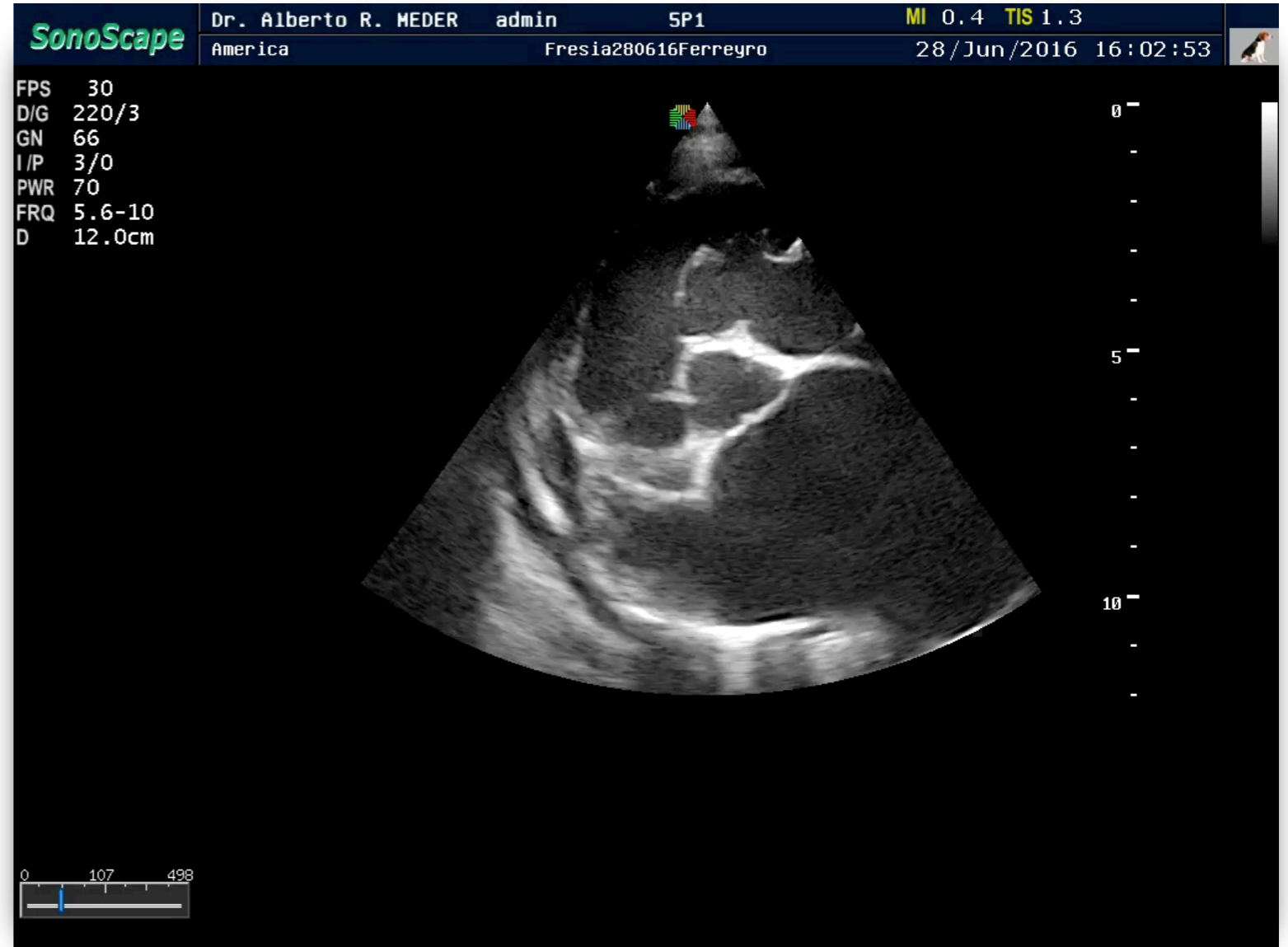
La observación de la arteria pulmonar principal es parcial ya que el apéndice auricular izquierdo - proyección en forma de cuña de la aurícula izquierda- está por debajo

El atrio izquierdo presenta una forma de ballena con la cabeza hacia la izquierda y la cola hacia la derecha



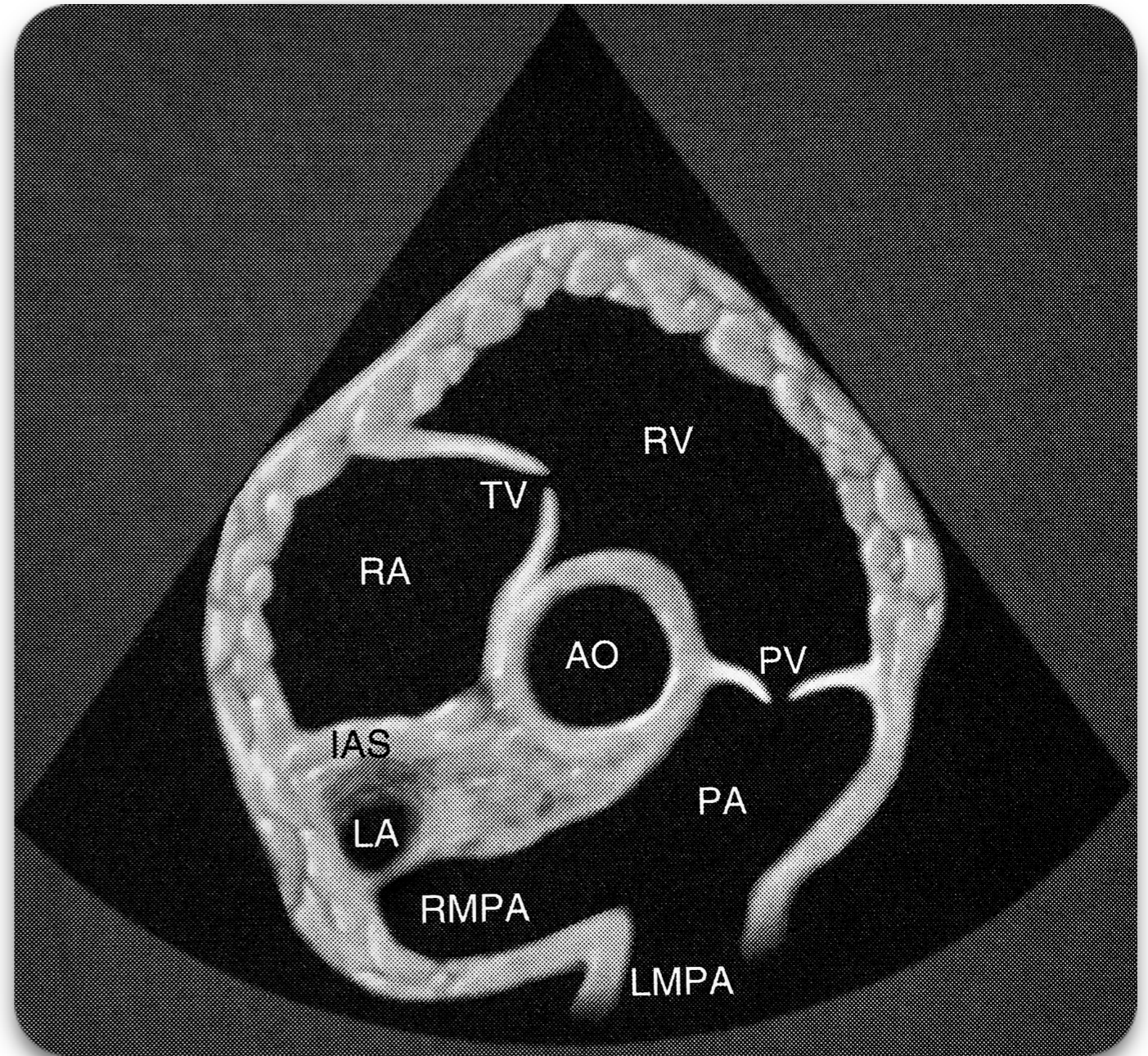
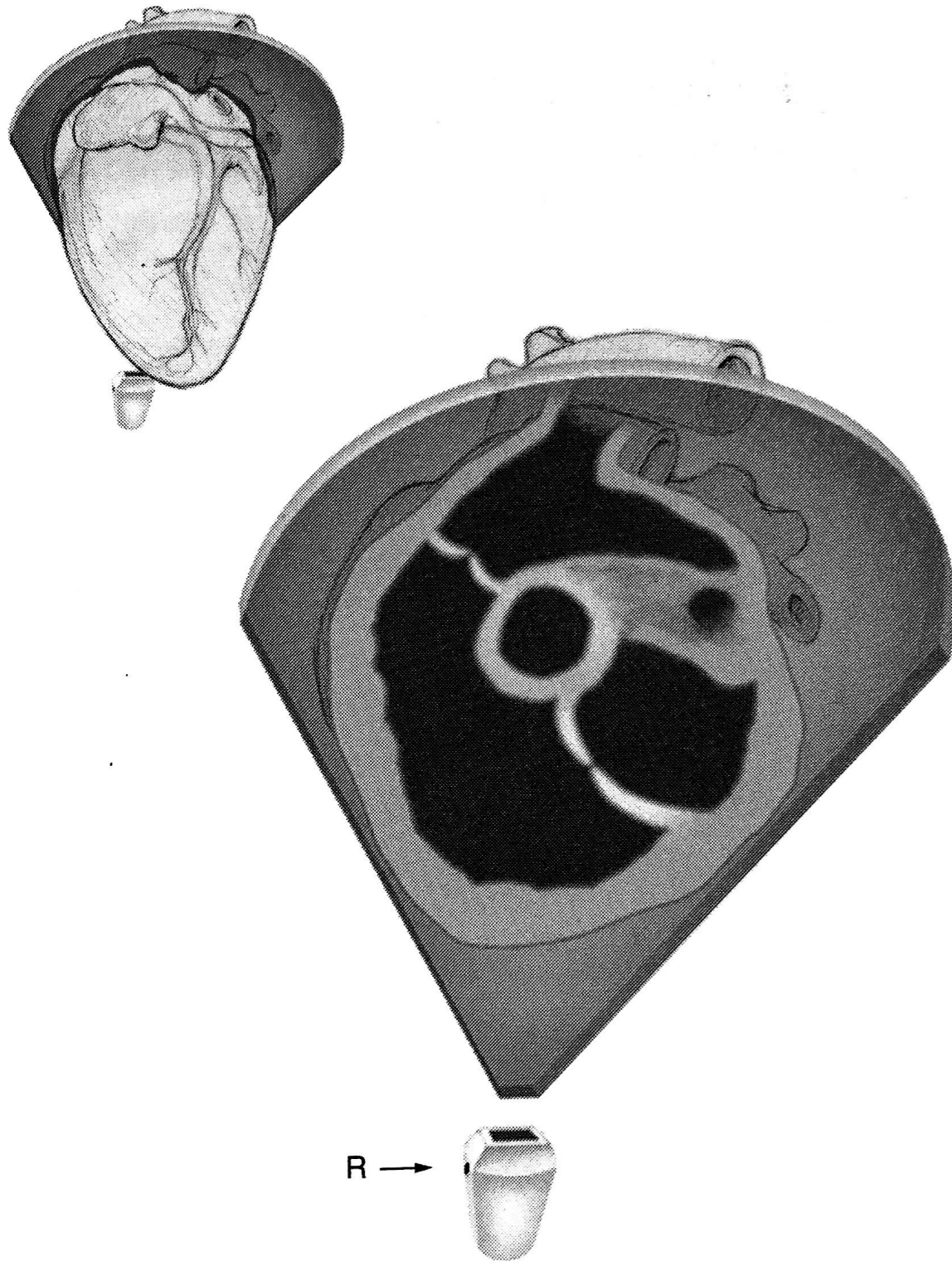
# PLANO EJE CORTO PARAESTERNAL DERECHO NIVEL VÁLVULA AÓRTICA

- ♥ *Los diámetros de la aorta y la arteria pulmonar a nivel de sus válvulas deberían ser similares*
- ♥ *El agrandamiento de la arteria pulmonar se produce por dilatación provocada por hipertensión pulmonar y por procesos asociados a estenosis pulmonar valvular y subvalvular*
- ♥ *Las cúspides pulmonares tienen una leve curvatura hacia arriba*
- ♥ *No debe haber cambios en el diámetro de la arteria pulmonar desde el nivel valvular hasta la bifurcación*



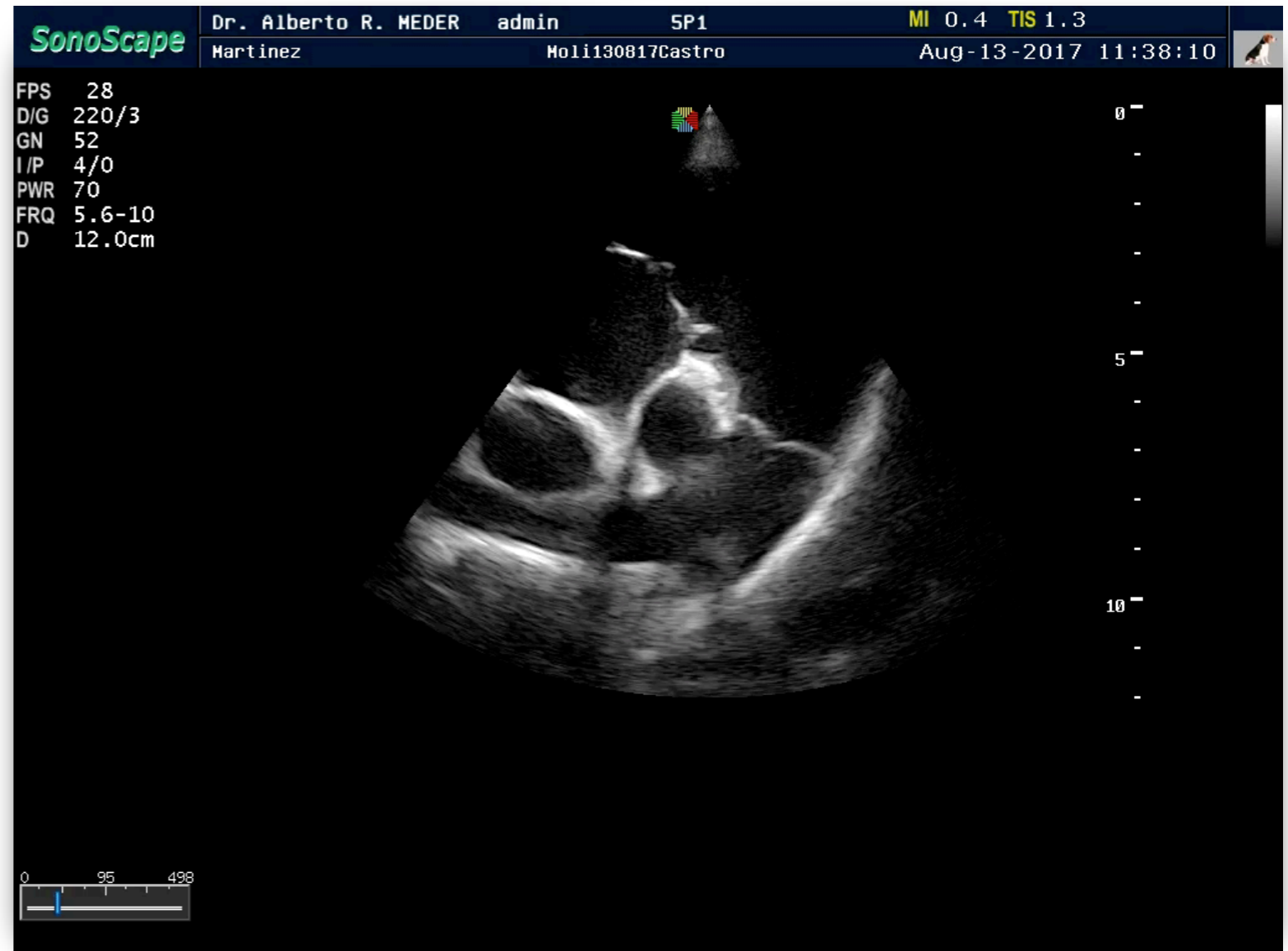

# PLANO EJE CORTO PARAESTERNAL DERECHO NIVEL VÁLVULA PULMONAR



# PLANO EJE CORTO PARAESTERNAL DERECHO NIVEL VÁLVULA PULMONAR

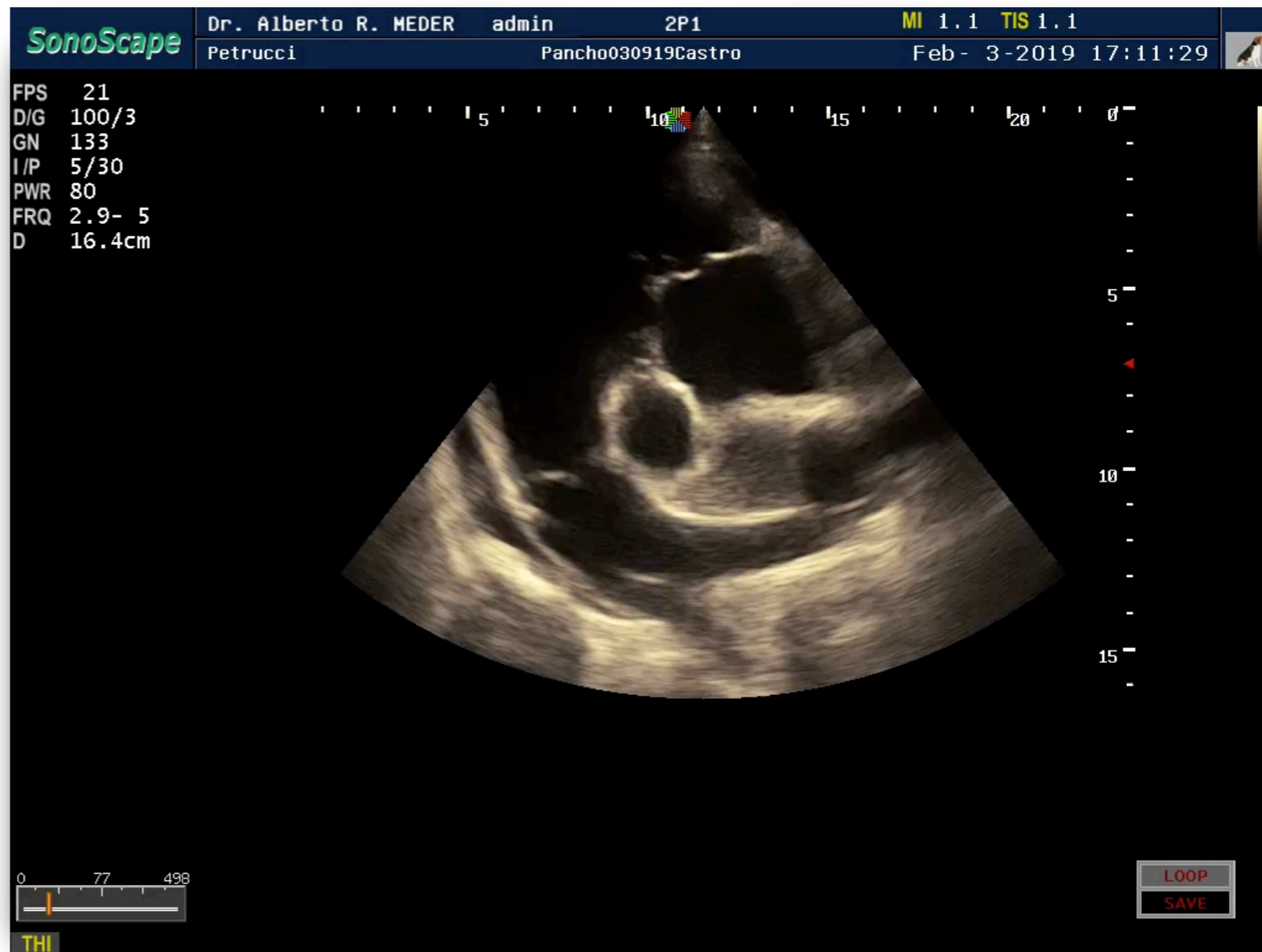
- ♥ El plano debe mostrar la arteria pulmonar principal en su longitud e incluir la bifurcación en las arterias pulmonares derechas e izquierdas
- ♥ El área anecogénica pequeña entre la aurícula derecha y la rama de la arteria pulmonar derecha se corresponde con la porción más dorsal de la aurícula izquierda
- ♥ La bifurcación de la arteria pulmonar principal debería observarse en la imagen entre las 5 y las 6 según las analogía de la agujas del reloj



# PLANO EJE CORTO PARAESTERNAL DERECHO NIVEL VÁLVULA PULMONAR

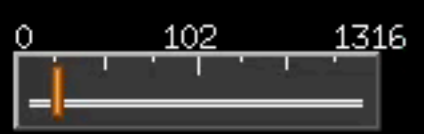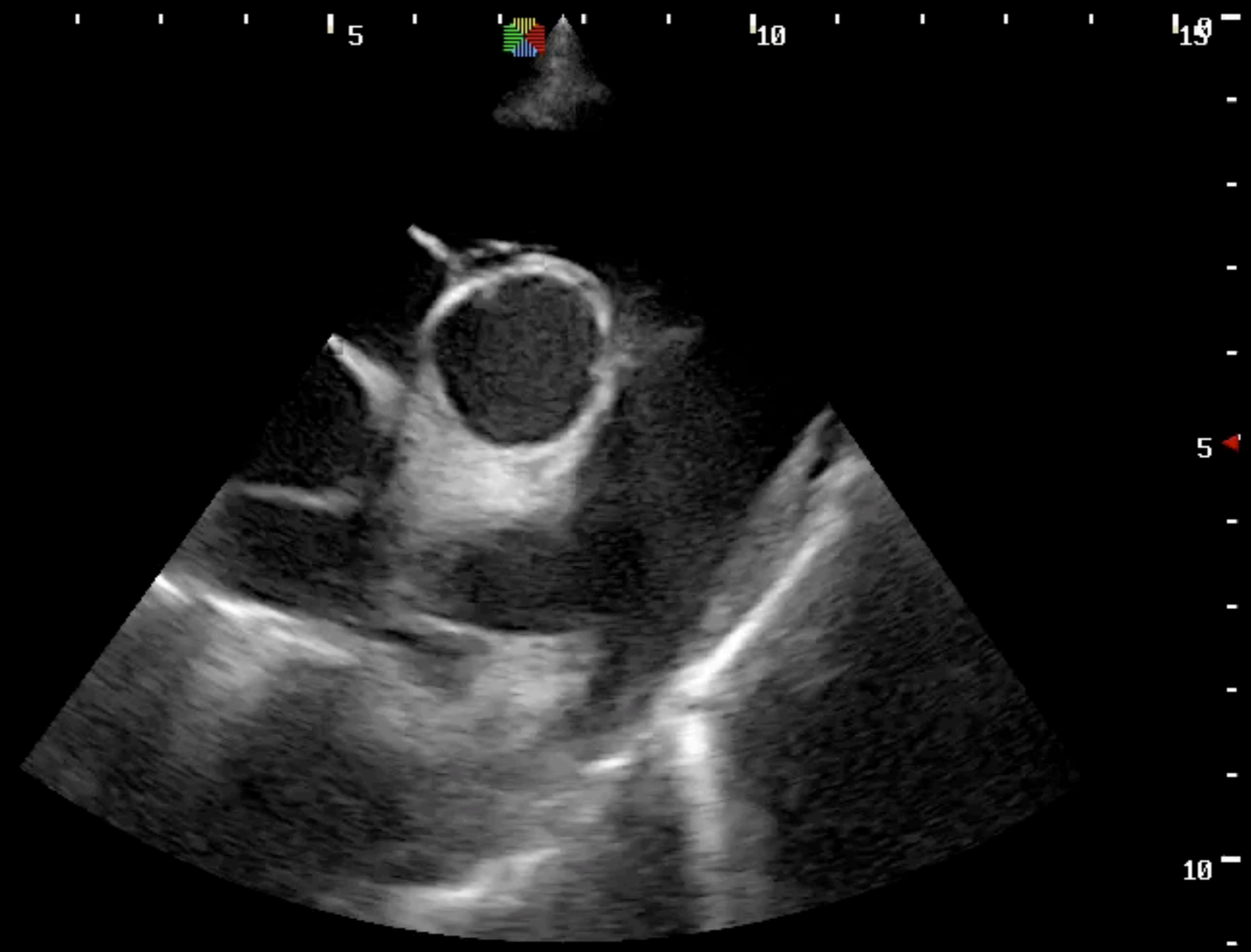La arteria pulmonar derecha se extiende de derecha a izquierda por debajo de la aorta ascendente, en cambio la arteria pulmonar izquierda se aleja en forma contraria al transductor

Es importante proporcionar una imagen clara de la válvula pulmonar principal, de la arteria pulmonar principal y de la proyección de ambas arterias pulmonares derecha e izquierda





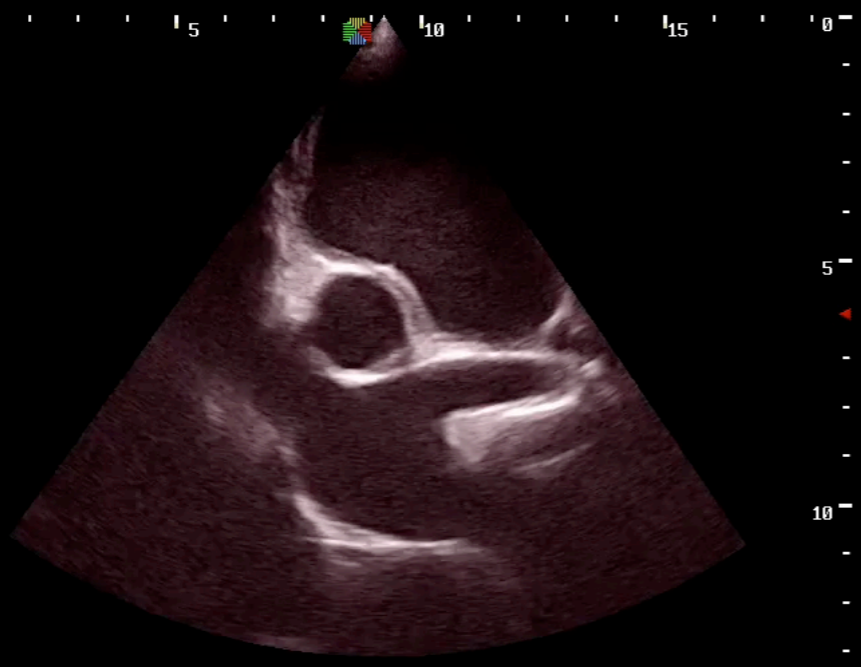
FPS 32  
 D/G 220/3  
 GN 41  
 I/P 3/0  
 PWR 70  
 FRQ 5.6-10  
 D 11.0cm



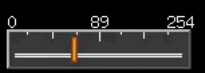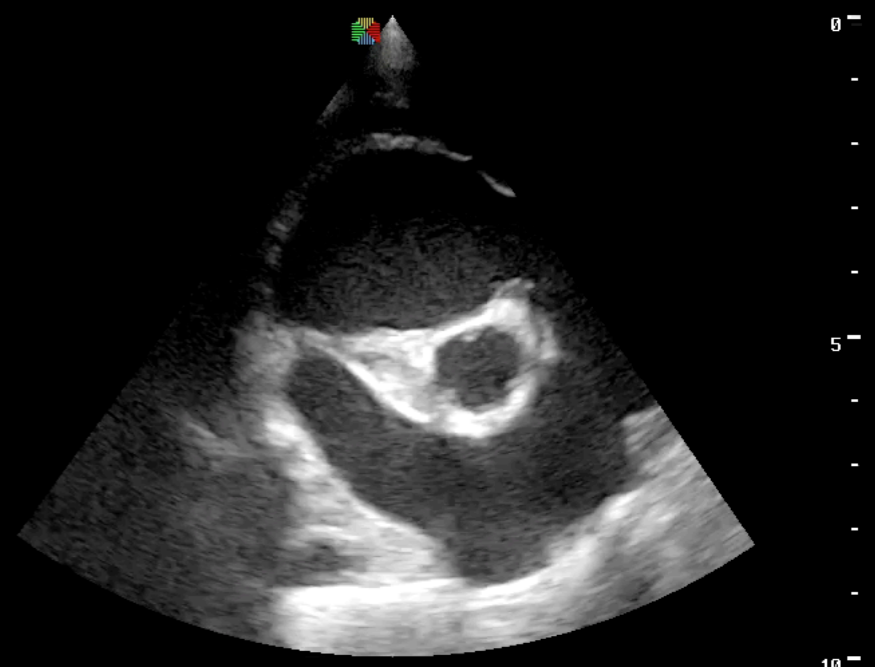
THI

LOOP  
 SAVE

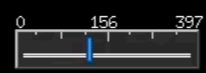
FPS 27  
D/G 220/3  
GN 75  
I/P 3/0  
PWR 70  
FRQ 5.6-10  
D 13.1cm



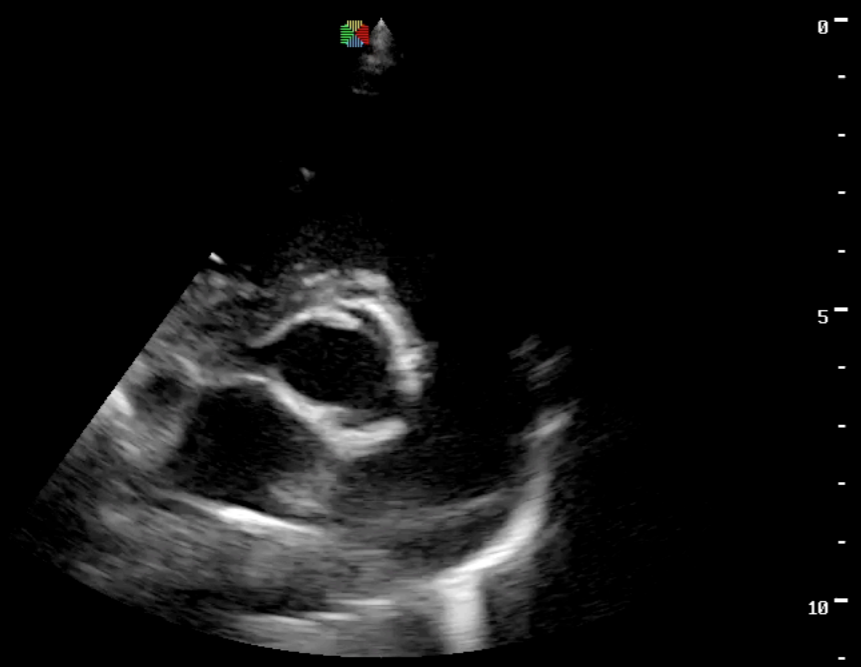FPS 35  
D/G 220/3  
GN 66  
I/P 3/0  
PWR 70  
FRQ 5.6-10  
D 10.0cm



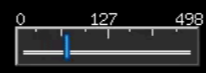
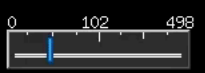
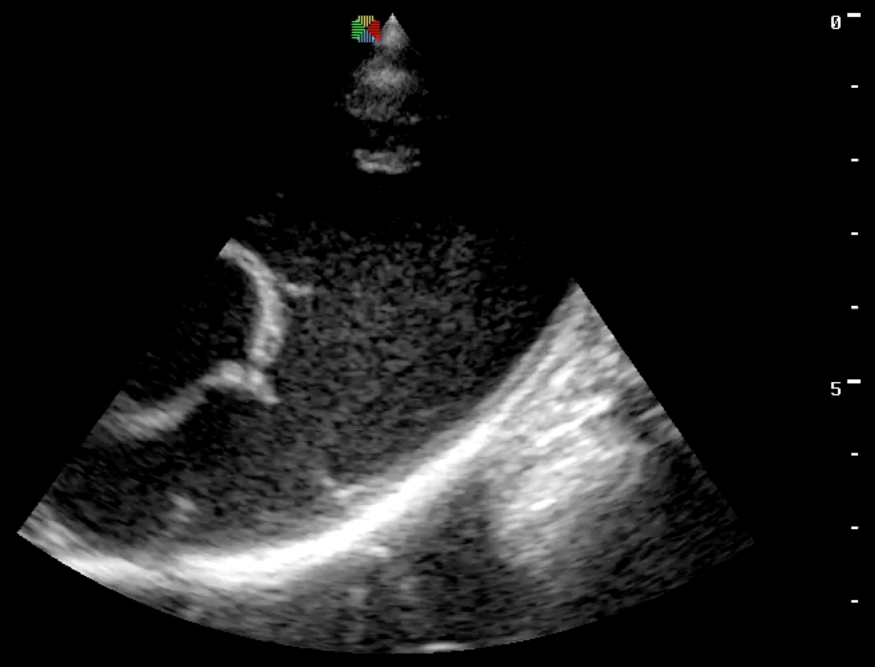
LOOP  
SAVE



FPS 32  
D/G 220/3  
GN 37  
I/P 3/0  
PWR 70  
FRQ 5.6-10  
D 11.0cm



FPS 39  
D/G 220/3  
GN 47  
I/P 3/0  
PWR 70  
FRQ 5.6-10  
D 8.7cm



**FORNET**

FORMACIÓN  
INTEGRAL VETERINARIA

# EVALUACIÓN CUALITATIVA

**FORNET**

FORMACIÓN  
INTEGRAL VETERINARIA

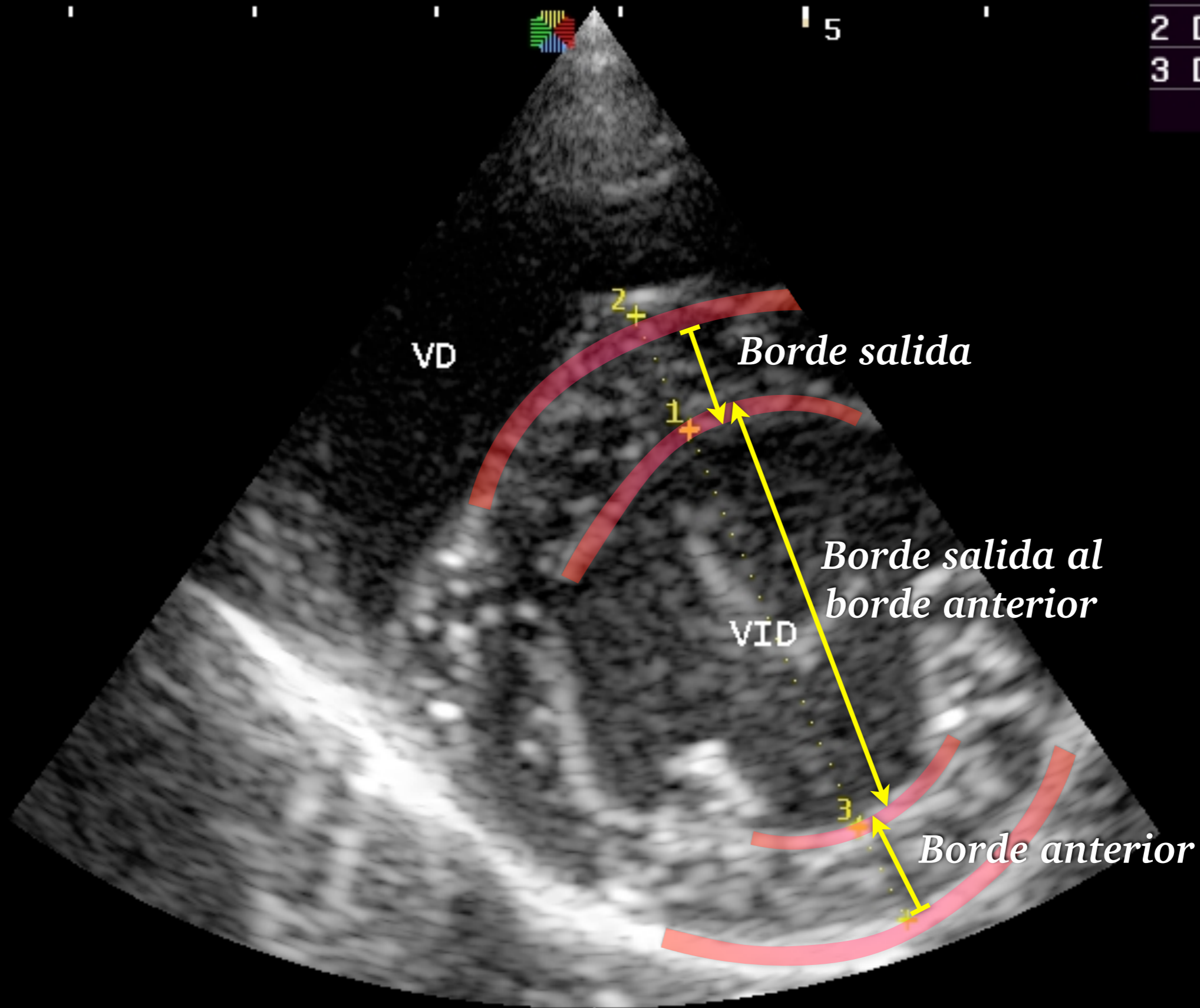
**SIV-VI-PVI**

- ♥ La medición de las estructuras en imágenes bidimensionales aumentan el espesor relativo de las paredes septal y libre y disminuyen el diámetro de la cámara ventricular izquierda
- ♥ La valoración del tamaño cardíaco se debe realizar en final de diástole (mayor dimensión ventricular izquierda justo antes del cierre de la válvula mitral) y en sístole (menor tamaño del ventrículo izquierdo justo antes de que abra la válvula mitral)
- ♥ Las mediciones de la cámara ventricular izquierda se realizan desde la superficie endocárdica del septum interventricular a la pared libre del ventrículo izquierdo (**método del borde de salida al borde anterior**)
- ♥ La medición de la pared libre del ventrículo izquierdo se toma a partir de la parte superior de la pared incluyendo la superficie endocárdica hasta la parte superior del pericardio no incluyendo a este último (**método del borde anterior**)
- ♥ La medición del septum interventricular se hace desde el borde del lado derecho del septum no incluyendo la superficie endocárdica hacia el borde del lado ventricular del septum incluyendo la superficie endocárdica (**método del borde de salida**)
- ♥ Las mediciones del ventrículo izquierdo se pueden hacer en: 1) Plano eje largo nivel tracto de salida del ventrículo izquierdo (en perros las mediciones derivan en imágenes que no tienen una aorta bien definida, no así en los gatos) y, 2) Plano eje corto nivel cuerdas tendinosas. Se deberían registrar de 3 a 5 ciclos y promediar cada medición
- ♥ Todas las mediciones, tanto sistólicas como diastólicas, se miden sobre la misma línea de trazado (septum interventricular, ventrículo izquierdo y pared libre del ventrículo izquierdo)





1	D23.62	mm
2	D6.89	mm
3	D5.76	mm



VD

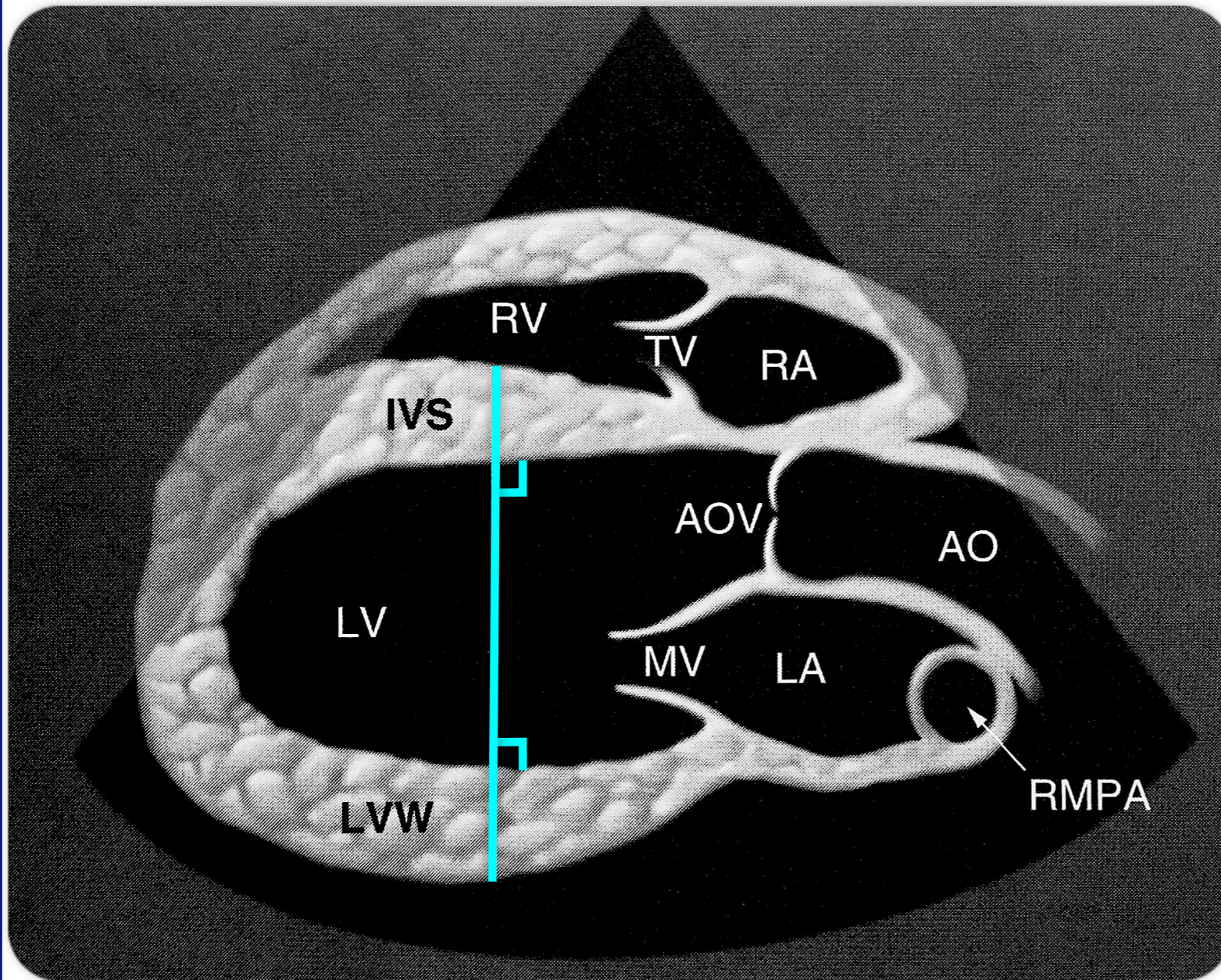
Borde salida

Borde salida al  
borde anterior

Borde anterior

5

# Plano Eje Largo Nivel 5 Cámaras



Se utiliza una línea perpendicular al septum y la pared libre del ventrículo izquierdo, justo más allá de las puntas de las válvulas mitrales en la dimensión ventricular izquierda más larga cuando están abiertas

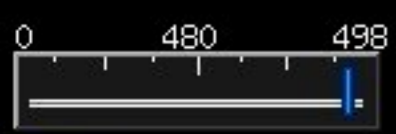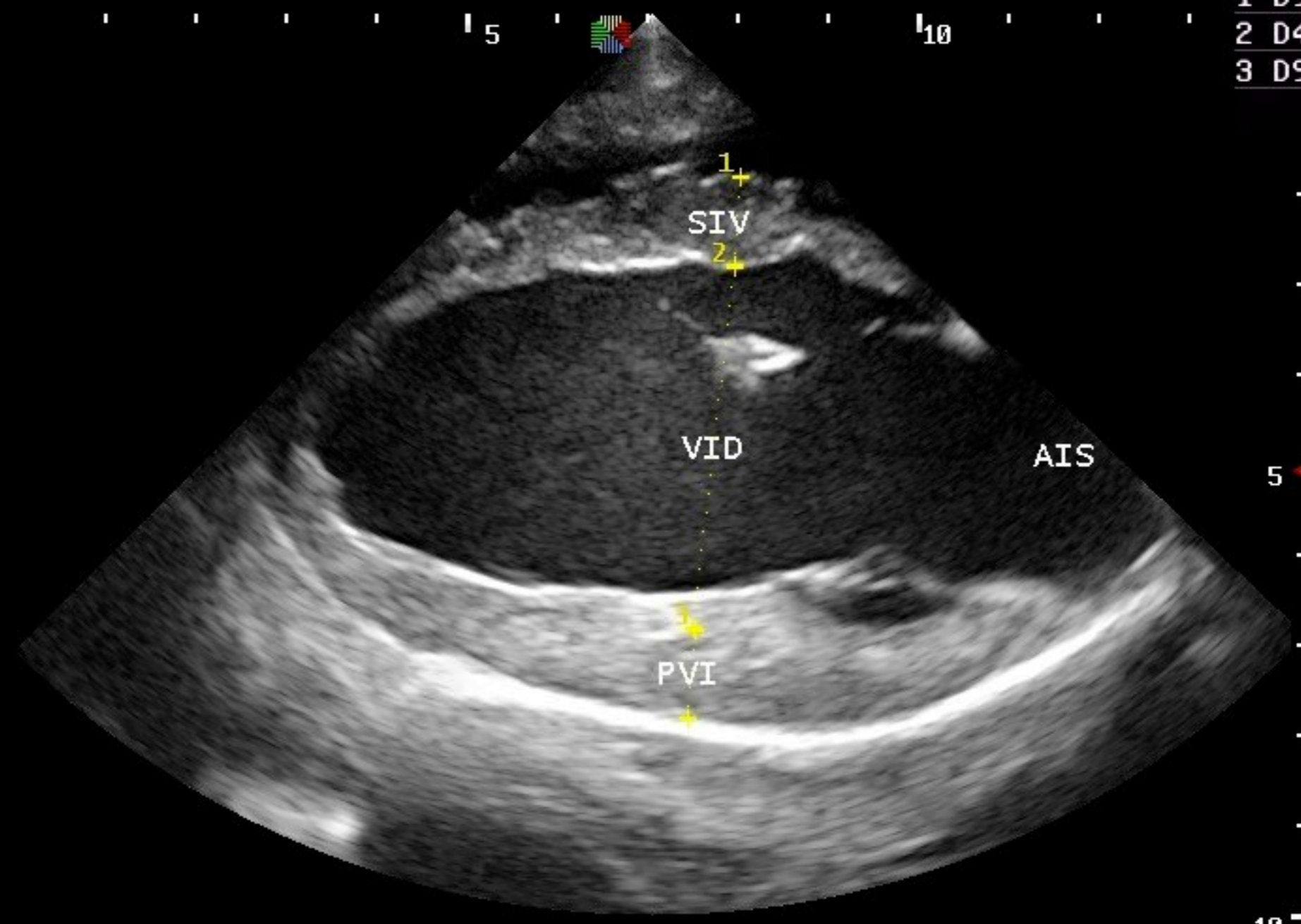
Avanzar la imagen hasta que se identifiquen los mayores tamaños y menores de la cámara ventricular correspondiente a las dimensiones diastólicas y sistólicas





FPS 27  
 D/G 220/3  
 GN 75  
 I/P 3/0  
 PWR 70  
 FRQ 5.6-10  
 D 10.0cm

1 D9.82 mm  
 2 D40.30 mm  
 3 D9.84 mm



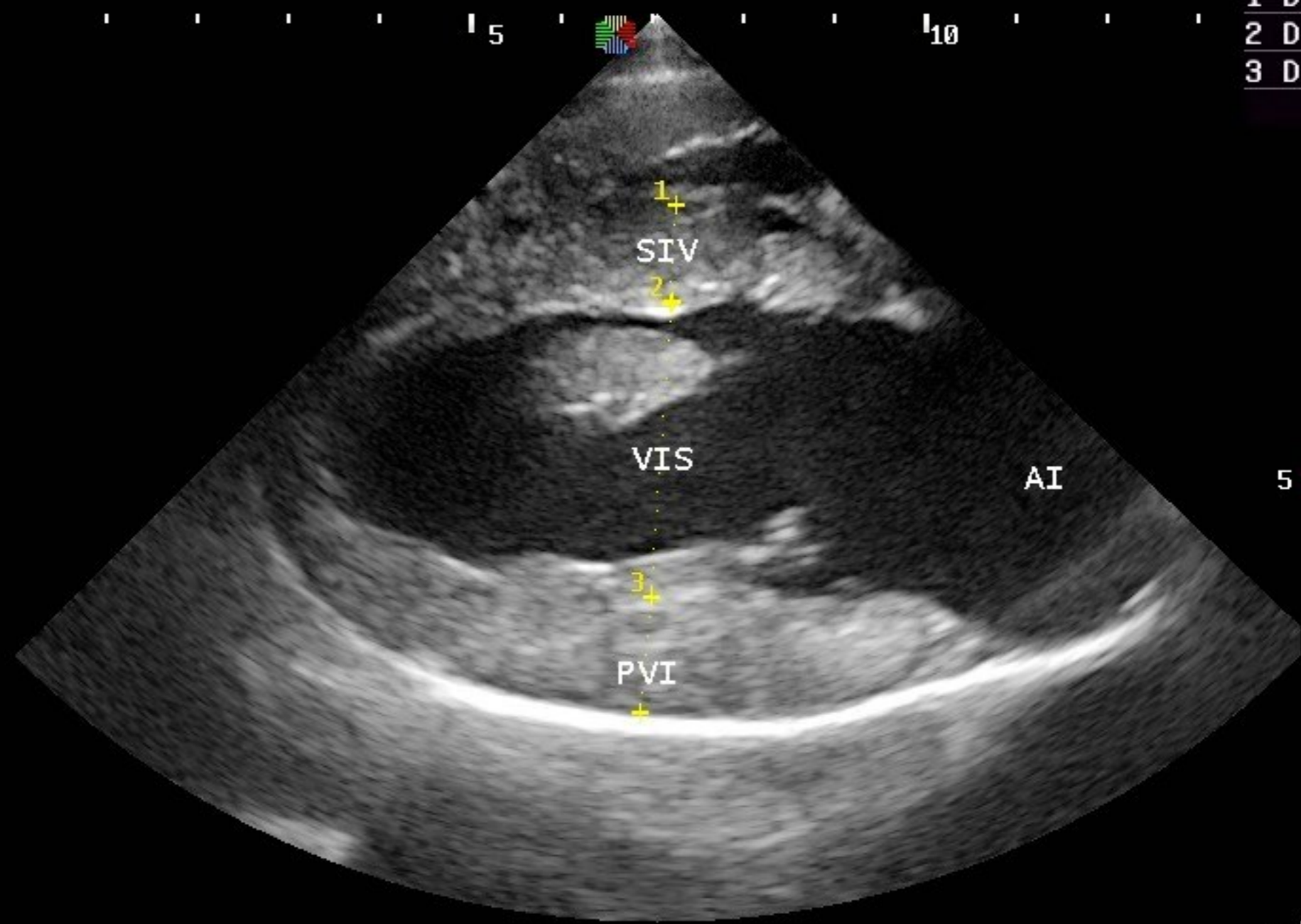
THI

CINE

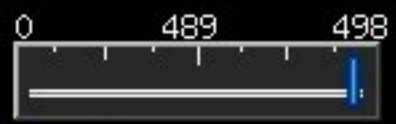

FPS 27  
 D/G 220/3  
 GN 75  
 I/P 3/0  
 PWR 70  
 FRQ 5.6-10  
 D 10.0cm

1 D10.86 mm  
 2 D32.61 mm  
 3 D12.78 mm



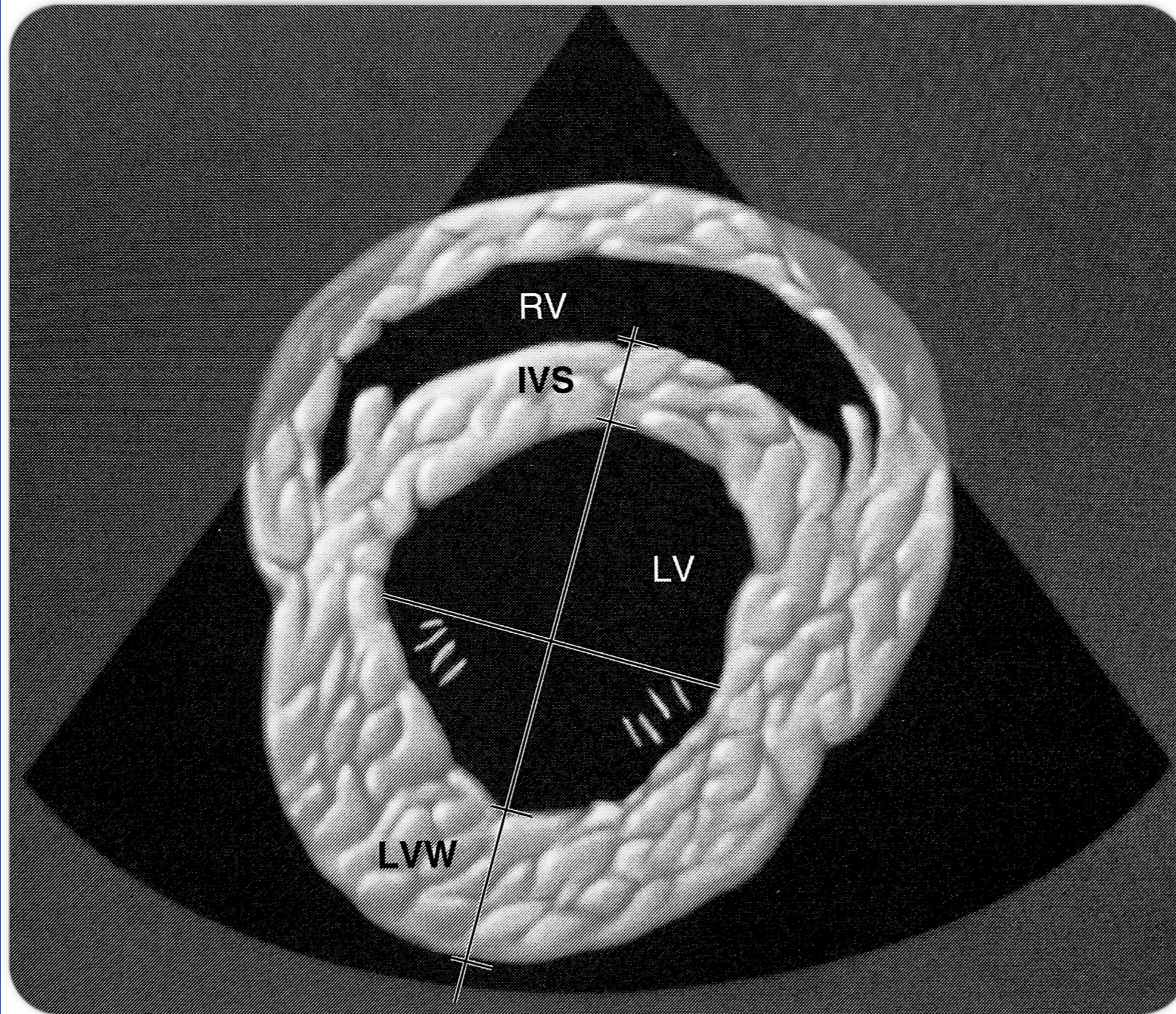
5  
10



THI

CINE

# Plano Eje Corto Nivel Cuerdas Tendinosas

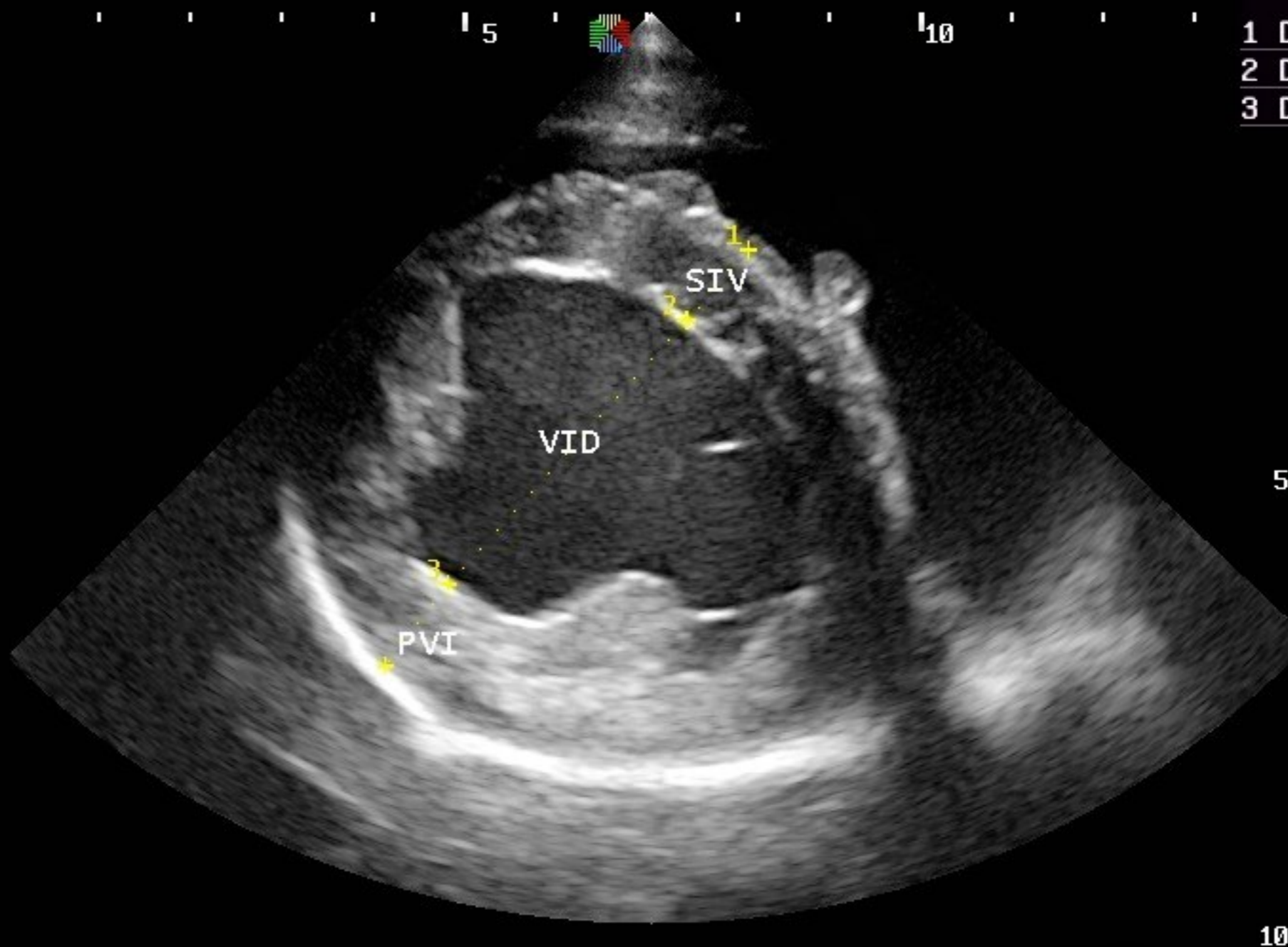


- Se utiliza una línea que conecta el septum interventricular y la pared libre del ventrículo izquierdo, dividiendo al ventrículo izquierdo en dos mitades iguales y especulares simétricas para identificar los puntos de medición
- La línea debería ser perpendicular a la línea que conecta ambas cuerdas tendinosas en cada lado de la imagen
- El método del borde de salida se utiliza para el septum interventricular
- El método del borde anterior se utiliza para la pared libre del ventrículo izquierdo



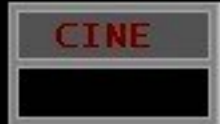
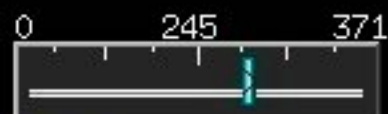

FPS 27  
 D/G 220/3  
 GN 75  
 I/P 3/0  
 PWR 70  
 FRQ 5.6-10  
 D 10.0cm



1	D10.20	mm
2	D38.98	mm
3	D11.30	mm

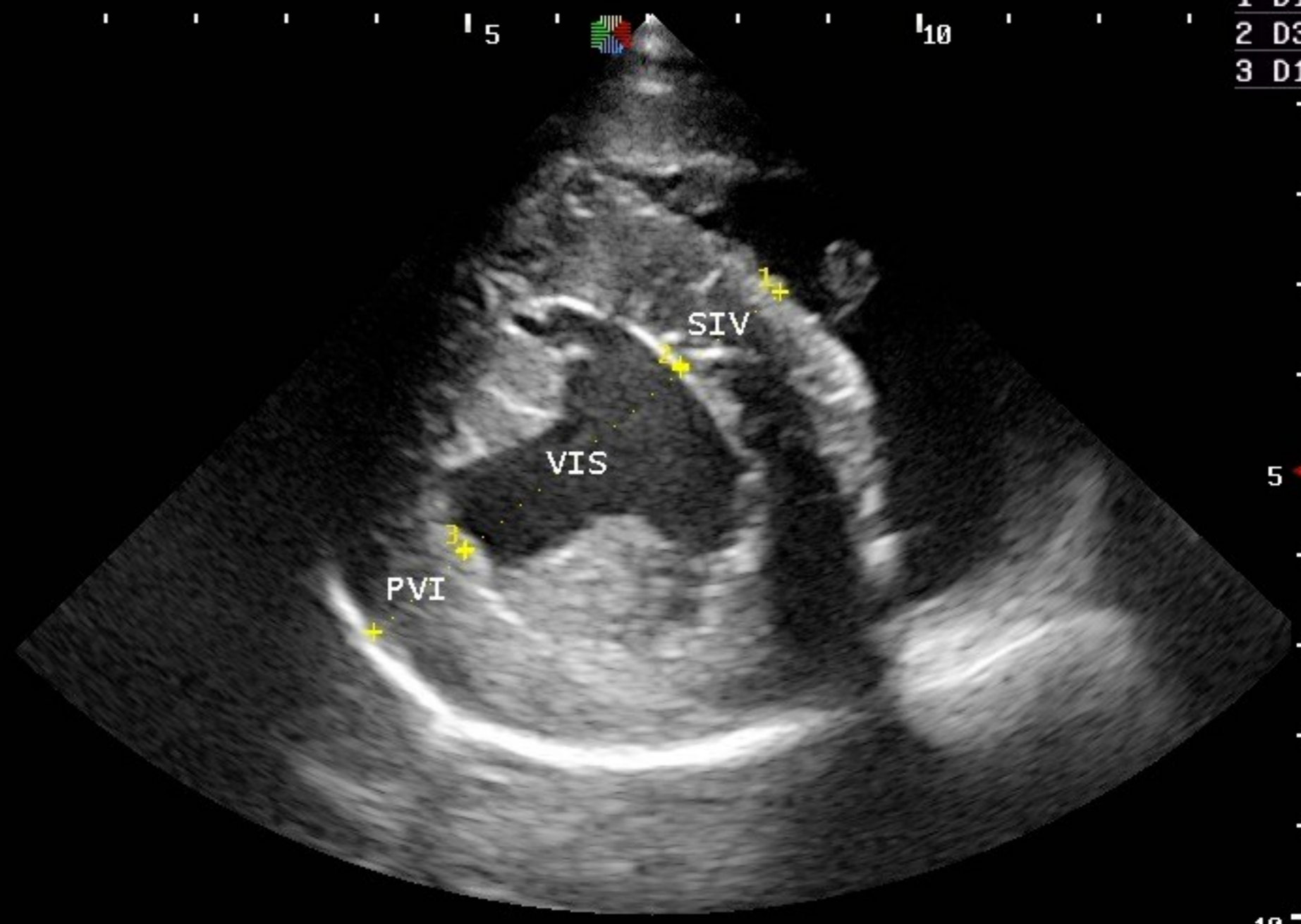
*La colocación del cursor, en relación a los bordes endocárdicos, influye sobre las mediciones, especialmente sobre la valoración de los espesores diastólicos del septum interventricular y la pared libre del ventrículo izquierdo en gatos*



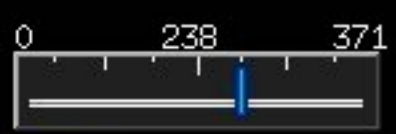

FPS 27  
D/G 220/3  
GN 75  
I/P 3/0  
PWR 70  
FRQ 5.6-10  
D 10.0cm

1 D13.72 mm  
2 D31.37 mm  
3 D13.73 mm



5  
10



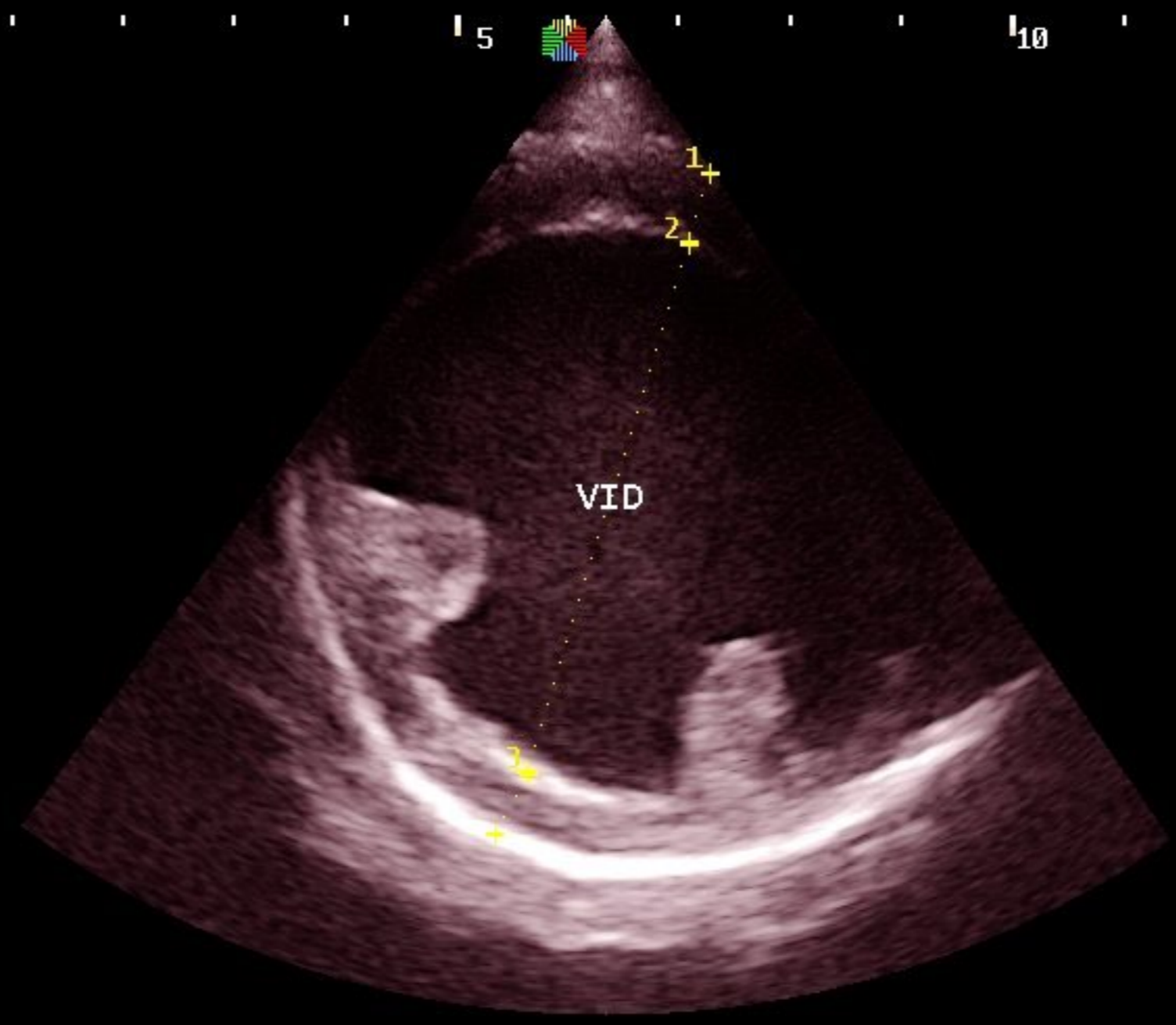
THI

CINE

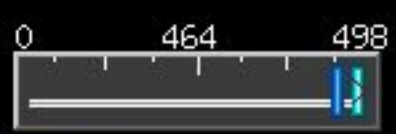

FPS 38  
 D/G 220/3  
 GN 66  
 I/P 3/0  
 PWR 70  
 FRQ 5.6-10  
 D 9.0cm

1	D6.47 mm
2	D49.69 mm
3	D6.22 mm



5



THI

CINE



**FORNET**

FORMACIÓN  
INTEGRAL VETERINARIA

# ATRIO IZQUIERDO

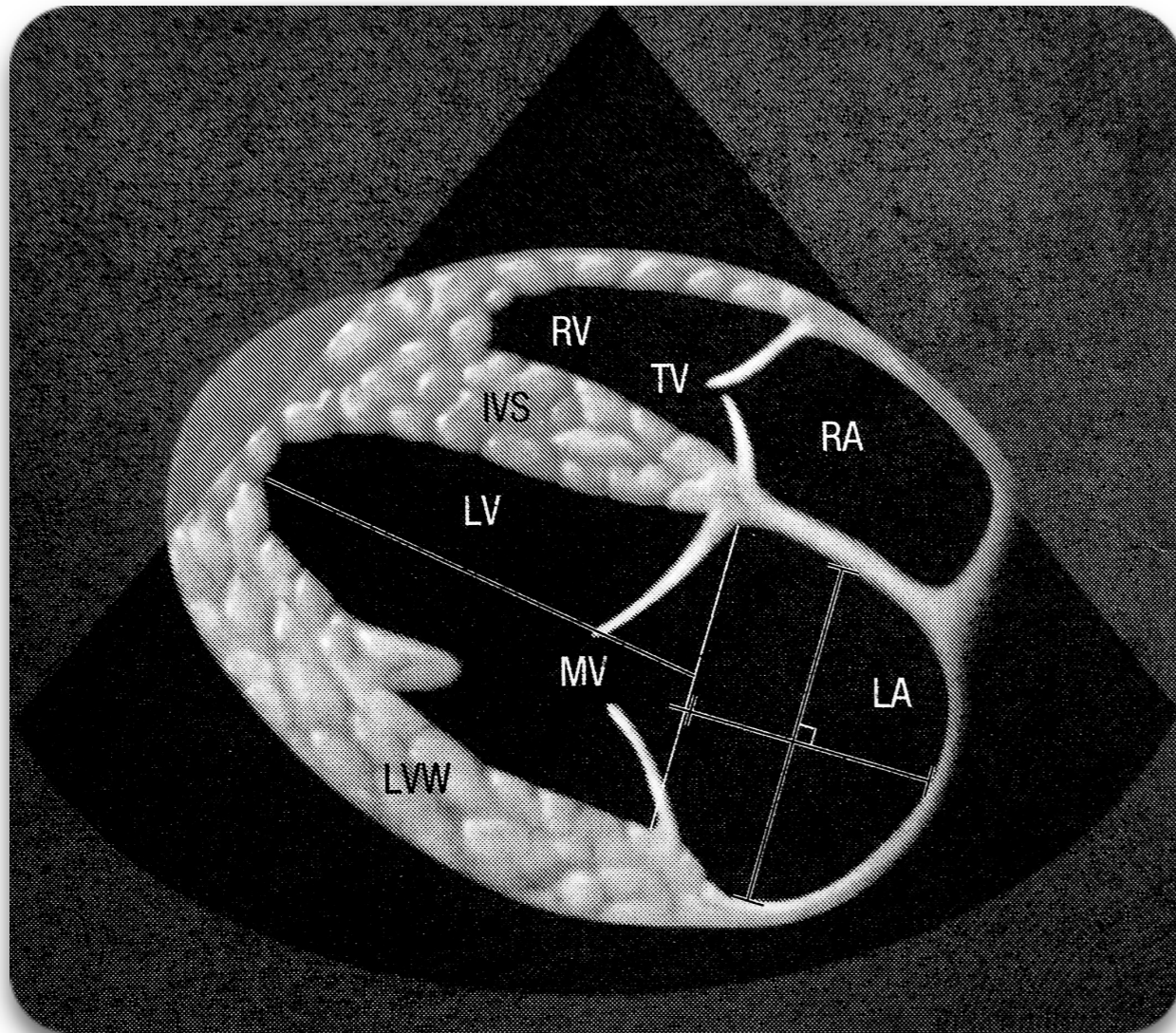
♥ Las mediciones se realizan desde un plano eje largo nivel 4 cámaras o tracto de entrada del VI: 1) Se debe trazar una línea que une ambos puntos de inserción del anillo mitral (límite entre atrio y ventrículo izquierdo) y luego, 2) desde esta línea hasta el borde superior del AI se toma la dimensión basilar apical y, 3) entre las paredes atriales derecha e izquierda, el diámetro transverso se registra en una línea paralela a la que define el anillo mitral (siempre en sístole ventricular, lo cual asegura la dimensión o área auricular máxima = antes de la apertura de la válvula mitral) - - - - **PERROS**

♥ Las mediciones se realizan desde un plano eje largo nivel 5 cámaras o tracto de salida del VI: se debe comparar la raíz de la válvula aórtica con la distancia máxima (paralela al anillo mitral) del atrio izquierdo - - - - **GATOS**

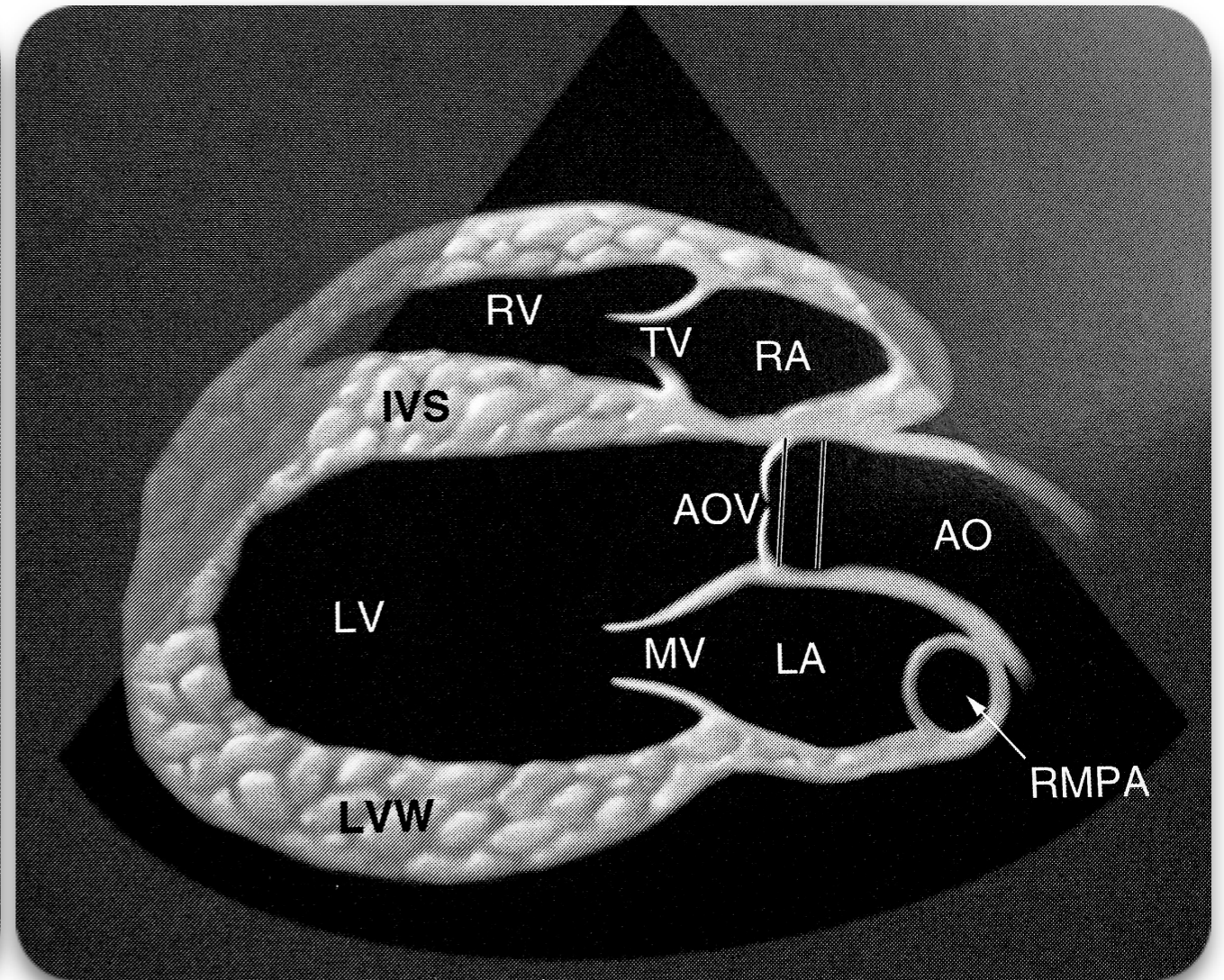
♥ El plano que más se utiliza para comparar atrio/aurícula izquierda con la aorta es un eje corto de base cardíaca nivel válvula aórtica. En este caso debemos: 1) observar las 3 cúspides aórticas de igual tamaño, simétricas y justo antes de su cierre, 2) la aurícula izquierda y el septum interatrial deben presentar una correcta definición, 3) el atrio izquierdo se mide en una línea que va desde la intersección de las cúspides no coronaria y coronaria izquierda, hasta el borde atrial opuesto y, 4) la aorta se mide en una línea que parte de la unión de las cúspides no coronaria y coronaria derecha



## Plano Eje Largo 4 Cámaras



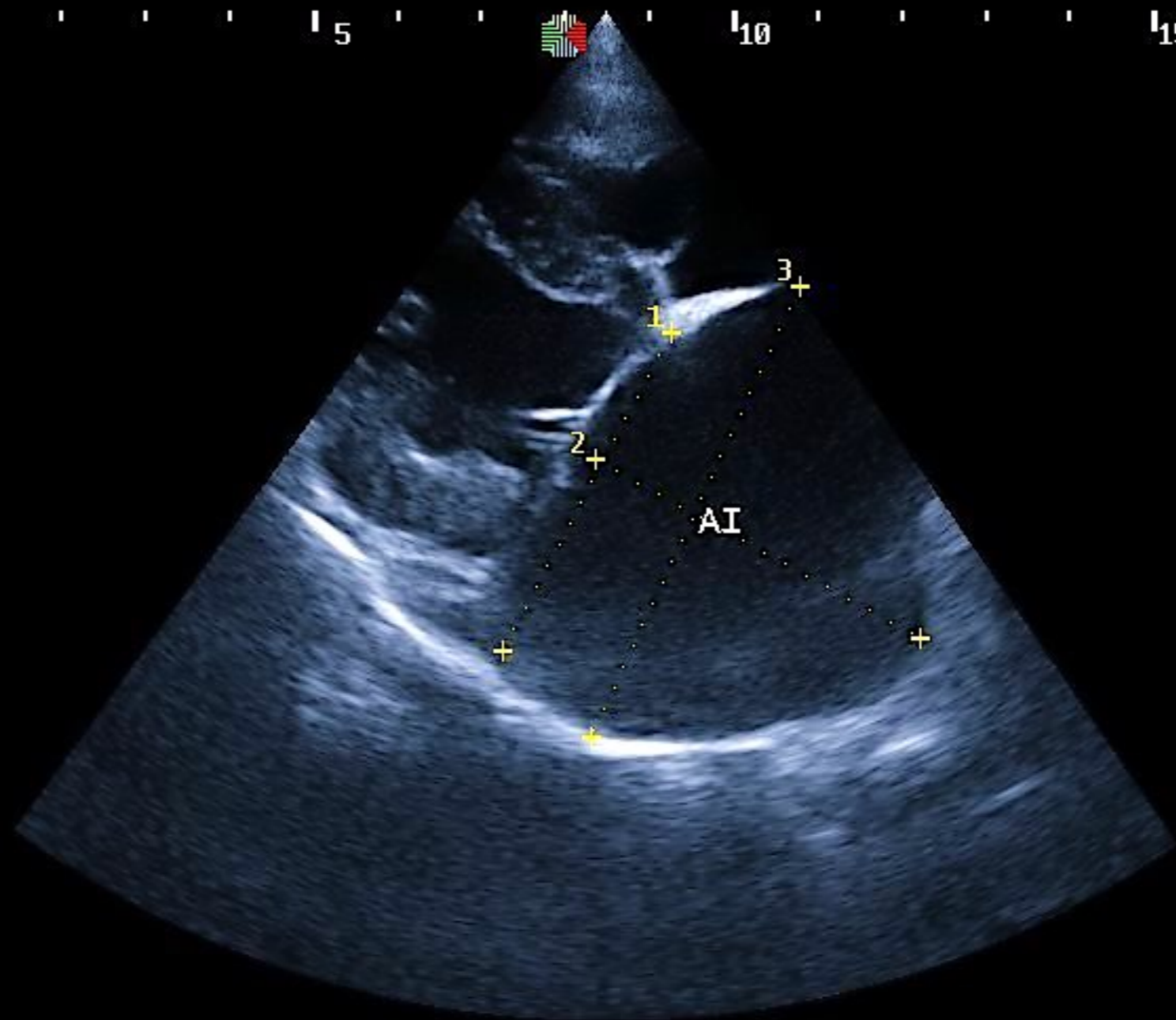
## Plano Eje Largo 5 Cámaras



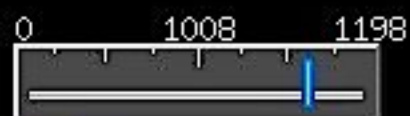

FPS 29  
D/G 220/3  
GN 52  
I/P 3/0  
PWR 70  
FRQ 5.6-10  
D 12.0cm

1	D42.89	mm
2	D44.14	mm
3	D59.17	mm



5  
10

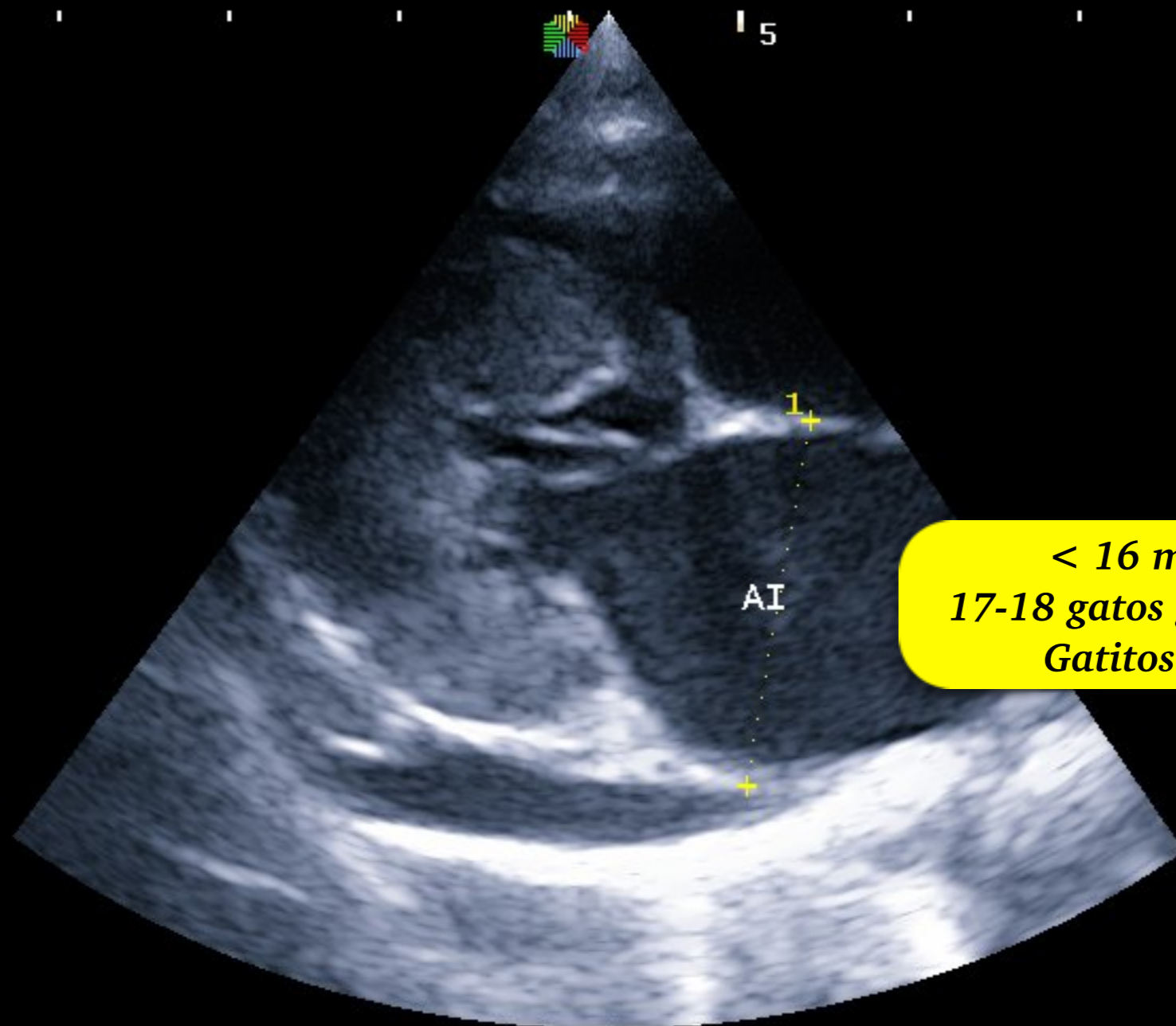


THI

CINE

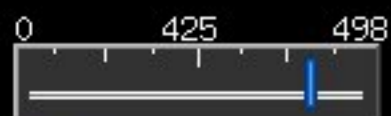FPS 53  
D/G 220/3  
GN 100  
I/P 3/0  
PWR 70  
FRQ 5.6-10  
D 6.0cm

1 D21.85 mm



*< 16 mm  
17-18 gatos grandes  
Gatitos ...*

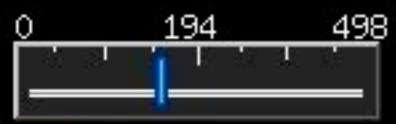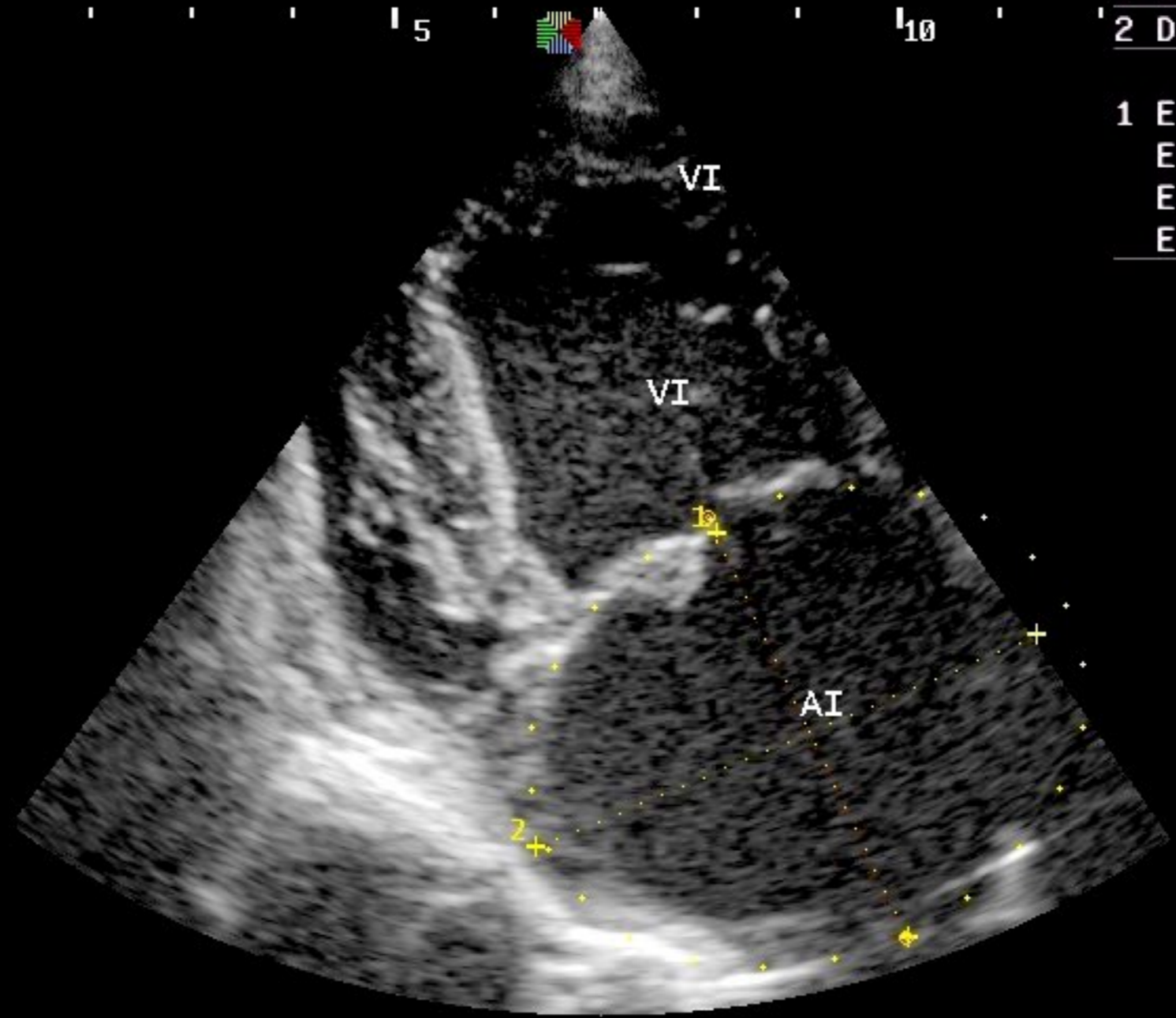
*La dilatación asociada con el aumento de presión de la aurícula izquierda conlleva a que la cámara parezca más esférica, esto es especialmente evidente en los gatos*





FPS 35  
 D/G 220/3  
 GN 83  
 I/P 3/0  
 PWR 70  
 FRQ 5.6-10  
 D 10.0cm

1 D44.31 mm  
 2 D53.92 mm  
 1 EA 2075.68 mm<sup>2</sup>  
 EP 163.43 mm  
 Ea 46.09 mm  
 Eb 57.35 mm

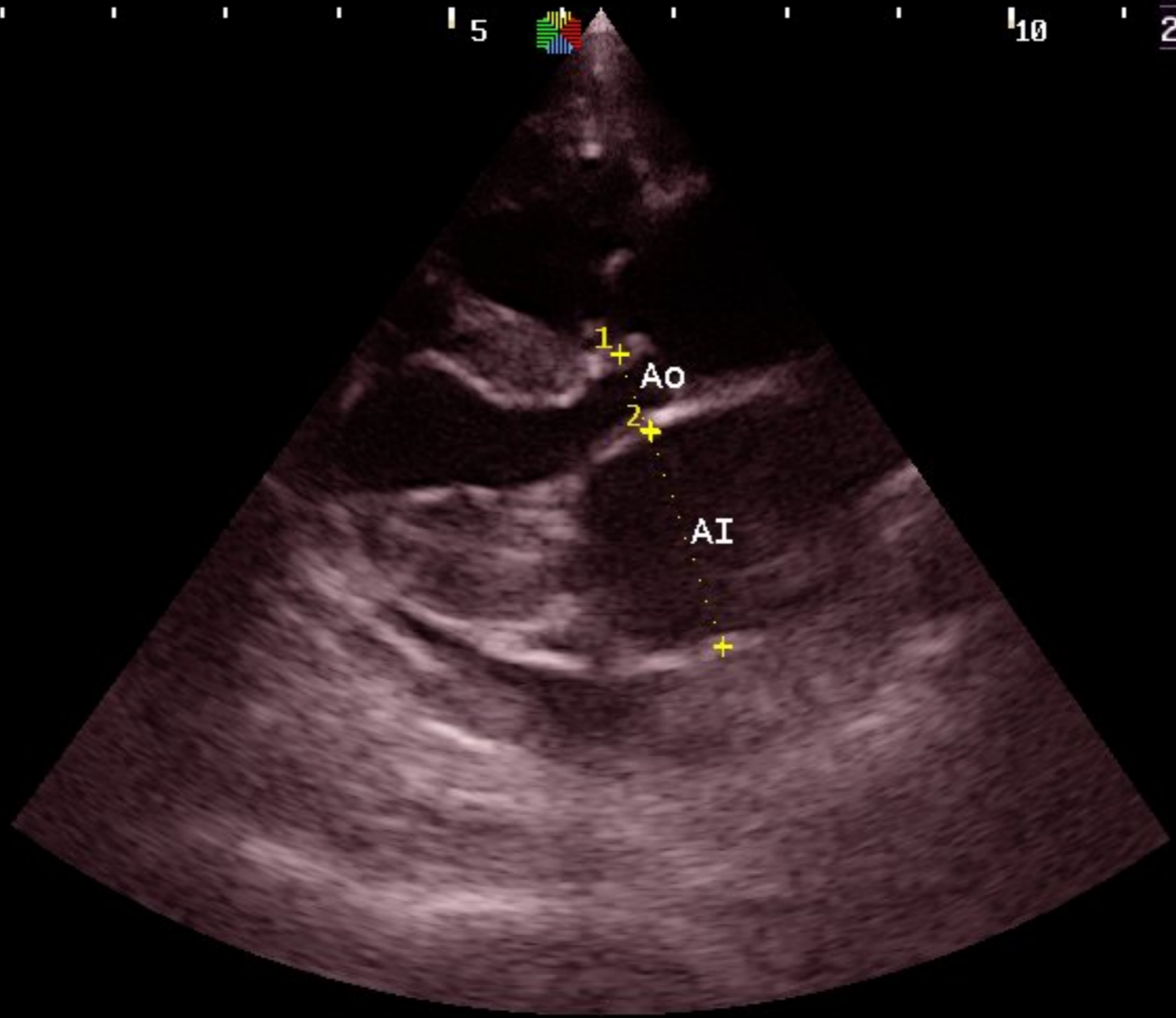


THI

CINE

FPS 38  
 D/G 220/3  
 GN 83  
 I/P 3/0  
 PWR 70  
 FRQ 5.6-10  
 D 9.0cm

1 D7.25 mm  
 2 D20.18 mm

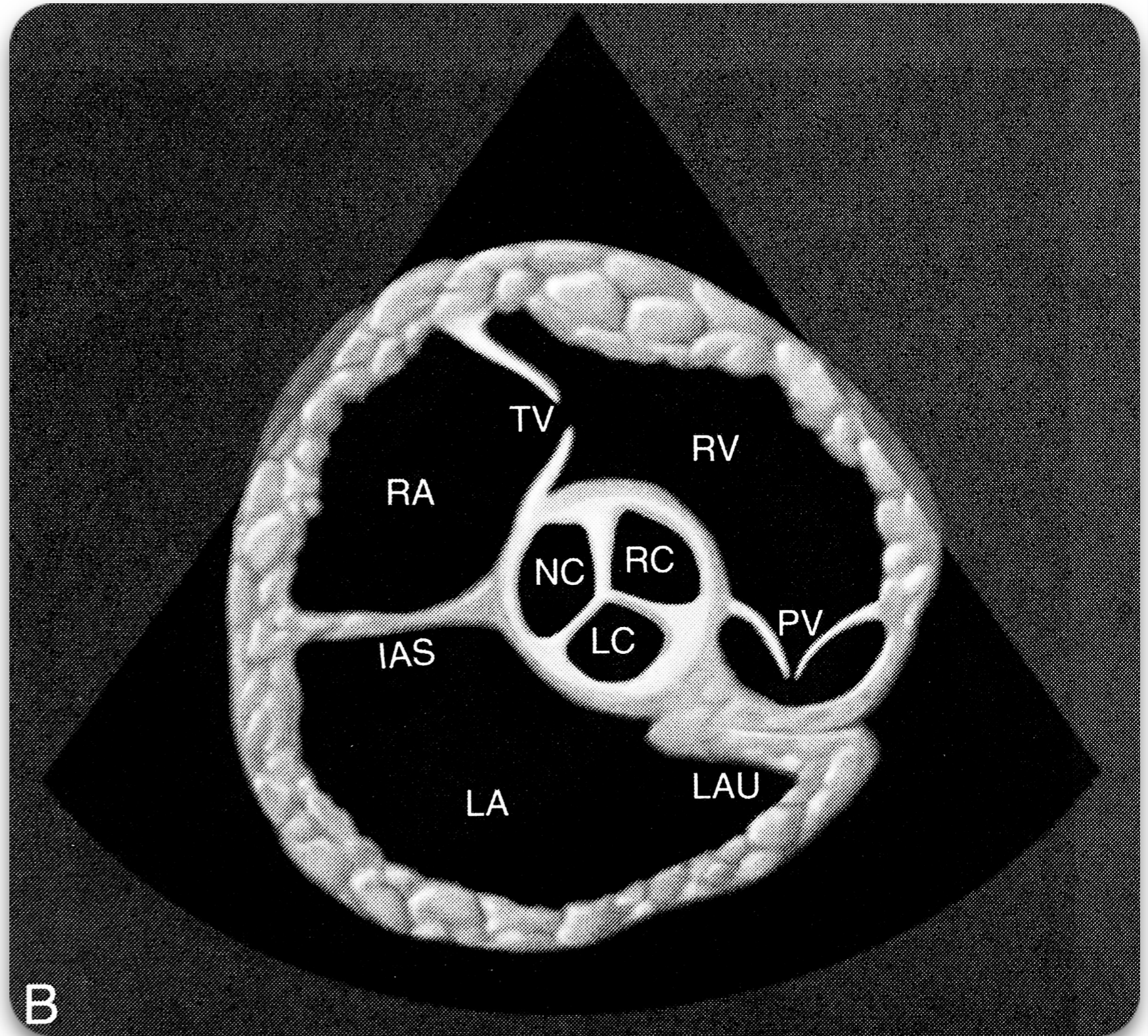


0 261 444

THI

CINE

**Plano Eje Corto  
Base Cardíaca  
Nivel Válvula  
Aórtica**

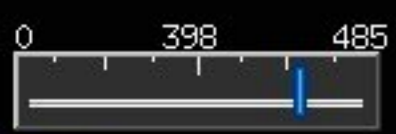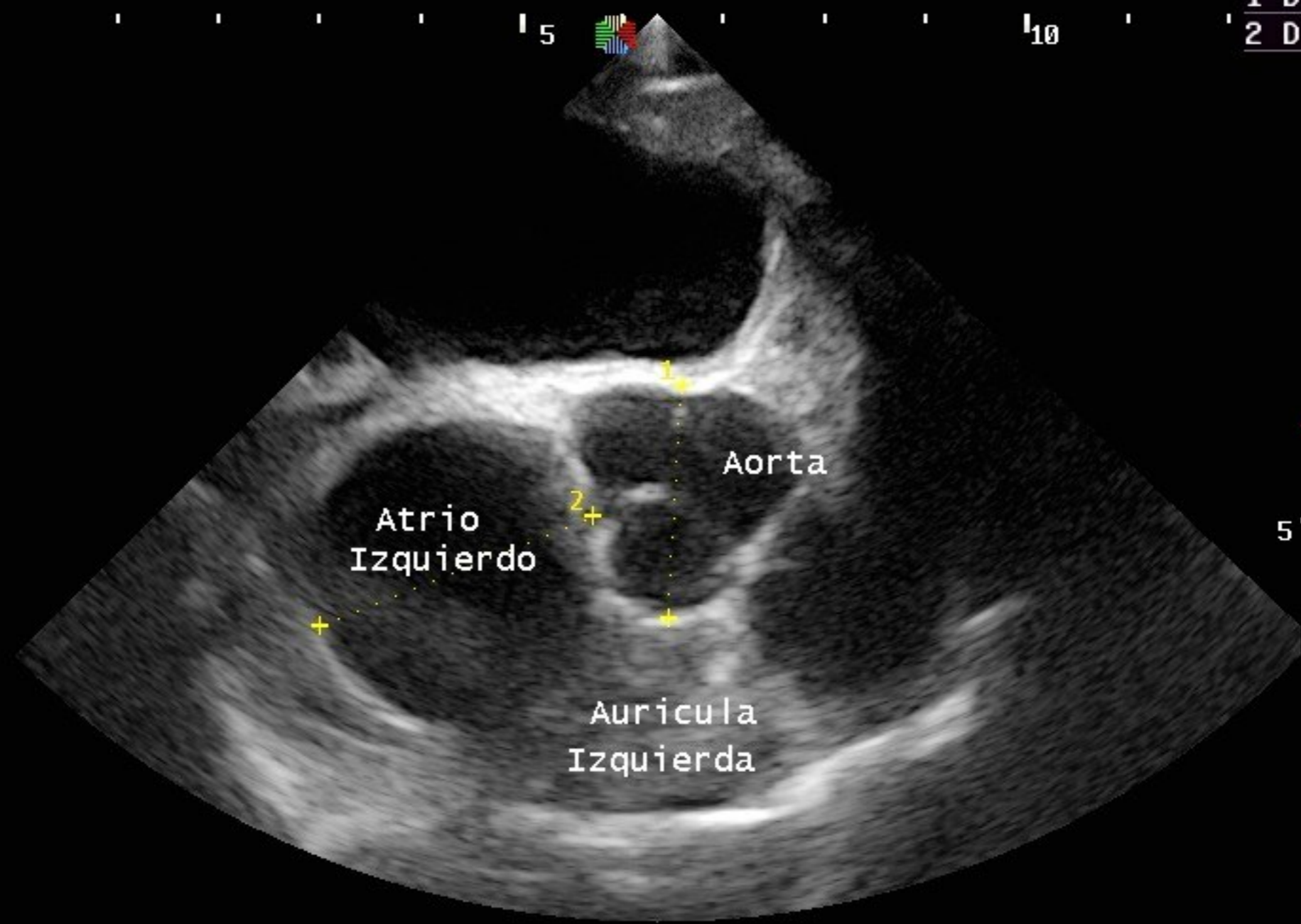






FPS 29  
 D/G 220/3  
 GN 59  
 I/P 3/0  
 PWR 70  
 FRQ 5.6-10  
 D 9.0cm

1 D23.12 mm  
 2 D29.14 mm

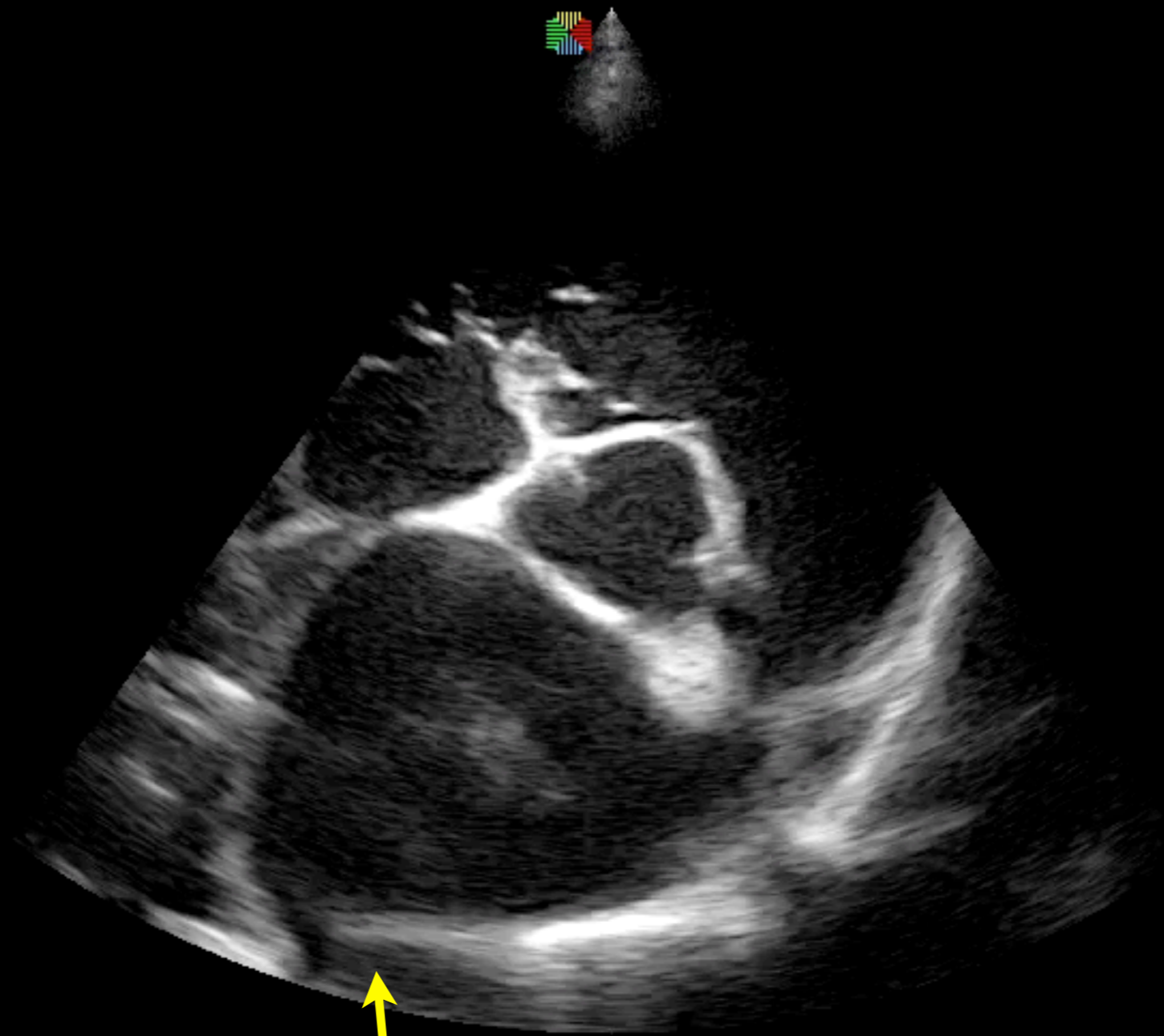


THI

CINE

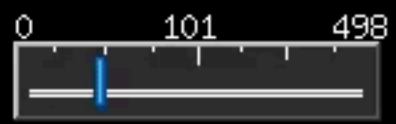


FPS 29  
D/G 220/3  
GN 52  
I/P 4/0  
PWR 70  
FRQ 5.6-10  
D 12.0cm



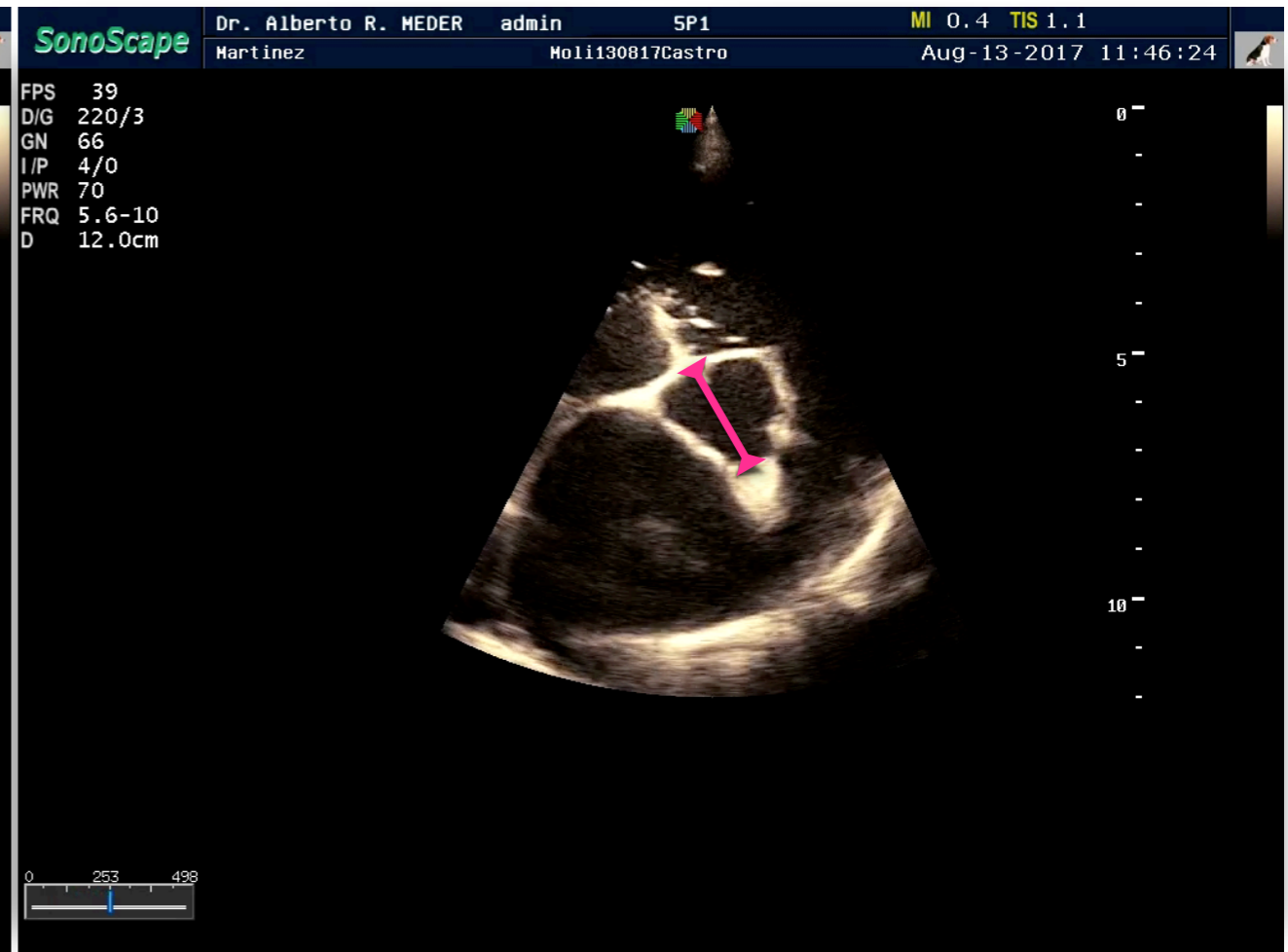
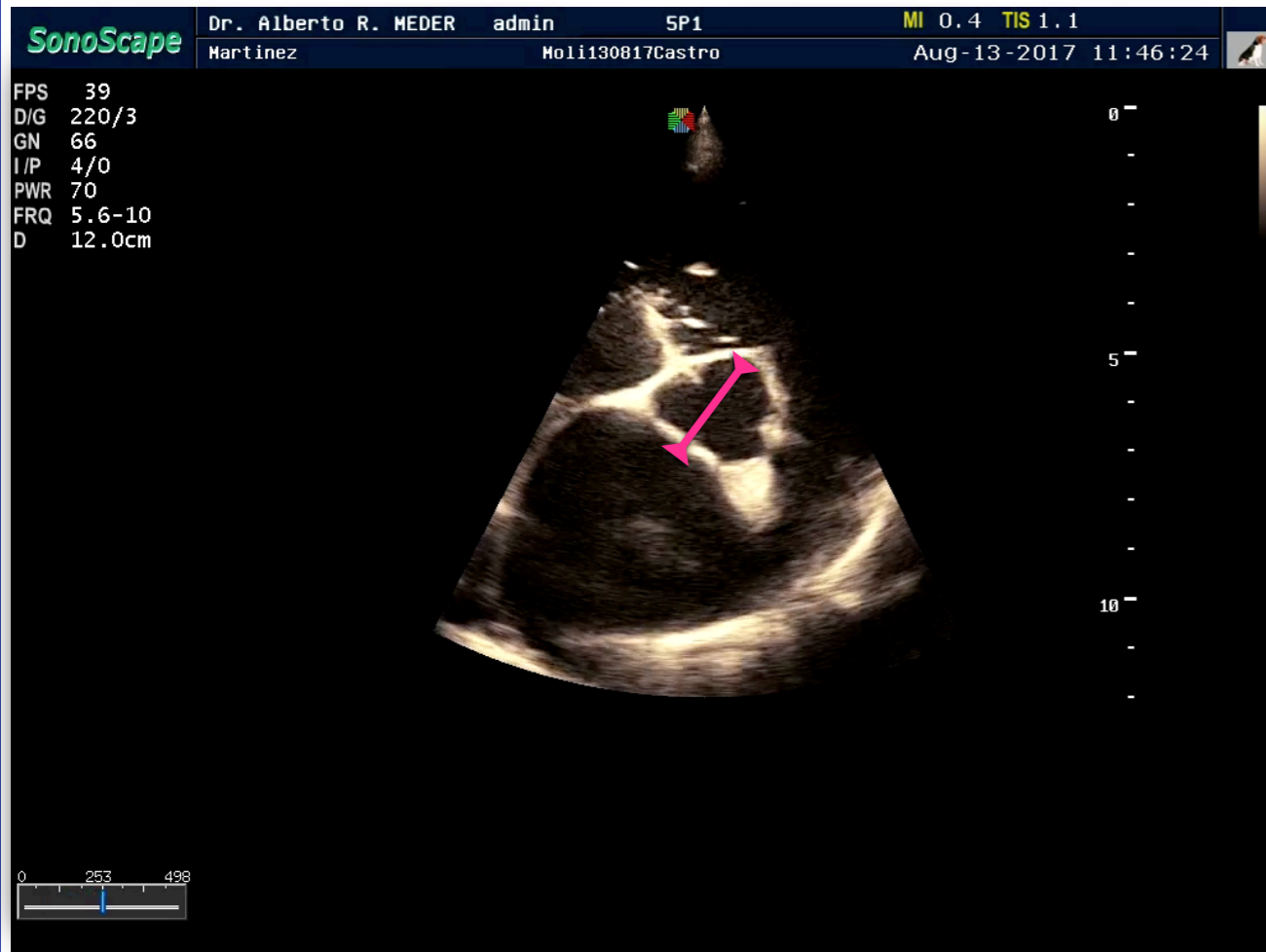
0  
-  
-  
-  
5  
-  
-  
-  
-  
10  
-  
-

*Venas  
Pulmonares  
Izquierdas*



# Método de Hansson

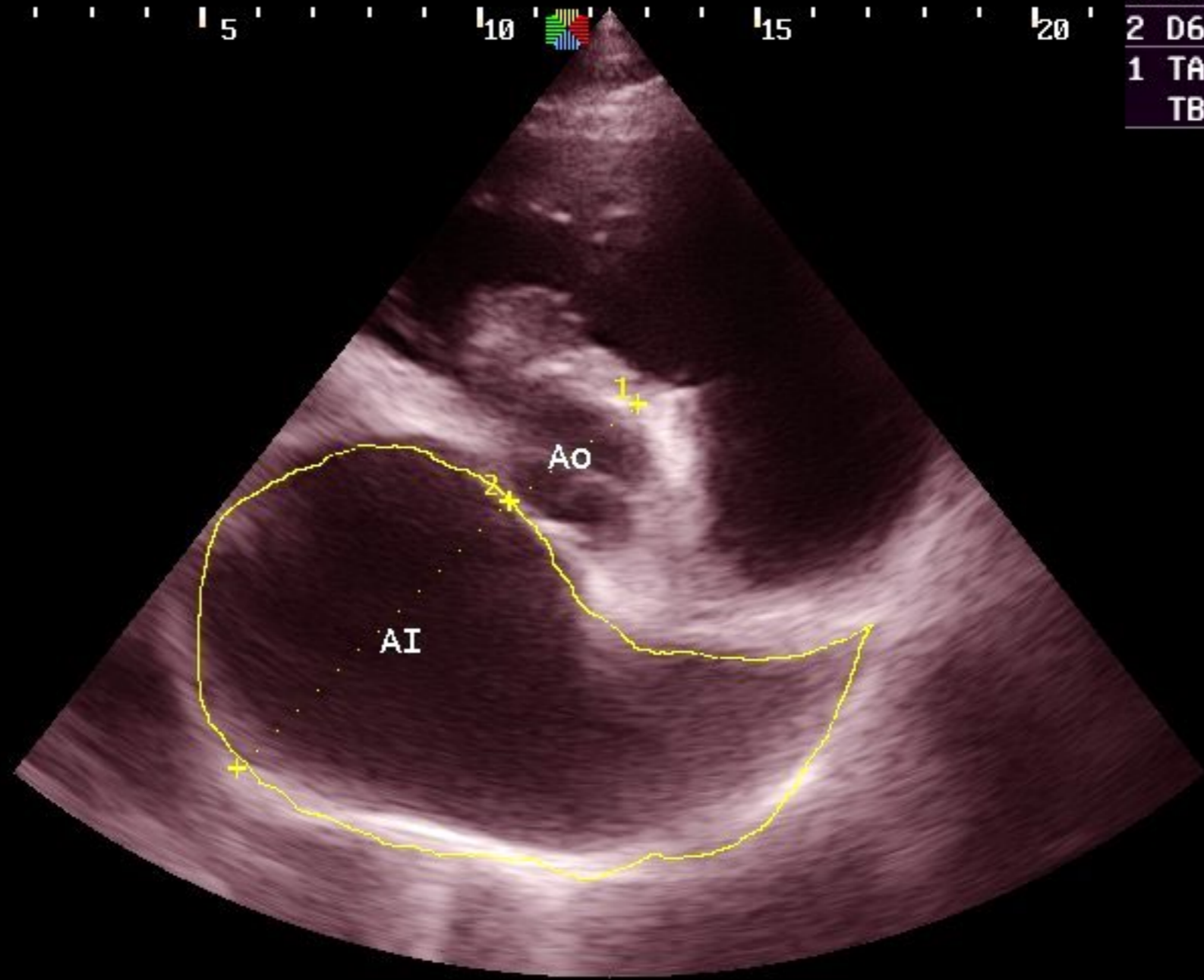
# Método de Rishniw



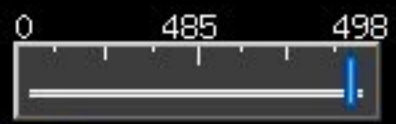

FPS 19  
D/G 100/3  
GN 223  
I/P 4/30  
PWR 80  
FRQ 2.9- 5  
D 17.5cm

1 D28.91 mm  
2 D68.66 mm  
1 TA 5686.40 mm2  
TB 391.72 mm



5  
10  
15



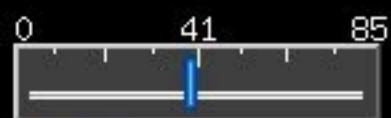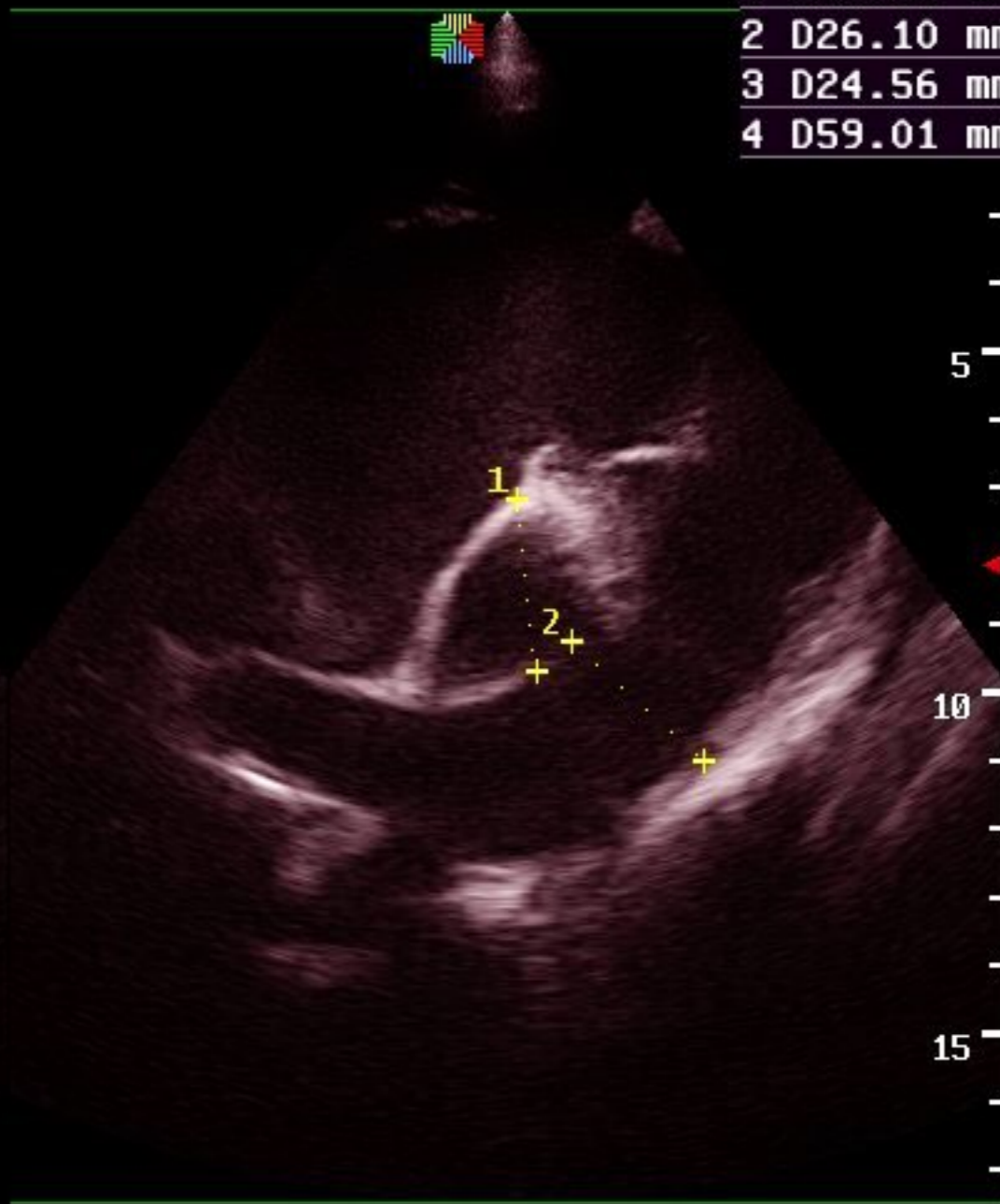
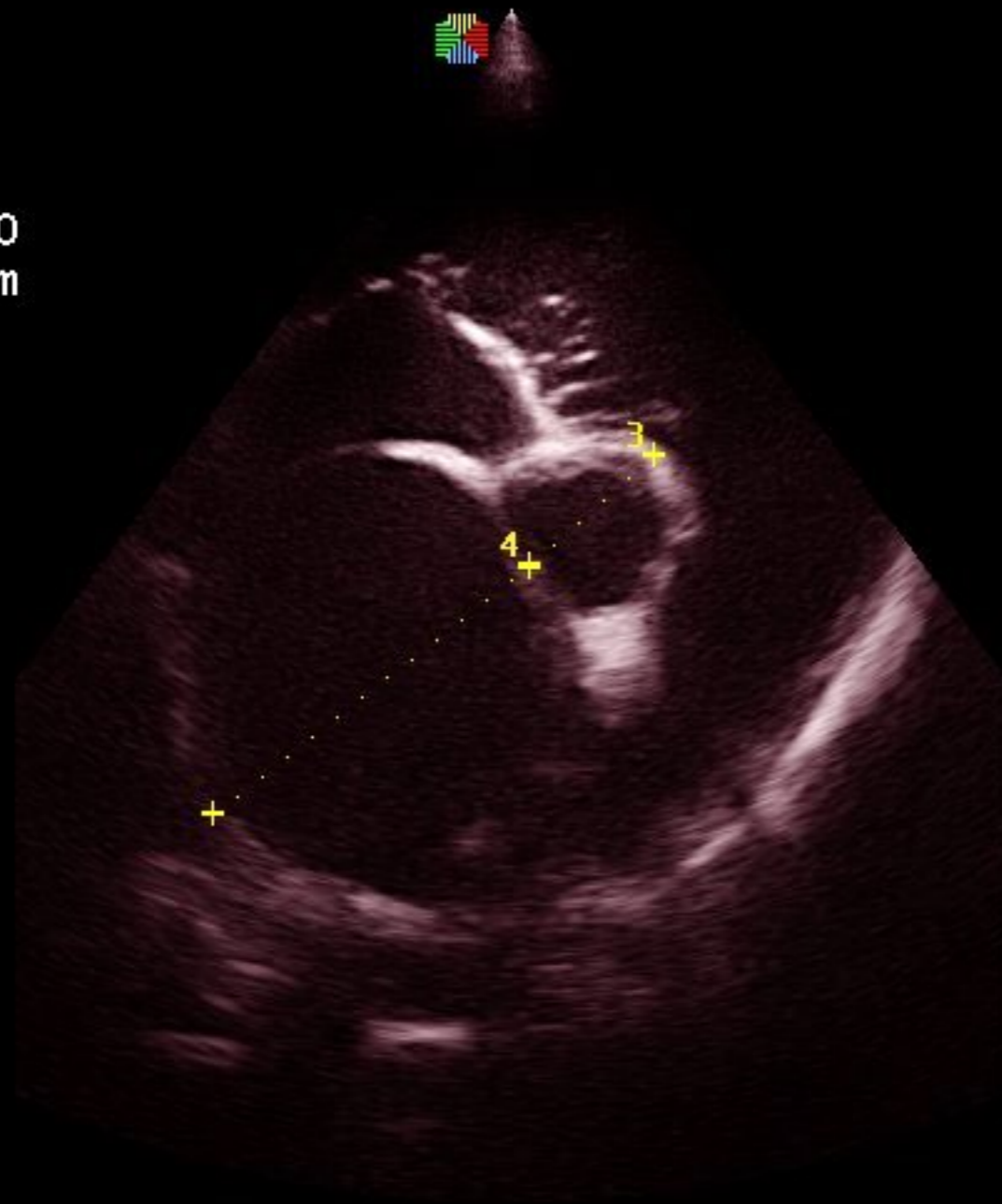
CINE

THI



FPS 20  
D/G 220/3  
GN 59  
I/P 4/0  
PWR 70  
FRQ 5.6-10  
D 17.5cm

1 D25.36 mm  
2 D26.10 mm  
3 D24.56 mm  
4 D59.01 mm



THI

CINE

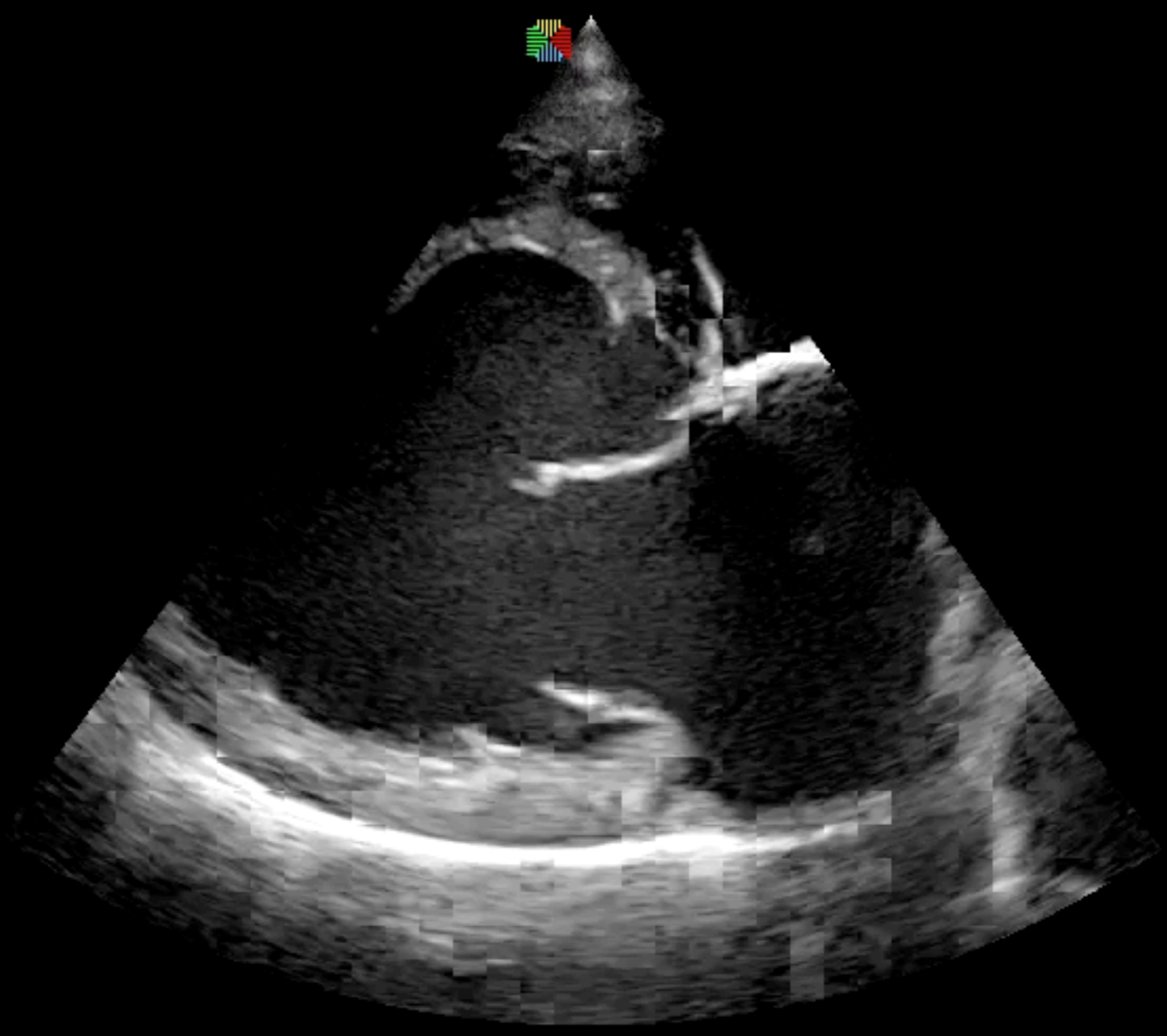
**FORNET**

FORMACIÓN  
INTEGRAL VETERINARIA

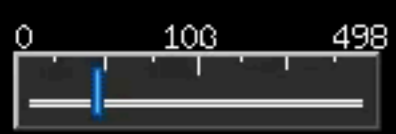# ÍNDICE DE ESFERICIDAD



FPS 29  
 D/G 220/3  
 GN 47  
 I/P 3/0  
 PWR 70  
 FRQ 5.6-10  
 D 12.0cm



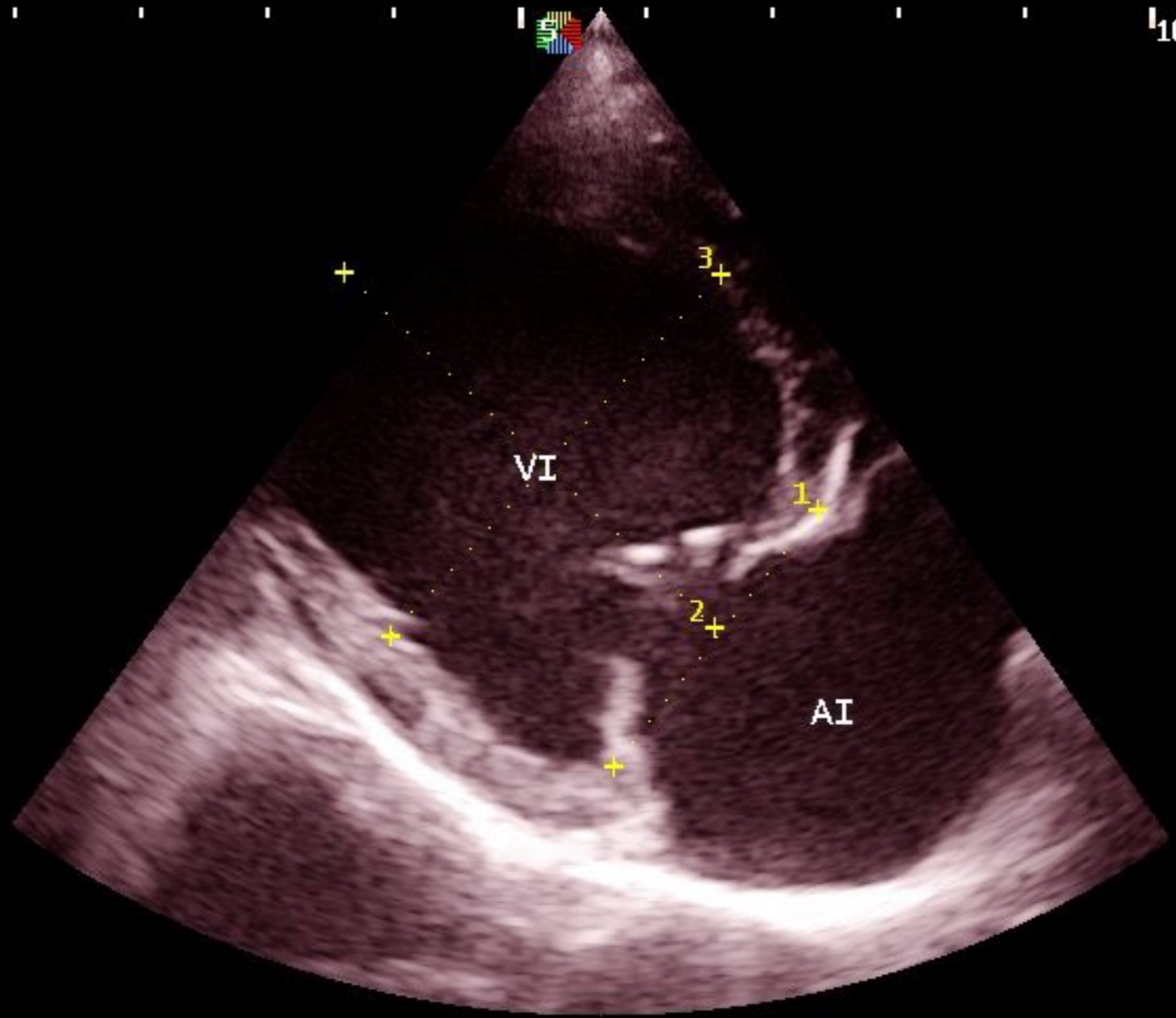
0  
 -  
 -  
 -  
 -  
 5  
 -  
 -  
 -  
 -  
 10  
 -  
 -





FPS 42  
 D/G 220/3  
 GN 75  
 I/P 3/0  
 PWR 70  
 FRQ 5.6-10  
 D 8.0cm

1	D26.00	mm
2	D40.71	mm
3	D38.85	mm



l<sub>10</sub>

5



THI

CINE

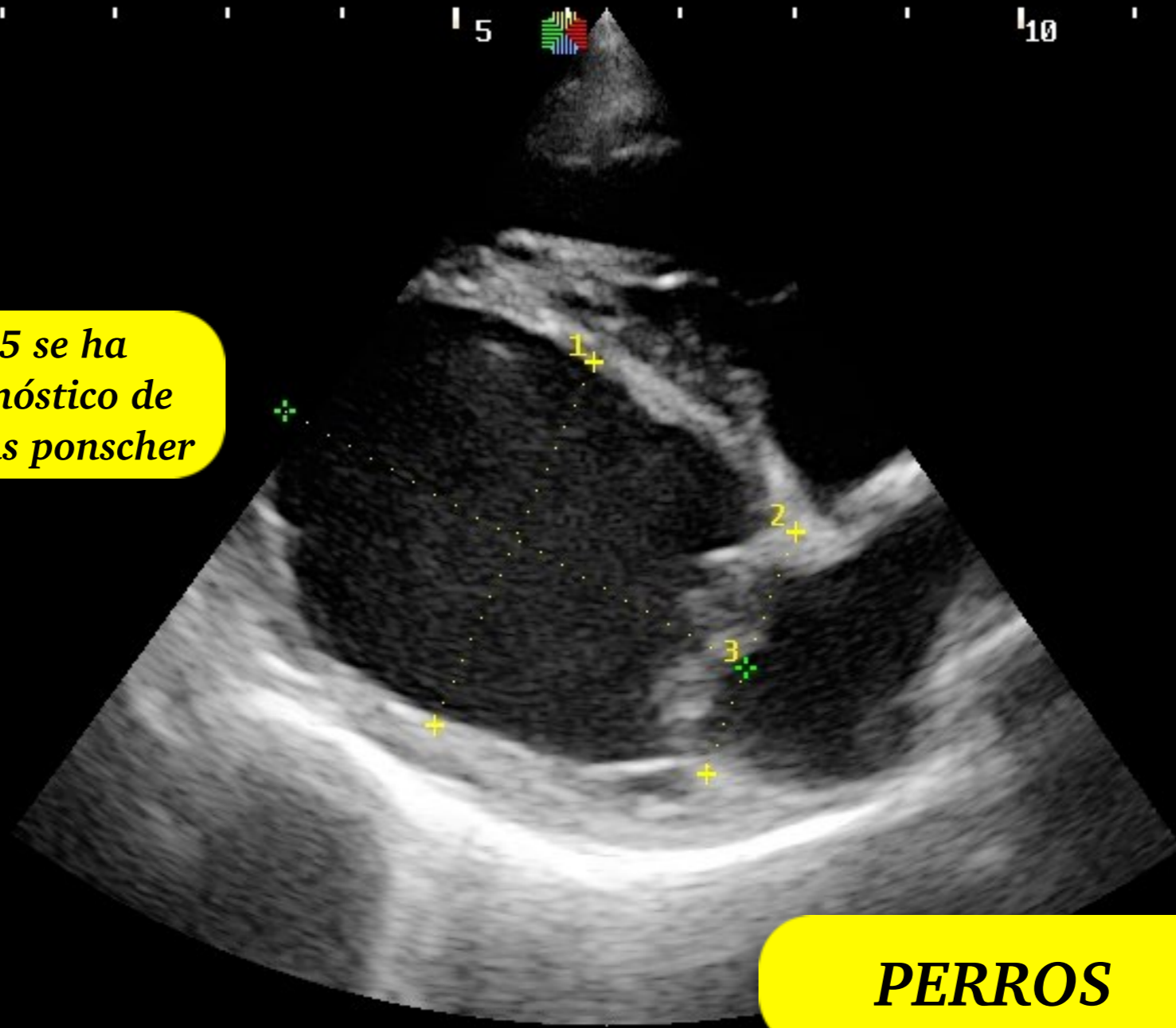




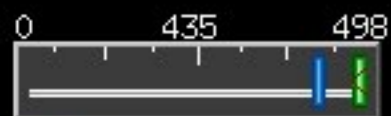FPS 38  
D/G 220/3  
GN 41  
I/P 3/0  
PWR 70  
FRQ 5.6-10  
D 9.0cm

1	D35.05	mm
2	D22.80	mm
3	D46.63	mm

*Un valor < 1.65 se ha considerado diagnóstico de CMD en Dóbermans ponscher*



**PERROS**

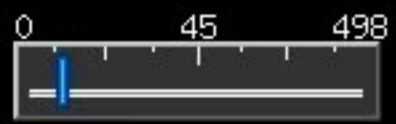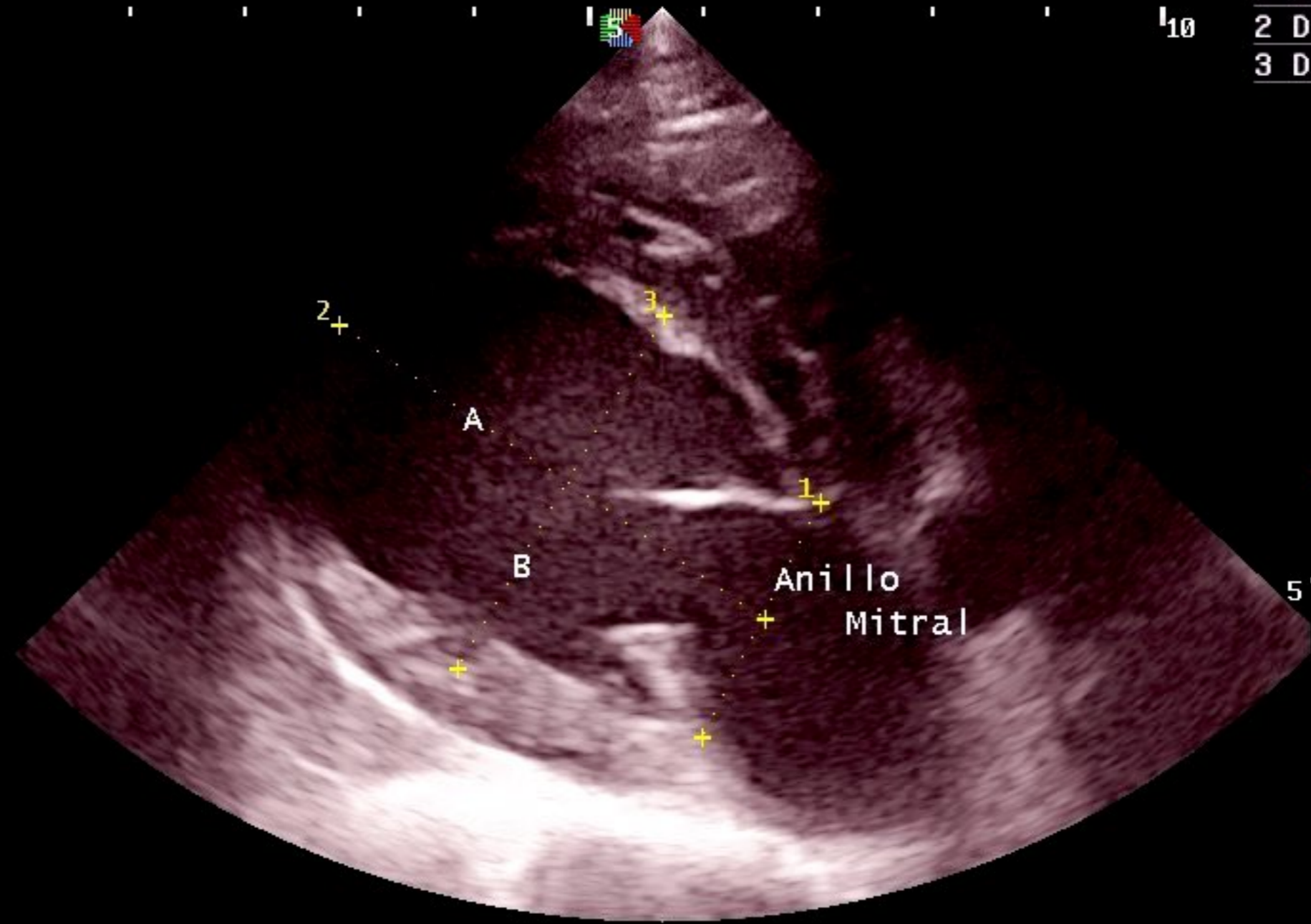


CINE



FPS 32  
 D/G 220/3  
 GN 110  
 I/P 3/0  
 PWR 70  
 FRQ 5.6-10  
 D 8.0cm

1 D22.98 mm  
 2 D45.21 mm  
 3 D35.74 mm



THI

CINE

**MUCHAS  
GRACIAS**

**FORNET**

FORMACIÓN  
INTEGRAL VETERINARIA